Anexo

Caso A. Expediente CDHDF/II/121/IZTP/09/P1638

1. Resumen médico de fecha 23 de marzo de 2009, suscrito por el doctor Julián Pedro Coca González, médico adscrito a la unidad médica del Reclusorio Preventivo Varonil Oriente, en el cual se establece lo siguiente:

[...]

Antecedentes: Lo inicia hace 36 años al presentar un cuadro de poliuria, polidipsia, pérdida de peso y polifagia, acompañado de astenia, adinamia, ataque al estado general, integrándole el diagnóstico de diabetes mellitus tipo II, con tratamiento médico a base de hipoglucemiantes orales del tipo de la glibenclamida de 5 mg más metformina de 850 mg a dosis de una tableta cada 8 horas vía oral, al ingresar a este centro de readaptación social presenta un cuadro de descontrol de las cifras de glucosa y por tal motivo se decide su tratamiento médico a base de insulina de acción intermedia NPH a dosis de 20 unidades por la mañana, cero por la tarde y 20 unidades por la noche.

Se le realizaron exámenes de laboratorio en el mes de febrero de 2004, registrando cifras de 217/mg/dl de glucosa y la de los triglicéridos de 507 mg/dl, se deja con la misma dosis de insulina NPH y se otorga tratamiento médico para la hipertrigliceridemia.

[...], por antecedentes de complicaciones del cuadro de diabetes mellitus, también presenta un cuadro de retinopatía diabética, con antecedentes de tratamiento médico a base de rayo láser infrarrojo en ambos ojos y aplicación de lente intraocular izquierdo, quedando pendiente el tratamiento quirúrgico del ojo derecho, con el propósito de valorar la aplicación de lente intraocular en ojo derecho, refiere que por prescripción médica cuenta con aplicación de lentes aéreos graduados.

Con el antecedentes de traumatismo de doble fractura de cóccix por accidente de vehículo en movimiento, en su variedad de atropellamiento.

Cuenta también con el antecedente de ser portador de cuadro de insuficiencia vascular periférica de segundo grado, con tratamiento médico a base de medicamentos prescritos por médico particular.

[...]

Padecimiento actual:

Lo inicia en el mes de octubre de 2009 [sic], al presentar un cuadro de edema, tumefacción de pie izquierdo, posteriormente se le produce una zona de ulceración en la región plantar, con salida de secreción purulenta fétida, evolucionando hacia la necrosis plantar y del tercer ortejo del pie izquierdo, es enviado a valoración por parte del servicio de Cirugía General en el Hospital General Xoco, servicio que le propone realizar resección de la pierna izquierda, la cual rechaza.

El día 11 de noviembre de 2008 fue intervenido quirúrgicamente en el Hospital General Xoco, realizándole amputación supracondílea en extremidad pélvica izquierda, la cual cursa sin complicaciones, con muñón en proceso de cicatrización con mínima dehiscencia periférica.

Refiere disminución de la agudeza visual y visión borrosa.

[...]

Idx: Diabetes mellitus tipo II descontrolada. Polineuritis diabética, [...]. Insuficiencia vascular periférica de segundo grado. Retinopatía diabética derecha. Conjuntivitis bilateral. Adoncia parcial y gingivitis. Posquirúrgico de aplicación de lente intraocular izquierdo. Probable insuficiencia renal crónica. Probable hipertrofia prostática. Amputación supracondilea izquierda. Absceso de primer ortejo derecho en tratamiento.

Plan: Cefotaxina o ceftazidima solución inyectable, aplicar IM un gramo cada 12 horas. Metronidazol tabletas 500 mg a dosis de una tableta cada 8 horas vía oral. Cefalexina cápsulas 500 mg a dosis de una cada 8 horas vía oral. Pentoxifilina tabletas 400 mg a dosis de una cada 12 horas vía oral. Daflon grageas 770 mg a dosis de una cada 12 horas vía oral. Complejo B tabletas a dosis de una cada 12 horas vía oral. Dieta especial para diabético. Curación diaria del ortejo afectado.

2. Ofició sin número, de fecha 30 de abril de 2009, informe médico suscrito por la doctora Leticia Calzada Prado, adscrita al servicio de Ortopedia del Hospital General Xoco, en el cual consta lo siguiente:

[...]

Paciente **A**, masculino, ingresa el 4 de noviembre de 2008, procedente del Reclusorio Preventivo Varonil Norte, con antecedente de diabetes mellitus de 30 años de evolución, ingresa por padecimiento de tres meses de evolución, caracterizado por presencia de herida en el primer dedo del pie izquierdo, evolucionando con proceso inflamatorio y posteriormente con salida de material serohemático, acompañado de úlcera y zona de necrosis en región plantar y hacia el tercer dedo del pie. A su ingreso se realizan estudios de laboratorio y de imagen, se establece el diagnóstico de pie diabético grado IV de Wagner izquierdo. Se establece protocolo de tratamiento quirúrgico para manejo radical de amputación supracondilea femoral izquierda, con un riesgo quirúrgico de II/V Goldman I, procedimiento que se realiza el 11 de noviembre de 2008, sin complicaciones. Evolución favorable sin complicaciones, se egresa por mejoría el 14 de noviembre de 2008, con herida quirúrgica limpia sin datos de infección, con indicación de analgésicos, antibióticos e hiperglucemiantes que normalmente utiliza para su control metabólico, con indicación de acudir a la consulta externa.

3. Acta circunstanciada de fecha 9 de julio de 2009, suscrita por un visitador adjunto de este Organismo, en la cual consta la comparecencia del agraviado **A**, quien manifestó lo siguiente:

Ingresó al Reclusorio Preventivo Varonil Oriente el 23 de octubre de 2003 y el 8 de julio de 2009 fue notificado de que la Dirección Ejecutiva de Sanciones Penales del Distrito Federal le concedió el beneficio de externación provisional y en consecuencia fue puesto en libertad por la noche del mismo día.

[...]

4. Acta circunstanciada de fecha 20 de agosto de 2010, suscrita por un visitador adjunto de este Organismo, en la cual consta la comparecencia del agraviado **A**, quien manifestó lo siguiente:

El agraviado acudió a que le inyectaran insulina en fechas no registradas en el expediente clínico de la unidad médica del Reclusorio Preventivo Varonil Oriente, pero que constan en sus carnets de citas, los cuales proporcionó para su incorporación al expediente.

Señaló que la evolución de su enfermedad se vio afectada por la alimentación que recibía en el Reclusorio, ya que en la comida le daban arroz, diferentes guisados hechos con carne de puerco, arroz con leche, agua, té, café, dulces, tortillas y bolillos, en tanto que en la Unidad Médica cuando estaba hospitalizado le daban salchichas con huevo, bolillos, agua y tés muy azucarados, arroz con leche muy azucarado y pollo, por lo que no podía llevar una dieta adecuada.

Asimismo, en la Unidad Médica no le daban adecuado seguimiento a sus niveles de insulina, porque el chequeo mediante el procedimiento de destroxtis lo realizaban tres o dos veces al día, únicamente cuando estaba en observación, hospitalizado; sin embargo, cuando se encontraba en población difícilmente le hacían ese procedimiento, ya que aunque debían hacerlo cada semana, no se lo realizaban porque las enfermeras, en muchas ocasiones, decían que no había tiras, que estaba descompuesto el aparato o que el mismo no tenía pilas, por lo que hubo ocasiones en que ese procedimiento se lo hacían cada mes o mes y medio.

Además de lo anterior, corría riesgo en forma continua de tener complicaciones por las condiciones generales de higiene del Reclusorio, ya que por su mala calidad, si se lastimaba, estaba sujeto a que pudiera presentar infecciones y complicaciones por su diabetes.

Finalmente, para poder controlar su padecimiento, tuvo que comprar medicamento que se vendía en el exterior de la unidad médica del Reclusorio Preventivo Varonil Oriente, ya que en ésta en muchas ocasiones no tenían el mismo.

El agraviado A proporcionó recetas y carnets de citas originales para sustentar que mientras permaneció en el centro de reclusión acudió de manera constante a solicitar atención médica y a recibir el tratamiento a base de insulina que se le prescribió:

- Recetas de la unidad médica del Reclusorio Preventivo Varonil Oriente de fechas:

5 de julio de 2004, 26 de octubre de 2004, 21 de febrero de 2005, 23 de noviembre de 2005, 19 de agosto de 2008, 25 de agosto de 2008 y 3 de septiembre de 2008.

- Carnets que cubren los siguientes periodos:

4 de abril de 2004 al 3 de mayo de 2004; 4 de mayo de 2004 al 30 de mayo de 2004; 31 de mayo de 2004 al 4 de julio de 2004; 5 de julio de 2004 al 25 de julio de 2004; 27 de julio de 2004 al 18 de agosto de 2004: 19 de agosto de 2004 al 11 de septiembre de 2004; 11 de septiembre de 2004 al 3 de octubre de 2004; 5 de octubre de 2004 al 4 de noviembre de 2004; 5 de noviembre de 2004 al 12 de diciembre de 2004; 14 de diciembre de 2004 al 21 de enero de 2005.

23 de enero de 2005 al 17 de febrero de 2005; 18 de febrero de 2005 al 13 de marzo de 2005; 13 de marzo de 2005 al 14 de abril de 2005; 15 de abril de 2005 al 15 de mayo de 2005; 16 de mayo de 2005 al 7 de junio de 2005; 19 de septiembre de 2005 al 19 de octubre de 2005.

23 de junio de 2006 al 28 de julio de 2006; 31 de julio de 2006 al 19 de septiembre de 2006; 10 de octubre de 2006 al 9 de noviembre de 2006; 10 de noviembre de 2006 al 18 de diciembre de 2006; 19 de diciembre de 2006 al 27 de enero de 2007.

28 de enero de 2007 al 6 de marzo de 2007; 7 de marzo de 2007 al 16 de abril de 2007; 17 de abril de 2007 al 24 de mayo de 2007; 4 de julio de 2007 al 13 de agosto de 2007; 14 de agosto de 2007 al 24 de septiembre de 2007; 9 de noviembre de 2007 al 12 de diciembre de 2007.

11 de enero de 2008 al 24 de enero de 2008; 14 de mayo de 2008 al 28 de julio de 2008.

5. Copia certificada de las libretas de enfermería de la unidad médica del Reclusorio Preventivo Varonil Oriente, de enero a noviembre de 2008, de las que se desprende lo siguiente:

El agraviado **A** acudió a la unidad médica en las siguientes fechas:

- De enero a abril de 2008:

12 de enero de 2008 s/h.- Destrostix 252 mg/d/INPH 40 v.
13 de enero de 2008 s/h.- INPH 40 v.
1 de febrero de 2008 s/h.- Destrostix 283.
1 de febrero de 2008 a las 10:31 INPH 40 v.
11 de febrero de 2008 s/h.- INPH 40 v.
13 de febrero de 2008 s/h.- INPH 40 v.
14 de febrero de 2008 s/h.- INPH 40 v.
15 de febrero de 2008 s/h.- INPH 40 v.
19 de marzo de 2008 a las 9:35 am.- INPH 40 v.

- Del 1 al 17 de mayo de 2008:
14 de mayo de 2008 s/h.- INPH 40 v.
17 de mayo de 2008 s/h.- INPH 40 v.

- Del 21 al 26 de mayo de 2008:
21 de mayo de 2008 a las 9:00 am.- INPH 40 v.
22 de mayo de 2008 a las 8:50 am.- INPH 40 v.
23 de mayo a las 9:02 am.- INPH 40 v.
25 de mayo de 2008 a las 9:08.- INPH 40 v.
26 de mayo de 2008 a las 9:13.- INPH 40 v.

- Del 16 de junio al 1 de julio de 2008:
23 de junio de 2008 a las 9:15 am.- INPH 40 v.
24 de junio de 2008 a las 9:59 am.- INPH 40 v.
25 de junio de 2008 a las 9:10 am.- INPH 40 v.
26 de junio de 2008 a las 9:04 am.- INPH 40 v.
28 de junio de 2008 s/h.- INPH 40 v.
29 de junio de 2008 a las 9:00 am.- INPH 40 v.
30 de junio de 2008 a las 9:25 am.- INPH 40 v.
1 de julio de 2008 a las 9:20 am.- INPH 40 v.

- Del 2 al 5 de julio de 2008:
2 de julio de 2008 a las 8:45 am.- INPH 40 v.
3 de julio de 2008 a las 8:45 am.- INPH 40 v.
4 de julio de 2008 a las 9:25 am.- INPH 40 v.
5 de julio de 2008 s/h.- INPH 40 v.

- Del 12 al 15 de julio de 2008:
14 de julio de 2008 a las 9:00 am.- INPH 45 v.
15 de julio de 2008 a las 9:15 am.- INPH 40 v.

- Del 26 al 28 de julio de 2008:
28 de julio de 2008 a las 9:30 am.- INPH 40 v.

- Del 1 de agosto al 2 de noviembre de 2008.
1 de agosto de 2008 s/h.- INPH 40 v.
1 de agosto de 2008 s/h.- curación.
2 de agosto de 2008 s/h.- INPH 40 v.
2 de agosto de 2008 s/h.- curación.
3 de agosto de 2008 s/h.- INPH 40 v.
4 de agosto de 2008 s/h.- INPH 40 v.
4 de agosto de 2008 s/h.- curación.
5 de agosto de 2008 a las 9:31 am.- INPH 40 v. y curación.
6 de agosto de 2008 s/h.- INPH 40 v.
7 de agosto de 2008 a las 9:05 am.- INPH 30 v. y curación.
7 de agosto de 2008 s/h.- Destroxtix 203 mg/d/.
8 de agosto de 2008 s/h.- INPH 40 v.
9 de agosto de 2008 s/h.-INPH 40 v.
9 de agosto de 2008 s/h.- curación.
10 de agosto de 2008 s/h.- INPH 40 v.
10 de agosto de 2008 s/h curación.
11 de agosto de 2008 a las 9:35 am.- INPH 40 v.
11 de agosto de 2008 s/h.- curación.
12 de agosto de 2008 a las 9:09 am.- INPH 40 v. y curación.
12 de agosto de 2008 s/h.- INPH 40 v. y curación.
14 de agosto de 2008 s/h.- INPH 40 v. y curación.
15 de agosto de 2008 a las 9:49 am.- INPH 40 v. y curación.
16 de agosto de 2008 s/h.- INPH 40 v.
16 de agosto de 2008 s/h.- curación.
17 de agosto de 2008 s/h.- INPH 40 v.
17 de agosto de 2008 s/h.- curación.
18 de agosto de 2008 s/h.- curación.
18 de agosto de 2008 a las 9:45 am.- INPH 40 v. y curación.
19 de agosto de 2008 a las 16:30.- Ceftazidima.
20 de agosto de 2008 a las 9:31 am.- INPH 40 v.y Ceftazidima.
20 de agosto de 2008 s/h.- Ceftazidima.
21 de agosto de 2008 a las 9:45 am.- INPH 40 v.
21 de agosto de 2008 s/h.- Ceftazidima.
22 de agosto de 2008 a las 9:40 am.- Cefotaxima e INPH 40 v.
22 de agosto de 2008 a las 16:30.- Ceftazidima y curación.

23 de agosto de 2008 s/h.- Ceftazidima e INPH 40 v.
23 de agosto de 2008 s/h.- Cefotaxima.
24 de agosto de 2008 s/h.- INPH 40 v. y Ceftazidima.
25 de agosto de 2008 s/h.- INPH 40 v. y Cefotaxima.
26 de agosto de 2008 a las 9:49 am.- INPH 40 v. y Cefotaxima.
27 de agosto de 2008 a las 9:50 am.-Cefotaxima e INPH 40 v.
28 de agosto de 2008 a las 9:45 am.- Cefotaxima e INPH 40 v.
29 de agosto de 2008 a las 9:25 am.- Cefotaxima e INPH 40 v.
30 de agosto de 2008 s/h.- Cefotaxima e INPH 40 v.
31 de agosto de 2008 s/h.- Cefotaxima e INPH 40 v.
1 de septiembre de 2008 a las 9:30 am.- Cefotaxima e INPH 40 v.
2 de septiembre de 2008 a las 9:27 am.- Ceftazidima e INPH 40 v.
3 de septiembre de 2008 a las 9:35 am.- Ceftazidima e INPH 40 v.
3 de septiembre de 2008 a las 18:00 pm.- Ceftazidima.
4 de septiembre de 2008 a las 9:19 am.- Cefotaxima e INPH 40 v.
4 de septiembre de 2008 s/h.- Ceftazidima.
5 de septiembre de 2008 a las 9:16 am.- INPH 40 v.
6 de septiembre de 2008 s/h.- Ceftazidima e INPH 40 v.
7 de septiembre de 2008 s/h.-
8 de septiembre de 2008 s/h INPH 40 v. y Ceftazidima.
8 de septiembre de 2008 a las 14:30 pm.- Ceftazidima.
9 de septiembre de 2008 a las 9:33 am.- Ceftazidima e INPH 40 v.
9 de septiembre de 2008 a las 14:25 pm.- Ceftazidima.
10 de septiembre de 2008 s/h.- Ceftazidima e INPH 40 v.
11 de septiembre de 2008 s/h.- Ceftazidima e INPH 40 v.
12 de septiembre de 2008 s/h.- Ceftazidima e INPH 40 v.
12 de septiembre de 2008 s/h.- Prodiabético /Ceftazidima.
13 de septiembre de 2008 s/h.- Ceftazidima e INPH 40 v.
14 de septiembre de 2008 s/h.- Ceftazidima e INPH 40 v.
16 de septiembre de 2008 a las 9:15 am.- Ceftazidima e INPH 40 v.
17 de septiembre de 2008 a las 9:25 am.- Ceftazidima e INPH 40 v.
18 de septiembre de 2008 a las 9:17 am.- Ceftazidima.
18 de septiembre de 2008 a las 9:30 am.- Ceftazidima e INPH 40 v.
20 de septiembre de 2008 s/h.- INPH 40 v.
25 de septiembre de 2008 a las 9:35 am.- INPH 40 v. y Ceftazidima.
26 de septiembre de 2008 a las 9:25 am.-INPH 40 v. y Ceftazidima.
29 de septiembre de 2008 a las 9:41 am.- Ceftazidima.
30 de septiembre de 2008 a las 9:41 am.- Ceftazidima.
1 de octubre de 2008 s/h.- INPH 40 v. y Ceftazidima
3 de octubre de 2008 s/h.- Ceftazidima e INPH 40 v.
5 de octubre de 2008 s/h.- INPH 40 v. y Ceftazidima.
7 de octubre de 2008 s/h.- INPH 40 v. y Ceftazidima.
30 de octubre de 2008 s/h.- Dext. 340 mg/d/ t/a 105/70.
30 de octubre de 2008 s/h.- Sol Fisiológica 1000 + 10 VIR. Dext 340
30 de octubre de 2008 s/h.- Dext. 119 mg/d.
2 de noviembre de 2008 s/h.- Hosp.- Ceftazidima.
2 de noviembre de 2008 s/h.- Hosp.- Cefotaxima.

6. Opinión médica, de fecha 19 de octubre de 2010, suscrita por personal adscrito a la Coordinación de Servicios Médicos y Psicológicos de esta Comisión, de la cual se desprende lo siguiente:

[...]

Discusión

[...] la diabetes[1] es una enfermedad crónica y factor de riesgo importante para el desarrollo de cardiopatía coronaria y accidente cerebro vascular, y es la principal causa de ceguera e insuficiencia renal en estadio terminal, y constituye un factor de riesgo considerable para la amputación de extremidades inferiores.

La diabetes mellitus tipo 2 se caracteriza por tres alteraciones fisiopatológicas:[2]
1. Trastornos de la secreción de insulina.
2. Resistencia periférica a la insulina.
3. Producción hepática excesiva de glucosa.

En fases tempranas del trastorno, la tolerancia a la glucosa permanece normal, a pesar de la resistencia a la insulina, ya que las células beta pancreáticas compensan aumentando la producción de insulina. A medida que avanzan la resistencia a la insulina y la hiperinsulinemia compensadora, los islotes pancreáticos se tornan incapaces de mantener el estado de hiperinsulinemia se desarrolla la tolerancia a la glucosa, caracterizado por grandes elevaciones de glucemia postpandrial, cuando declina todavía más la secreción de insulina y aumenta la producción hepática de glucosa, aparece la diabetes manifiesta con hiperglicemia en ayuno. Finalmente ocurre el fallo de producción de insulina por las células beta del páncreas y entonces la persona ya es diabética.

En este caso se trata de una persona del sexo masculino de 55 años, con escolaridad de licenciatura, que de acuerdo a las notas médicas tiene aproximadamente 35 años de padecer diabetes mellitus tipo 2.

De acuerdo al expediente clínico elaborado en la UMRPVO y a la documentación médica aportada recientemente por el agraviado **A**, consistente en originales de carnets de citas y recetas médicas a nombre de dicho paciente, se deduce que ingresó al Reclusorio Preventivo Varonil Oriente el 23 de octubre de 2003 y, a escasos cinco días de su ingreso, fue internado en la Torre Médica Tepepan, donde fue tratado de su diabetes mellitus descompensada, con insulina a dosis de 35 UI de insulina NPH, después del desayuno y 10 UI de insulina NPH después de la cena.

En los múltiples carnets de citas médicas a nombre del agraviado **A**, se desprende que a partir del 24 de diciembre de 2003 al 29 de julio de 2008, acudió con muy buena regularidad, casi diario, a la UMRPVO, en donde le aplicaran insulina NPH (acción intermedia) vía subcutánea diariamente (ver numerales 3 al 48).

La dosis inicial de insulina NPH (acción intermedia) hasta el 14 de enero de 2004 fue de 35 UI después del desayuno y 10 UI después de la cena (ver numeral 3). Del 4 de abril hasta el 6 de agosto de 2004, la dosis de insulina NPH disminuyó a 20 UI por las mañanas (ver numerales 6 a 11). Del 7 de agosto al 22 del mismo mes de 2004, la dosis de insulina aumento a 35 UI (ver numerales 11 y 12). Del 23 de agosto al

[1] Porth Carol Mattson. *Fisiopatología. Salud enfermedad: un enfoque conceptual*. Séptima edición. Editorial Médica Panamericana. Buenos Aires, Argentina. 2007.
[2] Medicina Interna de Harrison, Kasper y otros. Ed. Mc Graw Hill. Interamericana Editores S. A. de C. V. Dieciseisava edición. México, 2005. P.2372.

4 de octubre de 2004 la dosis de insulina NPH aumento 30 (por la noche) y 10 (por la mañana) UI. Del 5 de octubre de 2004 al 17 de febrero de 2005 la dosis de insulina disminuyó a 35 unidades solo por la mañana (ver numerales 14 y del 16 al 20). Del 18 de febrero de 2005 al 13 de marzo del mismo año la dosis de insulina aumento a 35 (por la mañana) y 15 (por la noche) UI de insulina NPH diariamente (ver numeral 21). Del 14 de marzo de 2005 al 5 de mayo del mismo año la dosis de insulina disminuyó a 35 UI diariamente (ver numerales 23 y 24). Del 18 de mayo de 2005 al 28 de julio de 2008 la dosis de insulina aumentó a 40 UI diariamente (ver numerales 26, 27 y 32 al 35).

Como se observa a pesar de que las dosis de insulina NPH se ajustaron a la alza y a la disminución en diversas ocasiones, los niveles de glicemia en la persona del agraviado **A**, durante más de 4 años, específicamente del lapso del 14 de enero de 2004 al 28 de julio de 2008, en ninguna ocasión fueron reportados en niveles normales (ver numerales 5, 10 al 14, 16 al 21, 23 al 28, 30, 32, 34, 43, 45, 47, 49 y 50). Los valores de glicemia estuvieron entre 147, el más bajo, y 550 mg%, el más alto (ver numerales 25, 27 y 34). Lo cual quiere decir que el agraviado **A**, en dicho periodo su diabetes mellitus siempre estuvo descontrolada.

El día 29 de julio de 2008, el agraviado **A** se presenta con médico tratante de la UMRPVO, quien observa herida en un ortejo (dedo) de pie izquierdo. A pesar que el médico tratante de la UMRPVO diagnóstica que se trata de un paciente con diabetes mellitus descontrolada y que está siendo tratado con insulina NPH, le prescribe entre otros hipoglucemiantes, sin embargo le quita la insulina, lo cual no mejoró los niveles de glicemia. Lo que procedía en este caso, era referir o enviar al paciente con médico especialista en endocrinología o en medicina interna para que estabilizara la diabetes mellitus del agraviado **A** y, de ser el caso, en nota de contrarreferencia indicara el manejo médico a seguir. En virtud de que la diabetes mellitus persistió descontrolada, con dextrostix que fueron de 213 a 340 mg.%, la pequeña herida en ortejo (dedo) de pie izquierdo se complicó y continuó su historia natural de la enfermedad, culminando lamentablemente con la amputación supracondilea izquierda del agraviado **A**.

En consecuencia se puede afirmar que la falta de aplicación de medidas médicas específicas, a partir del 29 de julio de 2008 (ver numeral 50) para controlar la Diabetes Mellitus tipo 2 del agraviado **A**, propició que una pequeña herida en un ortejo culminara con la amputación supracondilea izquierda.

Respecto a lo señalado en la nota médica de la UMRPVO, con fecha 4 de febrero de 2008, en la que refiere que el paciente no se ha practicado estudios de laboratorio desde junio de 2006 (ver numeral 46), se puede afirmar que en dicho periodo (junio de 2006 al 4 de febrero de 2008) al agraviado **A** le fueron tomadas 9 dextrostix, cuyos resultados oscilaron entre 147 y 464 mg.%. Lo que además de demostrar que la diabetes mellitus siempre estuvo descontrolada, confirma que el paciente estuvo en la disposición de realizarse los estudios de laboratorio que médicamente le indicaran, ello también es demostrado con las notas médicas del expediente clínico, en las cuales se observa que en ninguna de ellas se hizo constar que los médicos tratantes hubieran indicado que el paciente se debía efectuar algún tipo de estudios de laboratorio y que éste se hubiera negado o rehusado a realizárselos.

Asimismo se reitera lo afirmado en el informe anterior respecto a que se observa que los médicos tratantes de la UMRPVO no hicieron constar en el expediente clínico: las causas del descontrol de la diabetes mellitus tipo 2 del agraviado **A** y que se le haya advertido de los peligros a su salud que estaba expuesto con tal descontrol; que se le haya informado al paciente del manejo no farmacológico[3] para este

[3] Numerales 11.4 y sus derivados de la *Aclaración de la modificación a la Norma Oficial NOM-015-SSA2-1994, para la prevención tratamiento y control de la diabetes*.

tipo de padecimiento; que se le haya comunicado al paciente de algún plan de alimentación,[4] tampoco que se le haya educado al paciente y a su familia[5] en torno a la diabetes. En virtud de que las cifras de glicemias reportadas en el expediente clínico, casi siempre estuvieron elevadas más allá de lo saludable, ello querría decir que de manera persistente no se estaba cumpliendo las metas del tratamiento, por lo que debió de haberse referido al paciente a especialista o a segundo nivel de atención,[6] ello con objeto de que dicho médico especialista determinara alternativas para lograr las metas del tratamiento a la diabetes. En la mayoría de las notas médicas de evolución del expediente clínico elaborado en la UMRPVO carecen de cuantificación de signos vitales y de la dosis de los medicamentos, por otro lado, se observa que se extendieron recetas médicas foliadas por parte de médicos tratantes de la UMRPVO sin que haya una notas médica que corresponda con la fecha de emisión de dichas recetas, por lo que con ello se incumple con la Norma Oficial del expediente clínico.[7]

Respecto a que si hubo retardo en la referencia del paciente Juan Alberto de la UMRPVO a segundo nivel de atención médica para evitar la amputación de pierna izquierda, se debe de tomar en consideración que la obligación de los médicos de cumplir con la *Norma Oficial NOM-015-SSA2-1994, para la prevención, tratamiento y control de la diabetes*, en el sentido de que debieron observar que de manera persistente no se estaba cumpliendo las metas del tratamiento. Por ello, debieron de haber referido al paciente a médico especialista o al segundo nivel de atención,[8] en primer término para mantener controlada la diabetes y de esta manera evitar complicaciones mayores como fue la amputación de pierna izquierda. Esto se pudo haber realizado desde meses o años antes que se diera la complicación por la herida en dedo de pie izquierda.

Referente al supuesto que de haberse referido oportunamente al paciente a médico especialista o segundo nivel de atención se hubiera salvado la pierna izquierda de la amputación, es probable que los médicos tratantes de haberlo referido de la UMRPVO con médico especialista o a segundo nivel de atención, cuando observaron que no se estaban cumpliendo con las metas de tratamiento, es médicamente posible que no se hubiera llegado al extremo de la amputación de la pierna izquierda.

Conclusiones

1. Con base en carnets de citas y recetas médicas, todo en original, entregados recientemente a esta Comisión de Derechos Humanos del Distrito Federal por el agraviado, se concluye que éste acudió muy frecuentemente y regularmente a la unidad médica del Reclusorio Preventivo Varonil Oriente (UMRPVO) a efecto de recibir su medicación para su diabetes mellitus tipo 2, por lo que se descarta falta de autocuidado del paciente y que ello haya contribuido importantemente para que se llegara a la amputación de su pierna izquierda.

2. Los médicos tratantes de la UMRPVO incumplieron con disposiciones señaladas en los numerales 11.4 y sus derivados; 11.5.3 y sus derivados; 11.6 y sus derivados y 12.1.1 de la Aclaración de la modificación a la Norma Oficial NOM-015-SSA2-1994, para la prevención, tratamiento y control de la diabetes, así

[4] Numerales 11.5.3 y sus derivados de la Aclaración de la modificación a la Norma Oficial NOM-015-SSA2-1994, para la prevención tratamiento y control de la diabetes.
[5] Numerales 11.6 y sus derivados de la Aclaración de la modificación a la Norma Oficial NOM-015-SSA2-1994, para la prevención tratamiento y control de la diabetes.
[6] Numeral 12.1.1 de la Aclaración de la modificación a la Norma Oficial NOM-015-SSA2-1994, para la prevención tratamiento y control de la diabetes.
[7] Numerales 6.2; 6.2.2. y 6.2.5 de la Norma oficial NOM-168-SSA1-1998, del expediente clínico.
[8] Numeral 12.1.1 de la Aclaración de la modificación a la Norma Oficial NOM-015-SSA2-1994, para la prevención tratamiento y control de la diabetes.

como de las disposiciones numerales 6.2; 6.2.2 y 6.2.5 de la Norma Oficial NOM-168-SSA1-1998 del expediente clínico. Lo que contribuyó importantemente en la amputación de su pierna izquierda.

3. Es factible que de haberlo referido oportunamente los médicos tratantes de la UMRPVO con un médico especialista o a segundo nivel de atención, cuando observaron que no se estaban cumpliendo con las metas de tratamiento, posiblemente no se hubiera llegado siquiera al riesgo de la amputación de la pierna izquierda.

Caso B. Expediente CDHUO/II/121/GAM/09/P3178

7. Acta circunstanciada de fecha 19 de mayo de 2009, suscrita por un visitador adjunto de este Organismo, en la que consta la entrevista al agraviado **B**, quien manifestó lo siguiente:

Tiene 51 años, desde hace 30 años se le diagnosticó diabetes, lleva dos años en el reclusorio y durante ese tiempo en dos ocasiones le han traslado al Hospital La Villa. La última ocasión fue hace aproximadamente siete meses.

[...]

8. Oficio número DSM/RPVN/517/09, de fecha 25 de mayo de 2009, suscrito por la doctora Teresita de Jesús Pérez Alfaro, Encargada de la unidad médica del Reclusorio Preventivo Varonil Norte, mediante el cual informó lo siguiente:

El paciente **B** ya fue valorado por la doctora Villanueva, quien comenta que cursa con DMT2 descompensada, HAS y probable insuficiencia renal, instala tratamiento, solicita laboratorios y da cita abierta.

- Nota médica de fecha 21 de mayo del 2009, suscrita por la doctora Villanueva, en la cual consta lo siguiente:
Se trata de paciente masculino de 51 años, quien es portador de DM hace 30 años, controlado con glibenclamida tabletas 5 mg 1-1-1 v.o.; HAS desde hace dos años, controlada con captopril tabletas 25 mg 1-0-1 v. o. El día de hoy acude por referir que se siente mal desde hace más de dos semanas, así como refiere no tomar medicamento porque ya no tiene, astenia, adinamia, tos seca, dificultad para respirar; a la E.F. consiente, hidratado, orofaringe normal, con palidez en cara, cardiorrespiratorio SDP, abdomen globoso a expensa de probable líquido ascítico, no megalias, no doloroso, MisIs íntegros, con edema ++++, resto de la exploración sin alteraciones. Se hace mención que el paciente no es constante en su consulta además de que no se realiza los estudios de laboratorio y por consiguiente desde hace dos semanas no toma medicamento para su diabetes ni para HAS.

IDX. D.M. descompensada, HAS, descartar IRC.

Dieta para diabético e hiposódica. Glibenclamida tabletas 2-1-1. Captopril tabletas 25 mg 1X2 vía oral. Furosemide tabletas 40 mg 1-0-0. QSx6 + BHC. Cita abierta con resultados de laboratorio.

- Hoja de referencia y contrarreferencia, de fecha 23 de mayo de 2009, suscrita por las doctoras de la unidad médica del Reclusorio Preventivo Varonil Norte Teresita de Jesús Pérez Alfaro y Josefina Padilla Solís, mediante la cual refieren al agraviado al Hospital General Ticomán por el siguiente padecimiento:

Refiere compañero de estancia que ha estado inconsciente estuporoso desde hace aproximadamente más de doce horas y con temblores, frío y salivación.

A la exploración inconsciente, tembloroso, no responde a estímulos, con tegumentos pañidos (sic), cabeza con edema y salivación con ruidos guturales, CSPS con ruidos transmitidos, ritmo cardiaco disminuido, abdomen globoso a expensas de edema y panículo adiposo, ruidos peristálticos presentes. MPS e inferiores sin respuesta a estímulos, con flacidez generalizada [...].

Impresión diagnóstica: Estupor + edema generalizado secundario a probable IRC a descartar.

9. Acta circunstanciada de fecha 12 de octubre de 2009, suscrita por un visitador adjunto de este Organismo, en la cual consta la comparecencia de la peticionaria **B**, quien manifestó lo siguiente:

El día 23 de mayo de 2009, como a las 11:00 horas se presentó en el interior del Reclusorio Preventivo Varonil Norte para ver a su familiar, pero un amigo de éste les comentó que su familiar se había puesto muy mal y que no lo habían querido atender por la noche en la unidad médica y que al parecer lo habían trasladado a un hospital, por lo que se dirigieron a la unidad médica a preguntar, pero un custodio los detuvo antes de llegar y les dijo que preguntaran al jefe de custodios, por lo que se dirigieron con dicha persona y éste les comentó que a su familiar lo habían trasladado, al parecer al Hospital Ticomán.

Con esta información se trasladaron a buscar al agraviado al Hospital Ticomán, donde les dijeron que no había ingresado nadie con ese nombre, que lo buscaran en La Villa, en Rubén Leñero o en Xoco, ante tal respuesta, se dieron a la tarea de buscarlo en dichos hospitales pero sin encontrarlo; para cuando acabaron su recorrido ya pasaban de las ocho de la noche del sábado 23 de mayo.

Una vez que se encontraban en su domicilio, como a las 00:30 horas del día 24 de mayo, recibieron la llamada de un custodio, quien les dijo que su familiar estaba en el Hospital Ticomán, a donde se trasladaron inmediatamente y fueron atendidos por un médico, quien les pidió que firmaran una autorización para que se le instalara a su familiar un catéter para que se dializara; la peticionaria accedió y firmó y luego de ausentarse por un lapso de media hora solicitó ver a su familiar, pero le negaron dicha petición.

Luego de discutir por largo rato con personal del hospital le permitieron el acceso para decirle que su familiar había fallecido de un infarto, que se había hecho todo lo posible para atenderlo pero que no había sobrevivido; la peticionaria refiere que no tuvo mayor detalle sobre el fallecimiento de su esposo por parte del médico (de quien desconoce el nombre).

10. Oficio número A-842/10, de fecha 3 de noviembre de 2010, suscrito por el Director del entonces Servicio Médico Forense del Distrito Federal, en el cual consta lo siguiente:

- Oficio sin número, de fecha 24 de mayo de 2009, dictamen de necropsia de agraviado **B**, suscrito por los peritos médicos Jesús Ortega Segura y Alberto Sosa Guadarrama, del que se desprende lo siguiente:

[...]

Conclusión: el agraviado **B** falleció de congestión visceral generalizada.

- Oficio sin número, de fecha 26 de mayo de 2009, resultado de examen químico toxicológico, suscrito por el perito químico José Luis Osorio Ordaz, en el cual se establece lo siguiente:

[...]

Negativo: No se identificó la presencia de los grupos de tóxicos (cocaína, cannabinoides, benzodiacepinas, anfetaminas, opiáceos y barbitúricos) en las muestras biológicas recibidas.

- Oficio sin número, de fecha 26 de mayo de 2009, resultado de identificación y cuantificación de alcohol etílico y sustancias volátiles, suscrito por la perita química Raquel Huerta González, en la cual se establece lo siguiente:

Negativo: Para alcohol etílico y sustancias volátiles.

- Oficio sin número, de fecha 28 de mayo de 2009, resultado de examen histopatológico, suscrito por el médico patólogo Jaime Olicón Hernández, en el cual se establece lo siguiente:

Pulmón: Bronquitis crónica y neumonía de focos múltiples, asociada a edema agudo moderado.
Hígado: Congestión pasiva crónica.
Páncreas: Pancreatitis aguda edematosa.
Riñones: Nefrosclerosis hialina difusa y pielonefritis crónica, así como quistes simples.

- Oficio sin número, de fecha 21 de junio de 2009, ampliación de dictamen de necropsia, suscrito por los peritos médicos Jesús Ortega Segura y Alberto Sosa Guadarrama, en el que se establece lo siguiente:

Con base en los resultados histopatológicos, la congestión visceral generalizada se debió a una pancreatitis aguda, así como a una pielonefritis crónica (infección) que condicionó una neumonía de focos múltiples que finalmente lo condujo a la muerte.

11. Oficio sin número, de fecha 6 de octubre de 2011, suscrito por la doctora Teresita de Jesús Pérez Alfaro, encargada de la unidad médica del Reclusorio Preventivo Varonil Norte, mediante el cual informó lo siguiente:

Paciente **B**, masculino que fue atendido en la unidad médica desde el 29 septiembre 2007 por hipoglucemia y crisis hipertensivas y ya con antecedentes de diabetes e hipertensión arterial sistémica de 25 años evolución. Uso nocivo de cannabis y abstinencia de alcohol y cocaína de 15 y 10 años respectivamente en el 2008. Desde entonces fue valorado en la unidad médica de este centro, sin embargo no era constante por consulta externa, únicamente se lograba un control cuando estaba hospitalizado. El día 23 de mayo de 2009 fue trasladado de urgencias al Hospital General de Ticomán con diagnóstico de edema generalizado secundario a probable insuficiencia renal crónica [...] en donde falleció el mismo día.

12. Opinión médica de fecha 2 de octubre de 2012, suscrita por personal adscrito a la Coordinación de Servicios Médicos y Psicológicos de la Comisión de Derechos Humanos del Distrito Federal, en el cual consta lo siguiente:

[...]

Discusión del caso

Se trata de paciente que es diabético de larga evolución, controlado con hipoglucemiantes orales; sin embargo, a finales de mayo de 2009 comienza a presentar una serie de problemas de salud hasta que finalmente fallece en el Hospital General Ticomán.

Con la información anterior se establecieron los planteamientos del problema, los cuales se analizan de la siguiente manera:

En el expediente de la unidad médica del Reclusorio Preventivo Varonil Norte se encuentra notas médicas desde el año 2007; sin embargo, no se encuentran notas que hablen sobre el control de la glucemia del paciente por parte de la unidad médica del Reclusorio Preventivo Varonil Norte. Esto es, un seguimiento en el control y tratamiento de la diabetes mellitus.

No se encuentra dentro de dicho expediente clínico estudios de laboratorio ni de gabinete, que se le hayan solicitado al agraviado para su control y tratamiento de sus patologías de base, esto es: diabetes mellitus II e hipertensión arterial, así como de las complicaciones de base: Nefropatía diabética, neuropatía diabética, etc. Se desconoce la evolución de la historia natural de la enfermedad del paciente debido a la falta de estudios de laboratorio que nos brindarían el parámetro de la evolución de las complicaciones de su patología, esto es de la diabetes mellitus e hipertensión arterial.

Lo anterior, va en contra de lo establecido en la Modificación de la NOM-015-SSA2-1994, para la prevención, tratamiento y control de la diabetes en sus numerales .11.1, 11.3.2, 11.3.4, 11.11.1.3, 11.11.1.4, 11.11.5.1 y 11.11.5.2.[9] Al no estudiarse de forma adecuada, no se sabe cuál fue la evolución de la diabetes y sus complicaciones. Ahora bien, lo que se puede mencionar es que el examinado presentaba factores de riesgo para presentar nefropatía diabética, estos factores son: hipertensión arterial y deficiente control de la glucosa, la hipertensión arterial llevaba 3 años de evolución y el deficiente control de la glucosa se infiere por las hipoglucemias que presentó, así como en lo asentado en el expediente y en la falta de estudios de laboratorio. Estos dos factores son importantes para el desarrollo de una nefropatía diabética.[10]

---

[9] Modificación a la Norma Oficial Mexicana NOM-015-SSA2-1994, para la prevención, tratamiento y control de la diabetes, menciona lo siguiente: **11.1** El tratamiento de la diabetes tiene como propósito aliviar los síntomas, mantener el control metabólico, prevenir las complicaciones agudas y crónicas, mejorar la calidad de vida y reducir la mortalidad por esta enfermedad o por sus complicaciones. (...) **11.3.2** Para el propósito anterior, en la visita inicial se deben registrar los datos de una historia clínica debidamente elaborada; en esa misma visita y en visitas subsecuentes se registrará la información a la que se refiere el Apéndice normativo D. (...)
Apéndice normativo D.
HISTORIA CLINICA DEL PACIENTE DIABETICO
En la visita inicial se debe registrar, además de una historia clínica adecuada, la siguiente información:
- Tiempo de evolución clínica de la enfermedad
- Historia familiar de diabetes y complicaciones cardiovasculares
- Descripción de la alimentación habitual del paciente
- Tratamiento empleado previamente
- Patrón de actividad física, que incluya la actividad laboral
- Historia de complicaciones agudas
- Historia o presencia de infecciones (piel, pies, dental, genitourinaria)
- Búsqueda de complicaciones tardías
- Exploración de fondo de ojo
- Pulsos en miembros inferiores
- Soplos carotídeos
- Examen de los pies (cambios en sitios de apoyo, micosis, forma de las uñas)
- Neuropatía somática (parestesias, alteraciones en la sensibilidad profunda)
- Neuropatía visceral (impotencia, diarrea, mareo al cambio de posición, taquicardia persistente)
- Consumo de otros medicamentos que pudiesen alterar la concentración de glucosa y/o lípidos
- Búsqueda de otros factores de riesgo cardiovascular

Hay que tomar en cuenta que la nefropatía diabética pasa por diversos estadios de evolución y el último estadio es la insuficiencia renal crónica. Se menciona que la nefropatía diabética en promedio de 15 a 20 años y un porcentaje de ellos evolucionara a una perdida especifica de la función renal por cada año transcurrido.[11, 12]

Esta falta de atención a su padecimiento, de acuerdo a lo documentado en el expediente clínico, fue determinado tanto por el agraviado como por el servicio médico de la unidad médica del Reclusorio Preventivo Varonil Norte. Del agraviado por no acudir a su control médico y no tomarse el medicamento (ver notas IV.1.5. y IV.1.6.) y fue justo en estos días cuando se dio el descontrol metabólico que llevó a la muerte [...].

Cuando el examinado, el día 21 de mayo de 2009, presentó edema importante y una probable ascitis (ver nota IV.1.6), se debió haber estudiado médicamente, debido a que ambas entidades se podían deber a otro tipo de patología ajena[13] a sus enfermedades de base, sin embargo no se estudió, ni se derivó a algún hospital para su valoración. Sumando a lo anterior que dicho paciente había sido inconstante en sus citas médicas así como en su tratamiento, motivaba la valoración externa del mismo, sin embargo no ocurrió así; y en la nota no se especifica por qué razón presentaba el edema y la ascitis.

En la nota del Hospital General Ticomán (Ver nota IV.2.3.) se menciona que presentaba 20 días de evolución con ortopnea (dificultad para respirar con la posición) y disnea (dificultad para respirar con la actividad), así como alteraciones ocasionales del estado de alerta, de esto no se encuentra ninguna anotación en el expediente clínico de la unidad médica del Reclusorio Preventivo Varonil Norte. En la nota de ingreso (ver nota IV.2.1) se documenta síndrome urémico, que es un síndrome que está asociado con

---

- Antecedentes gineco-obstétricos
- Participación en programas de educación en diabetes

La evaluación del paciente se completará con las siguientes pruebas: glucemia de ayuno, colesterol, triglicéridos, colesterol HDL, albuminuria (en caso negativo microalbuminuria), creatinina, examen general de orina y electrocardiograma. (...)

11.3.4 Las metas básicas del tratamiento incluyen el logro de niveles normales de glucosa, colesterol total, triglicéridos, presión arterial, control de peso, y la HbA1c. Estas metas serán objeto de vigilancia médica, y deberán contar con la participación informada del paciente para su consecución conforme al Apéndice normativo E de esta NOM.

11.11.1.3 En cada visita se debe evaluar el control metabólico, el plan de alimentación y la actividad física, y se investiga de manera intencionada la presencia de complicaciones. Se registra el peso, la presión arterial y el resultado de la exploración de los pies; se reforzará la educación del paciente y, en donde sea posible, se le estimula a participar en un grupo de ayuda mutua.

11.11.1.4 Se debe realizar la medición, al menos una vez al año, de colesterol total, triglicéridos, colesterol-HDL, HbA1c y examen general de orina, si este último resulta negativo para albuminuria se debe buscar microalbuminuria.

11.11.5.1 La microalbuminuria es un marcador de nefropatía clínica y de enfermedad microvascular; a menudo se asocia con dislipidemia e hipertensión.

11.11.5.2 La presencia de microalbuminuria indica la necesidad de mejorar el control glucémico, tratar aun los aumentos moderados de tensión arterial, y restringir moderadamente la ingesta de proteínas.

[10] Herrera Acosta Jaime, Hipertensión Arterial y Nefropatía Diabética. La terapéutica basada en la evidencia. Archivos de Cardiología de México, Volumen 73, suplemento 1, abril-junio 2003, pp. 66-69.

[11] Herrera Acosta Jaime, Hipertensión Arterial y Nefropatía Diabética. La terapéutica basada en la evidencia. Archivos de Cardiología de México, Volumen 73, suplemento 1, abril-junio 2003, pp. 66-69.

[12] Torres Viloría Alfredo y cols, en su Nefropatía diabética, Revista del Hospital general Manuel M Gea González, Volumen 5, números 1 y 2, enero-marzo 2002, pp. 24-32.

[13] Guevara Mónica en Resumen: Ascitis y Síndrome hepatorrenal, publicado en Revisión Acta Gastroenterol Latinoam 2004; 34:27-35, menciona que: Aunque la ascitis puede ser la manifestación de diversas enfermedades como neoplasias, insuficiencia cardíaca, pancreatitis, tuberculosis, hipotiroidismo y otras causas más raras, en el 75% de los casos es secundaria a la cirrosis. El 50% de los pacientes con cirrosis compensada (que nunca han presentado complicaciones), dice la autora, desarrollará ascitis durante los 10 siguientes años posteriores al diagnóstico, siendo la ascitis la complicación más frecuente de la cirrosis. Por otra parte, agrega, la mediana de supervivencia de los pacientes con ascitis es de unos 2 a 2,3 años; por lo que todo paciente con ascitis debe ser considerado un candidato potencial a trasplante hepático.

la insuficiencia renal en estadio terminal y consiste en una serie de trastornos metabólicos que dan una sintomatología variada.[14]

Y, efectivamente, dichos trastornos metabólicos sumados a la diabetes mellitus tipo II, hipertensión arterial y sobre todo a la insuficiencia renal estadio V fue lo que ocasionó clínicamente la muerte del examinado. Lo anterior debido al retraso en el diagnóstico y tratamiento oportunos. La insuficiencia renal estadio V es insuficiencia renal crónica terminal que precipita una serie de patologías en el paciente, por lo cual es de suma importancia aplicar el tratamiento, que en este caso sería la diálisis.[15]

Tomando en cuenta la discusión anterior tenemos que la unidad médica del Reclusorio Preventivo Varonil Norte incumplió la NOM-015-SSA2-1994, para la prevención, tratamiento y control de la diabetes, dicho descontrol generó la falta de un seguimiento oportuno del paciente y de las complicaciones derivadas de su padecimiento. Y fueron dichas complicaciones las que finalmente ocasionaron, aparentemente, la muerte del agraviado **B**.

[...]

Conclusiones

1. De acuerdo con los expedientes clínicos que se proporcionaron, se encuentra que la atención brindada al interno paciente por parte del Reclusorio Preventivo Varonil Norte no cumplió con lo estipulado en los numerales 11.1, 11.3.2, 11.3.4, 11.11.1.3, 11.11.1.4, 11.11.5.1 y 11.11.5.2 de la NOM-015-SSA2-1994 para la prevención, tratamiento y control de la diabetes.

Se documenta que de acuerdo a lo señalado en el expediente clínico de la unidad médica del Reclusorio Preventivo Varonil Norte, la atención que se le brindó al paciente no fue la adecuada ya que no se le realizó el diagnóstico, tratamiento y seguimiento oportunos para su padecimiento de diabetes mellitus tipo II, y dicho retraso derivó en el surgimiento de complicaciones las cuales al no ser diagnosticadas a tiempo, empeoraron el pronóstico[16,17] y finalmente le ocasionaron la muerte al paciente.

Caso C. Expediente CDHDF/II/121/GAM/09/P6753

13. Nota médica de fecha 29 de octubre de 2009, suscrita por la doctora Villanueva, adscrita a la unidad médica del Reclusorio Preventivo Varonil Norte, en la cual consta lo siguiente:

Agraviado **C**. Se trata de paciente masculino de 57 años, quien es conocido por el servicio por ser diabético desde hace 17 años, controlado con hipoglucemiantes orales y dieta. Actualmente inicia su padecimiento hace 4-5 meses, mialgias, escalofríos, polidipsia, pérdida de peso, cefalea en región frontal,

[14] Gutiérrez Vázquez Isauro y cols; Síndrome Urémico, Revista del Hospital General Dr. Manuel Gea González, Volumen 6, número 1, enero-abril 2003, pp. 13-24.

[15] Gutiérrez Gutiérrez Carlos y cols; Nefropatía diabética: prevención o retraso por el médico general integral versus lamentos del nefrólogo, publicado en Rev Cubana Med Gen Integr 1997;13(1):19-28

[16] Gutiérrez Gutiérrez Carlos y cols; Nefropatía diabética: prevención o retraso por el médico general integral versus lamentos del nefrólogo, publicado en Rev Cubana Med Gen Integr 1997; 13(1):19-28: La nefropatía diabética constituye un problema de salud. La suma de los daños multisistémicos de la diabetes mellitus y la insuficiencia renal crónica hacen muy difícil el manejo de estos enfermos. Los altos costos humanos, sociales y económicos, justifican su prevención y tratamiento correctos. Corresponde a los servicios de salud de la atención primaria, tomar el papel protagónico en el tratamiento de estos enfermos, pues con sus intervenciones tempranas pueden prevenir o retrasar el desarrollo de la nefropatía diabética.

[17] Tébar Massó FJ y cols, La Diabetes Mellitus en la Práctica Clínica, Editorial Médica Panamericana. España 2009, pp.189-194; 219-226.

así como desde hace seis años presenta alteraciones visuales (visión borrosa), quien ha acudido como en dos ocasiones al servicio médico de urgencia al parecer por presentar hipoglucemia.

A la EF consciente, hidratado, febril, ojos isocóricos normorrefléxicos, reflejos pupilares presentes, orofaringe normal, tórax con RsCs rítmicos y de buena intensidad, campos pulmonares con buena entrada y salida de aire, abdomen blando, depresible, no doloroso, no megalias, prostatitis presente, no adenopatías, Msls íntegros, simétricos, ROT normales, resto de la exploración sin alteraciones. Nota: se hace mención de que el paciente fue valorado por la suscrita hace dos semanas y por consiguiente no acude a sus consultas programadas.

Idx: DMT2 Pb. en fase de autocontrol. Sx. febril en estudio.

Plan: Dieta para diabético. Se suspende por el momento el hipoglucemiante. Ciprofloxacino tabletas 500 mg una cada 12 horas x 7 días. Metamizol. Solución inyectable una ampolleta IM. D.U. Paracetamol tabletas 500 mg una cada 8 horas o un supositorio por vía rectal. Sueros orales libre demanda. Cita abierta con resultados de laboratorio. BHC QSX24 elementos, ES, EGO reacciones febriles.

14. Acta circunstanciada de fecha 9 de noviembre de 2009, suscrita por un visitador adjunto de este Organismo, en la cual consta la entrevista al agraviado **C**, quien refirió lo siguiente:

La queja la interpuso su hija al ver que no recibía atención médica; sin embargo, a raíz de que se presentó la misma fue llamado a la unidad médica y fue atendido por la doctora Villanueva, quien ya elaboró una orden para análisis. Independientemente de eso se le proporcionó medicamento, solo se encuentra en espera de que se practiquen los estudios para que se valore nuevamente y se diagnostique.

15. Acta circunstanciada de fecha 5 de diciembre de 2009, suscrita por un visitador adjunto de este Organismo, en la cual consta la entrevista a la peticionaria **C**, quien refirió lo siguiente:

Su familiar de 58 años de edad, se encuentra privado de la libertad en el Reclusorio Preventivo Varonil Norte, actualmente ubicado en la unidad médica sala 2, cama 7.

Su padre es diabético y requiere una alimentación adecuada y atención médica constante; sin embargo, en la unidad médica no le brindan la atención que su estado de salud requiere, ya que hasta el momento no se le han realizado estudios a fin de determinar el tratamiento médico que se le brindará. Hoy acudió a visitarlo y se percató que presenta un cuadro avanzado de desnutrición, toda vez que no quiere comer y los médicos hasta el momento no le han suministrado suero.

16. Oficio número DMS/RPVN/1258/09, de fecha 11 de diciembre de 2009, suscrito por la Encargada de la unidad médica del Reclusorio Preventivo Varonil Norte, mediante la cual informó lo siguiente:

En relación a la queja interpuesta en la CDHDF a favor del agraviado **C**, le comento que fue valorado por la doctora Villanueva quien hospitaliza a dicho interno desde el día 4 del presente mes, otorgando dieta para diabético, instala tratamiento, realiza hoja de referencia para Torre Médica Tepepan para ser valorado.

- Nota médica de evolución de fecha 9 de diciembre de 2009, suscrita por la doctora Villanueva, en la que se refiere lo siguiente:

Paciente masculino de 57 años, quien cursa su quinto día de EIH, con los diagnósticos de DM T2, pérdida de peso en estudio, dextrostix 13, probable anemia clínica y desnutrición de tercer grado, niega alguna sintomatología. A la EF consciente, hidratado, con palidez de tegumentos +, orofaringe normal, cardiorrespiratorios SDP, abdomen blando, depresible, no megalias, peristalsis presente. Msls íntegros, simétricos, ROT normales, hipotróficos, resto sin alteraciones.

Se toma estudios de laboratorio hoy para normar conducta y se realiza referencia para ser trasladado a Medicina Interna.

- Orden médica de fecha 4 de diciembre de 2009, suscrita por la doctora Villanueva de la unidad médica del Reclusorio Preventivo Varonil Norte, en la que consta lo siguiente:

Indicaciones:
Pasa a hospitalización.
Dieta para diabético. Ensure una lata diaria Glibenclamida tabletas 1-0-0. Ácido fólico 1 tableta diaria. Sulfato ferroso 1 tableta diaria. BHC Q, EGO, BAAR en serie 3. SVPT y CGE. Dextrostix diaria a las 06:00 am. Delicado.

17. Oficio número DEJDH/SDH/100/2010, de fecha 10 de febrero de 2010, suscrito por la Subdirectora de Derechos Humanos de la Subsecretaría de Sistema Penitenciario, mediante el cual informó lo siguiente:

El agraviado **C** falleció en el Hospital General Ticomán donde se le brindaba atención médica, en virtud de haber presentado neumonía de focos múltiples.

18. Oficio número A-766/10, de fecha 7 de octubre de 2010, suscrito por el Director del entonces Servicio Médico Forense del Distrito Federal, en el cual consta lo siguiente:

- Oficio sin número, de fecha 24 de diciembre de 2009, resultado de la necropsia de quien en vida llevara el nombre de agraviado **C**, suscrita por los peritos médicos Jorge Pérez Espinosa y Benancio Fortino López Nicolás, en la cual consta lo siguiente:

Conclusión: Agraviado **C** falleció de bronconeumonía bilateral no traumática.

- Oficio sin número de fecha 28 de diciembre de 2009, examen de Identificación de alcohol, suscrito por el perito químico Alejandro Romero Ayón, en el cual se establece lo siguiente:

Conclusión: En las muestras biológicas de hígado perteneciente a agraviado C no se identificó la presencia de alcohol etílico.

Negativo para otros solventes volátiles.

- Oficio sin número, de fecha 31 de diciembre de 2009, examen químico toxicológico, suscrito por el perito químico José Luis Osorio Díaz, en el cual se establece lo siguiente:

Conclusión: Negativo, no se identificó la presencia de cocaína, cannabinoides, benzodiacepinas, anfetaminas, opiáceos y barbitúricos en las muestras recibidas y analizadas.

19. Oficio número DSMLR/03176/10, de fecha 28 de octubre de 2010, suscrito por el Director de Servicios Médicos Legales y en Reclusorios de la Secretaría de Salud del Distrito Federal, en el cual consta lo siguiente:

- Nota médica de fecha 14 de octubre de 2010, suscrita por la doctora Paola L. Jiménez Castillo, adscrita a la unidad médica del Reclusorio Preventivo Varonil Norte, en la cual se refiere lo siguiente:

Se trata de paciente masculino, actualmente finado desde hace 9 meses aproximadamente, quien ingresó a este centro de readaptación el 28 de agosto de 1999 [...] quien refirió ser diabético desde los 40 años aproximadamente, iniciando su control en servicio médico a partir del 29 de abril de 2002, manejado con tolbutamida VO 2-0-2 y dieta especial, acudiendo con regularidad al servicio una vez al mes a renovar receta por medicamento y dieta, durante sus consultas recibia atención médica, se solicitaban laboratorios de control y se ajustaba dosis de hipoglucemiante cuando así lo requería.

Acudió a valoración por el servicio de Oftalmología a la Torre Médica Tepepan el 28 de mayo de 2006 por probable retinopatía diabética, con cita subsecuente a la misma institución el 3 de septiembre de 2006. Posteriormente es enviado el 29 de septiembre de 2010 (*sic*) al Hospital Conde de Valenciana.

A partir del año 2008 el paciente solicitaba consulta cada 2 o 3 meses, acudiendo a realizarse laboratorios de control únicamente en 3 ocasiones durante ese año. En consultas subsecuentes se disminuye la dosis de hipoglucemiante ya que presenta cuadros de hipoglucemia. El 4 de diciembre de 2009 ingresa al área de hospitalización de esta unidad médica ya que no acudía a control desde octubre, presentando pérdida de peso y probable tuberculosis pulmonar. Durante su estancia intrahospitalaria es manejado con antibiótico, glibenclamida y vitaminas, solicitándole laboratorios de control (BH, OS, EGO y BAAR), los cuales reportan anemia macrocítica y tuberculosis pulmonar. El 11 de diciembre de 2009 es enviado a valoración por Medicina Interna al Hospital General Ticomán, con los diagnósticos de DMT2, desnutrición grado III, anemia y probable IRC, regresando con indicación de permanecer en hospitalización y con esquema de antibiótico. Posteriormente su estado de salud se va deteriorando ya que el paciente se muestra renuente al tratamiento, por lo cual se realiza referencia para valoración en Hospital Rubén Leñero el 20 de diciembre de 2009 a las 02:00 horas, sin embargo el paciente no acepta el traslado, argumentando que presentaba mejoria de su sintomatología.

Es trasladado a Hospital General Ticomán el 20 de diciembre a las 19:00 horas aproximadamente, por presentar datos de dificultad respiratoria.

El 22 de diciembre de 2009 se realiza hoja de alta del área de hospitalización de esta unidad ya que aún permanecía en Hospital Ticomán.

20. Resumen clínico de fecha 19 de octubre de 2011, suscrito por el doctor Germán Vargas Ayala, jefe del servicio de Medicina Interna del Hospital General Ticomán, en el cual se establece lo siguiente:

Se trata de hombre de 57 años quien ingresa a hospitalización del servicio de Medicina Interna el día 21 de diciembre de 2009, procedente del servicio de Urgencias, con los diagnósticos de neumonía de focos múltiples, síndrome de desgaste y desnutrición severa.

[...]

Padecimiento actual: Lo inicia 5 meses previos, caracterizado por la presencia de cuadros de hipoglucemia, tos productiva con expectoración verdosa, estado nauseoso, sin emesis, ataque al estado

general y postración, sin respuesta al manejo ambulatorio, un día previo se agrega mayor compromiso en la mecánica del trabajo ventilatorio, sin contar con oxígeno en unidad de referencia motivo del envío.

Al momento de ingreso al servicio se encuentra 130/80 mmhg Fc 84x FR 34 X caquéctico, bradilalia con tendencia a la somnolencia, mucosa oral mal hidratada, faringe hiperémica, movimientos de amplexión y amplexación disminuidos con abundantes crepitantes en áreas pulmonares, de predominio infra escapular, hipotrofia muscular con fuerza y tono muscular disminuidos.

[...]

Con lo anterior se integran los diagnósticos de ingreso a Medicina Interna:

Neumonia de focos múltiples CURB 65-2 PORT IV; síndrome consuncional; diabetes mellitus II descontrolada; acidosis metabólica descompensada; insuficiencia renal aguda prerrenal; anemia microcítica hipocrómica; desequilibrio hidroelectrolítico por hiponatremia isosmolar hipovolémica; desnutrición severa; diagnósticos referenciales: neoplasia pulmonar, tuberculosis pulmonar.

Se inicia manejo multisistémico con evolución tórpida que en las primeras horas de hospitalización presenta tensión arterial de 90/60 mmhg, FR 26, temp. 36.5, Fc 80. Neurológicamente integro, se reporta como paciente grave. A las 24 horas de su internamiento persiste con hipotensión de 80/60 mmhg y datos de sepsis grave con mayor deterioro en la disnea y persistencia de la acidosis metabólica. Iniciando con hiporreactividad, datos de broncoespasmo con empleo de músculos accesorios de la respiración, así como elevación de la curva térmica. El día 23 de diciembre de 2009 con tensión arterial de 60/30 mmhg presenta parada cardiorrespiratoria a las 14:20 iniciándose maniobras de reanimación básicas y avanzadas sin obtenerse actividad cardiopulmonar cerebral, por lo que a las 14:40 horas se declara la muerte clínica.

21. Opinión médica de fecha 4 de junio de 2014, suscrita por personal adscrito a la Coordinación de Servicios Médicos y Psicológicos de esta Comisión, del que se desprende lo siguiente:

[...]

Discusión

La atención brindada por la unidad médica del Reclusorio Preventivo Varonil Norte (RPVN) no fue adecuada por lo siguiente:

a) Existió un mal manejo de la patología de base del paciente entre los años 2002 y 2003, esto es de la diabetes mellitus. El mal manejo consistió en una mala dosificación del medicamento denominado glibenclamida, y cambios en el tratamiento por no contar con el medicamento en farmacia, a pesar de que el mismo es parte del cuadro básico.[18]

b) En consonancia con el punto anterior, cabe señalar que en ocasiones y durante el tiempo anteriormente señalado e incluso más allá de ese tiempo (Ver nota IV.1.10) la unidad médica del RPVN no contaba tanto con el medicamento como con estudios de laboratorio, con lo cual incumplió con su obligación de medios para la atención integral de la diabetes mellitus del paciente.

[18] Secretaría de Salud, Cuadro Básico y Catálogo de Medicamentos, Edición 2009, Comisión Interinstitucional del Cuadro Básico de Insumos del Sector Salud.

En el año que fallece el agraviado (2009), en los meses de julio a diciembre, se documenta lo siguiente:

c) Se solicitaron estudios de laboratorio, en los cuales se observan alteraciones; sin embargo, dichos resultados no son comentados en las notas médicas y no se actualiza el estado clínico del paciente. Lo anterior, ocasiona que datos sugestivos de alguna patología a nivel renal sea omitida para diagnóstico y tratamiento oportuno. Lo anterior no está acorde con lo señalado en la literatura médica consultada ni en los numerales 6.2 y 6.2.1 de la Norma Oficial Mexicana NOM-168-SSA1-1998, Del expediente clínico.

En el mes de diciembre de 2009, mes en el que fallece el paciente, se documenta lo siguiente:

d) El paciente desde su ingreso, el día 4 de diciembre de 2009, presenta sintomatología respiratoria y pérdida de peso importante (desnutrición de tercer grado); sin embargo, no es enviado a un hospital para su valoración hasta el día 14 de diciembre, esto es 10 días después de su ingreso. Lo anterior no cumple con el numeral 4.8 de la Norma Oficial Mexicana NOM-168-SSA1-1998, Del Expediente Clínico,[19] respecto a la atención médica oportuna, integral y de calidad.

e) Considerando que, de acuerdo a la literatura médica consultada en la elaboración del presente informe, el paciente presentaba signos y síntomas sugestivos de infección de vías respiratorias bajas. Sin embargo no existe constancia en el expediente clínico que en la unidad médica del RPVN se realizaran los estudios de diagnóstico señalados por la literatura médica para esa patología, desde el día 4 de diciembre, hasta el día 14 de diciembre de 2009. Por lo anterior existió una falta de medios de diagnóstico por parte de la unidad médica del RPVN.

f) Se brinda un tratamiento antibiótico sin existir una justificación médica en el expediente clínico. Como tratamiento empírico, el antibiótico ciprofloxacino no se encontraba indicado de inicio para un problema de infección de vías respiratorias. Por lo tanto en este apartado existe mala práctica por que no se brindaron los medios terapéuticos adecuados que ofrece la ciencia médica.

g) Después de su contrarreferencia, el paciente permanece hasta el día 20 de diciembre de 2009 en la unidad médica del RPVN. El día 19 de diciembre, no se documenta que evolución, diagnósticos y/o tratamiento recibió el paciente, lo cual incumple con el numeral 8.3, Norma Oficial Mexicana NOM-168-SSA1-1998, Del expediente clínico.

h) El 20 de diciembre, en la madrugada, el paciente presenta una urgencia médica. Se evita el traslado porque es el paciente quien no desea el traslado y lo pone por escrito. Cabe mencionar que el Consentimiento Informado no aplica ante una urgencia, considerando a la urgencia como todo problema médico-quirúrgico agudo, que ponga en peligro la vida, un órgano o una función y que requiera atención inmediata.[20]

Ahora bien, el paciente presentaba alteraciones importantes en la escritura, lo cual no corresponde con su último grado escolar cursado, por lo que se podría considerar que padecía algún problema en la

[19] Norma Oficial Mexicana NOM-168-SSA1-1998, Del Expediente Clínico, en su numeral 4.8 menciona que: 4.8. Referencia-contra referencia, al procedimiento médico administrativo entre unidades operativas de los tres niveles de atención para facilitar el envío-recepción-regreso de pacientes, con el propósito de brindar atención médica oportuna, integral y de calidad.

[20] Reglamento de la Ley General de Salud en Materia de Prestación de Servicios de Atención Médica, en su artículo 72.- Se entiende por urgencia, todo problema médico-quirúrgico agudo, que ponga en peligro la vida, un órgano o una función y que requiera atención inmediata.

consciencia, cuestión que se corroboró horas después, al hacer mención en que el paciente se encontraba obnubilado y con soliloquios (hablando solo).[21]

Lo anterior puso en riesgo la vida y retrasó más la atención médica de urgencia a un paciente en condiciones críticas.

i) Debido a lo anterior, la unidad médica del RPVN incurrió en mala práctica médica, lo que condicionó un retraso en la atención médica, puso en riesgo la vida del paciente ante una urgencia médica, no se le brindaron los medios de diagnóstico y terapéuticos adecuados, además de no referir de forma oportuna a un paciente, lo que contribuyó en la muerte del paciente.

La referencia tanto a la Torre Medica Tepepan, como al Hospital General Ticomán no fue adecuada ni oportuna, lo que incumplió con lo marcado en el numeral 4.8 de la Norma Oficial Mexicana NOM-168-SSA1-1998, Del expediente clínico. La referencia a la Torre Médica Tepepan se realizó 10 días después del ingreso del paciente a la unidad médica del RPVN.

Mención aparte se debe comentar que no se encuentra en el expediente clinico el por qué la Torre Médica Tepepan no ingresó para estudios al paciente o no se los realizó al momento de la referencia. Con lo anterior, dicha Torre Médica Tepepan contribuyó al retraso en la atención médica oportuna e integral a la que el paciente tenia derecho.

Respecto al retraso en el envío del paciente al Hospital General Ticomán, se encuentra explicado en el inciso h) del presente apartado de discusión.

La atención recibida en el Hospital General Ticomán fue en términos generales adecuada.

Caso D. Expediente CDHDF/II/122/XOCH/11/P0621

22. Nota informativa de fecha 16 de febrero de 2011, suscrita por un médico adscrito a la Coordinación de Servicios Médicos y Psicológicos de este Organismo, en la cual consta la valoración médica practicada al agraviado **D**, de la que se desprende lo siguiente:

Se acudió el 16 de febrero de 2011 al Hospital General Xoco para revisar médicamente al agraviado **D**, encontrando paciente masculino de 38 años de edad, quien es interno del Centro Varonil de Rehabilitación Psicosocial. No fue posible obtener el consentimiento informado para valorar médicamente al interno paciente debido a que no respondió a las preguntas realizadas. Según en la narración de queja, la madre del paciente refirió como antecedentes de importancia trastorno esquizofreniforme orgánico y epilepsia.

Se acudió con el médico tratante, el Dr. Sergio Zarate, el cual refirió que el paciente ingresó por supuestas crisis convulsivas, que se encontraba estable y que se le habían practicado estudios de Rayos X de tórax,

[21] Reglamento de la Ley General De Salud en Materia de Prestación de Servicios de Atención Médica, artículo 81.- En caso de urgencia o cuando el paciente se encuentre en estado de incapacidad transitoria o permanente, el documento a que se refiere el artículo anterior, será suscrito por el familiar más cercano en vínculo que le acompañe, o en su caso, por su tutor o representante legal, una vez informado del carácter de la autorización.
Cuando no sea posible obtener la autorización por incapacidad del paciente y ausencia de las personas a que se refiere el párrafo que antecede, los médicos autorizadas del hospital de que se trate, previa valoración del caso y con el acuerdo de por lo menos dos de ellos, llevarán a cabo el procedimiento terapéutico que el caso requiera, dejando constancia por escrito, en el expediente clínico.

biometría hemática, química sanguínea y electrolitos séricos, de este último refirió que se encontraban alterados y se encontraban reponiendo potasio.

Refirió que el único diagnóstico hasta ese momento era deshidratación y que se encontraban en corrección de dicho padecimiento, hasta el momento no se contaba con estudio tomográfico de cráneo, ni examen general de orina, hasta el momento no había presentado crisis convulsivas y se encontraba en tratamiento con haloperidol y DFH (difenil-hidantoina) y se encontraba pendiente la valoración por el servicio de Psiquiatría.

El paciente se encontró en sujeción gentil a una cama ubicada en Trauma y Choque del Servicio de Urgencias de dicho Hospital, sin respuesta a estimulación verbal, no obedece ni ejecuta órdenes, con movimientos esporádicos, caquéxico, con venoclisis en brazo izquierdo y monitor que reflejó tensión arterial de 151/100 y frecuencia cardiaca de 101 latidos por minuto.

Actualmente sin confirmar o descartar crisis convulsivas, sin descartar por medio de TC (tomografía computada) o EEG (electroencefalograma) causa orgánica de supuestas crisis convulsivas motivo de ingreso a dicho Hospital, no se cuenta con EGO (examen general de orina) que encuentro de suma importancia para una correcta valoración inicial de ingreso y debido a que el estudio denominado biometría hemática reportó 14,800 Leucocitos denota un cuadro infeccioso a determinar, presión arterial descontrolada y frecuencia cardiaca en taquicardia a determinar etiología (causa). Todo lo anterior justifica que se hagan los estudios pertinentes a fin de llegar a los diagnósticos definitivos y etiológicos necesarios para restablecer la salud del paciente en la medida posible.

23. Acta circunstanciada de fecha 28 de febrero de 2011, suscrita por una visitadora adjunta de este Organismo, en la cual consta la comparecencia de la peticionaria **D**, en la cual manifestó lo siguiente:

Acudió a visitar a su hijo al Hospital General Xoco y pudo ver que se encuentra mejor de salud; el fin de semana también fue a visitarlo y ya puede articular palabras, además de que ha visto una mejoría en la atención médica y en su estado de salud.

[...]
Su hijo ha estado 8 meses en el Centro Varonil de Rehabilitación Psicosocial, cumpliendo una medida de seguridad de 3 años de tratamiento psiquiátrico, dictada por un Juzgado de Delitos No Graves.

[...]

24. Oficio número DC/220/2011, de fecha 28 de febrero de 2011, suscrito por el Director del Centro Varonil de Rehabilitación Psicosocial, en el cual consta lo siguiente:

[...]

Interno paciente **D** acude nuevamente al servicio médico, a la peticionaria D en múltiples ocasiones se le ha explicado y solicitado que acuda a esta unidad, siendo otorgada dicha información los días 27 de enero de 2011 y 29 de enero de 2011 [...].

[...]

El interno paciente fue enviado el 27 de enero de 2011 a la Torre Médica Tepepan, para valoración por medicina interna en donde se le realizaron estudios y se le otorgó nueva cita para el 31 de enero de 2011, siendo atendido por la Dra. Ramos, quien indica que deben realizarle una radiografía de tórax (no se cuenta con estudio en dicha Torre Médica por remodelación) se concluye diagnóstico de desnutrición grado II y III, se indica realización de EKG para su valoración integral, se encuentra a la espera de valoración por parte del Hospital General Xoco para que indique la fecha de cita en la especialidad de cirugía plástica por fractura antigua de nariz, la cual fue valorada el 14 de noviembre de 2010, se indicó manejo conservador, no ameritó cirugía, solo que se diera seguimiento por consulta externa.

Se le informó a la familiar sobre dichas gestiones que se han realizado, no manifestando inconformidad con la información proporcionada.

25. Resumen clínico de fecha 3 de marzo de 2011, suscrito por el doctor José Ismael Juárez Rodríguez, médico adscrito a Medicina Interna del Hospital General Xoco, en el cual se establece lo siguiente:

El paciente ingresa a esta Unidad Hospitalaria por el servicio de Urgencias con antecedente de epilepsia y esquizofrenia, ingresa deshidratado, con poca respuesta a estímulos externos e inapetente, ameritando la instalación de sonda nasogástrica por parte del servicio de Medicina Interna e hidratación intravenosa con catéter subclavio.

Se realizan exámenes de laboratorio con biometría hemática, química sanguínea, pruebas de función hepática, examen general de orina, radiografías de cráneo y nariz, tomografía axial computada de cráneo, con los diagnósticos de deshidratación, desequilibrio hidroelectrolítico, infección de vías urinarias, la tomografía cerebral con atrofia corticosubcortical, recibió tratamiento con rehidratación intravenosa, antibióticos intravenosos y fue evaluado por los servicios de Psiquiatría, considerando que debe recibir tratamiento solo con antipsicóticos y ansiolíticos, sedantes, hipnóticos.

Por el antecedente de golpe en la cara previo hace un año, se realizó radiografía de la cara y se evaluó por el servicio de Otorrinolaringología, diagnosticando fisura de huesos propios de la nariz sin ameritar tratamiento quirúrgico.

Mejorando sus condiciones clínicas, y debido a que se trata de un paciente con enfermedad psiquiátrica que no amerita hospitalización en este hospital sino en uno que cuente con hospitalización para enfermos mentales.

Desde su ingreso se mantuvo informada a la madre del enfermo, quien firma en el expediente que recibió dicha información.

26. Acta circunstanciada de fecha 3 de marzo de 2011, suscrita por una visitadora adjunta de este Organismo, en la cual consta la llamada telefónica de la peticionaria **D**, quien manifestó lo siguiente:

El 2 de marzo de 2011 dieron de alta a su hijo del Hospital General Xoco y lo trasladaron al Centro Varonil de Rehabilitación Psicosocial, por lo que en este día se comunicó con la Encargada de la unidad médica para tener conocimiento si éste iba a ser trasladado al Hospital General Gregorio Salas, tal como se lo había informado personal médico del Hospital General Xoco. Al respecto dicha servidora pública le informó que por el momento no habían aceptado a su hijo en el Hospital General Gregorio Salas y que por eso continuaría en la unidad médica del centro de reclusión, situación por la que temía que su estado de salud se deteriorara.

27. Nota informativa de fecha 8 de marzo de 2011, suscrita por un médico adscrito a la Coordinación de Servicios Médicos y Psicológicos de este Organismo, en la cual consta lo siguiente:

El 8 de marzo de 2011, a las 15:00 horas, acudió al Hospital General Gregorio Salas para revisar médicamente al agraviado **D**, debido a que se le encontró internado en dicho hospital por deterioro.

Se trata de paciente masculino de 38 años de edad, es interno del Centro Varonil de Rehabilitación Psicosocial. No fue posible obtener el consentimiento informado para valorar médicamente al interno debido a que el paciente no respondió a las preguntas realizadas. Se encontró en el lugar a la madre del paciente a quien después de revisar el expediente, se le explicó que por la situación mental del paciente era de difícil manejo, pero que los estudios de laboratorio y gabinete así como la valoración de los médicos especialistas se iba a determinar el padecimiento para el manejo pertinente, que los médicos del hospital se encontraban realizando los estudios necesarios.

Según nota médica del día 3 de marzo de 2011, del Hospital General Xoco, al paciente le fue diagnosticado: deshidratación, desequilibrio hidroelectrolítico, infección de vías urinarias, atrofia corticosubcortical por medio de tomografía. Recibió tratamiento con rehidratación intravenosa, antibióticos intravenosos y fue evaluado por el servicio de Psiquiatría considerando que debe recibir tratamiento solo con antipsicóticos, ansiolíticos, sedantes e hipnóticos, fue valorado por otorrinolaringología sin ameritar tratamiento quirúrgico. Con firma del doctor José Ismael Juárez Rodríguez, médico adscrito a Medicina Interna [...].

El día 8 de marzo de 2010 aproximadamente a las 15:00 horas, el paciente se encontró en sujeción gentil a una cama ubicada en el piso de medicina interna de dicho Hospital, sin respuesta a estimulación verbal, no obedece ni ejecuta órdenes, con movimientos esporádicos, caquéxico, con venoclisis en brazo izquierdo y monitoreo. El expediente clínico reportó datos de laboratorio en relación a leucocitos de 18.8, neutrófilos de 78, con picos febriles, no se encontró reporte de orina reciente, se comentó el caso con la encargada del Hospital en ese momento y nos refirió que estaban en espera de resultados de una punción lumbar ya que tenían la sospecha de una neuro-infección así como el control del examen general de orina y así poder determinar el diagnóstico para su manejo.

Comentario. El cuadro clínico que presenta el paciente es compatible con infección de origen a determinar por lo que considero correcto el realizar los estudios que sean necesarios para llegar al diagnóstico definitivo y etiológico y administrar el tratamiento correcto. Cabe mencionar que el paciente se encuentra con atrofia cerebral, motivo por el cual se encuentra confinado a una cama sin respuesta al medio que lo rodea, inmunológicamente se encuentra comprometido y ha sido hospitalizado previamente por cuadro de infección de vías urinarias y deshidratación por lo que se considera de alto riego ante la recaída. El pronóstico es malo para la función y se espera malo para la vida.

28. Oficio número 10911/-03, de fecha 8 de marzo de 2011, signado por la psiquiatra encargada de la unidad médica del Centro Varonil de Rehabilitación Psicosocial, mediante el cual informa lo siguiente:

El paciente **D** ingresa procedente del Hospital General Xoco el 2 de marzo de 2011, fue valorado por Medicina General y Psiquiatría desde su ingreso, además de permanecer en el servicio médico con atención de enfermería las 24 horas, sin dejar de administrar su medicamento. Se recibe con sonda Foley para cuantificación de orina además de que no controla esfínter vesical.

Se traslada al paciente al Hospital General Gregorio Salas por presentar descompensación de signos vitales, el 3 de marzo de 2011, en donde continua hasta el momento.

Se ha explicado de forma clara y sencilla a la madre del interno el padecimiento, tratamiento y pronóstico y los cuidados requeridos de paciente con secuelas neurológicas.

29. Oficio número DIR/0184/11, de fecha 25 de abril de 2011, signado por el Director del Hospital General Gregorio Salas de la Secretaría de Salud del Distrito Federal, mediante el cual informa lo siguiente:

El paciente ingresó a este hospital el 3 de marzo de 2011, a las 18:15 horas, al servicio de Urgencias, por padecer crisis convulsivas de difícil control y trastornos psiquiátricos secundarios a epilepsia, además de presentar fiebre de origen a determinar (probable urosepsis).

El diagnóstico definitivo del paciente a su egreso fue neumonía nosocomial, trastorno esquizofreniforme orgánico secundario y crisis convulsivas tónico clónicas agudizadas por epilepsia.

Los estudios que confirmaron los diagnósticos fueron electroencefalograma, tomografía computada de cráneo, telerradiografía de tórax, exámenes de laboratorio, examen clínico y valoración neurológica.

El paciente fue ingresado a nuestro hospital el día 3 de marzo de 2011 a las 18:15 horas, con los diagnósticos de fiebre de origen oscuro a determinar, probable urosepsis, trastorno psiquiátrico secundario a epilepsia, reportándose como delicado.

El día 4 de marzo es internado en Medicina Interna, con los diagnósticos de crisis convulsivas descontroladas, síndrome febril, secuelas de encefalopatía, hipoxia isquémica, motivo de interconsulta e internamiento al servicio. Presenta reacciones positivas a Tífico A y proceso urológico infeccioso; se ingresa para mejorar sus condiciones generales, tiene mal pronóstico para la vida y la función. Evoluciona de forma tórpida, continúa con fiebre, deterioro neumológico, por lo que el día 8 de marzo se le solicita a la madre autorice se maneje la vía aérea con intubación, debido a que presenta una frecuencia respiratoria de 36 por minutos, frecuencia cardiaca de 135 por minuto y una desaturación de 55 por ciento por oximetría, se decide a las 19:05 realizar manejo avanzado de la vía aérea, reportándose paciente muy grave con pronóstico malo para la vida a corto plazo. El día 11 de marzo se reporta secreción fétida en el tubo endotraqueal. Continúa con evolución tórpida, presentando estertores pulmonares crepitantes bilaterales de predominio derecho.

El día 13 de marzo se extuba en forma accidental, mostrando saturación cercana al 90 por ciento, por lo que se mantiene solo con puntas nasales, también hay taquicardia y taquiapnea. El día 14 de marzo el paciente se encuentra somnoliento, con taquicardia, disminución importante de ruidos respiratorios en hemotórax derecho y estertores crepitantes en el izquierdo, continúa con reporte de muy grave. La placa radiográfica de tórax de 15 de marzo revela opacidad heterogénea en hemotórax izquierdo que sugiere neumonía. El día 19 de marzo no responde a estímulos externos, y continúa con deterioro general y neumonía, su estado de salud es grave. El día 24 de marzo se solicita interconsulta con Cirugía General para la realización de gastrostomía, la cual no se realiza por falta de tiempo quirúrgico. El día 25 de marzo se reporta con datos de fibrosis pulmonar de predominio izquierdo, con persistencia de fiebre, se inicia manejo con antifímicos por sospecha de tuberculosis pulmonar y se programa baciloscopia; cabe mencionar que el paciente no expectora, situación que es valorada por el servicio de Epidemiología. El día 26 de marzo aumenta el esfuerzo respiratorio, con lo que se incrementa el mal pronóstico para la vida. El día 28 de marzo presenta paro cardiorrespiratorio de manera súbita, realizándose maniobras de

reanimación básica y avanzada, sin haber respuesta, dándose clinicamente por muerto a las 02:40 horas del día 28 de marzo de 20011.

30. Copia del expediente clinico del agraviado **D**, en el cual consta la atención médica que se le proporcionó en el Hospital General Gregorio Salas:

- Nota médica inicial de Urgencias, de fecha 3 de marzo de 2011, suscrita por el doctor Hernández, en la cual consta lo siguiente:

18:15 horas. Paciente masculino de 38 años de edad proveniente de reclusorio y traído por personal custodio, ya es conocido por este y otros hospitales de la red por padecer crisis convulsivas de difícil control y trastornos psiquiátricos; ha ameritado las valoraciones hospitalarias y solo con manejo a expensas de anticomiciales. Es traído por nueva recaída, caracterizada por indiferencia al medio, malestar general y trastorno de la [ilegible], a pesar de haber sido egresado del Hospital Belisario Domínguez en adecuadas condiciones.

A la EF se encuentra paciente despierto, activo, con voz baja inentendible, mala hidratación de la mucosa oral, las pupilas isocóricas y normorrefléxicas sin agregados, campos pulmonares con adecuada entrada y salida de aire, ruidos cardiacos rítmicos e hiperdinámicos, extremidades sin focalización, tono levemente disminuido, no hay movimientos anormales, el abdomen sin datos relevantes, llama la atención hipertermia de 38.6 grados centígrados.

Idx. Fiebre de origen a determinar, probable urosepsis. Trastorno psiquiátrico secundario a epilepsia.

- Nota médica inicial de contrarreferencia, de la Torre Médica Tepepan, servicio de Otorrinolaringología, de fecha 1 de febrero de 2011, se refiere masculino de 38 años con antecedente de contusión nasal, actualmente presenta dolor en dorso nasal con obstrucción. A la exploración física presenta desviación de la pirámide nasal a la derecha, no obstructiva, septum central no obstructivo, fosas permeables, con dolor en dorso nasal al palpar. Se hace fijación de pirámide nasal, la cual se retirará en 6 días en su servicio médico y debe bañarse de cuello hacia abajo para no desprender su fijación de pirámide nasal.

- Nota de referencia de fecha 10 de febrero de 2011, se refiere masculino consciente, desorientado, deshidratado, con frontalización, signos meníngeos (+), no coopera al interrogatorio, no es posible valorar rigidez de nuca, con posturas clónicas, con antecedente de epilepsia, manejado con DFH, clonazepam, risperdal, miperiden, con internamiento previo en esta Unidad se envía a hospital con contrarreferencia del Hospital Belisario Domínguez.

- Nota de evolución de fecha 3 de marzo de 2011, se refiere que el paciente requiere valoración por Neurología y Psiquiatría.

- Nota de evolución y envío a Medicina Interna, de fecha 4 de marzo de 2011, a las 08:00 horas, paciente con antecedentes de crisis convulsivas tónico clónicas de larga evolución, que ha dejado secuelas neurológicas de retraso mental y espasticidad generalizada, no hay familiares en este momento para recopilar más datos. Se observa indiferente al medio, no cooperador, bien hidratado, campos pulmonares limpios, con extremidades adelgazadas anquilosadas de rodilla izquierda, leucocitos 15 500, plaquetas 183 000, glucosa 90, urea 0.5, Impresión diagnóstica epilepsia, crisis convulsivas de difícil control, secuelas neurológicas, retraso mental. La tac de cráneo normal, el paciente debe continuar su control en un albergue de postrados, repórtese delicado.

- Nota de evolución de fecha 7 de marzo de2011, se refiere con disminución de los ruidos respiratorios. Ha presentado fiebre, actualmente con temperatura de 37.8 °C. Pendiente estudios complementarios. Mal pronóstico para la función. En esa fecha se solicitó ultrasonido de hígado y vías biliares por presentar dolor y crecimiento del hígado, descartar litiasis.

- Nota de evolución, Medicina Interna, 8 de marzo de 2011, se realizó tele de tórax en el que se observa escoliosis y fractura antigua ya consolidada de 6a costilla derecha, no hay infiltraciones neumónicas. Laboratorio: con leucocitosis de 19000, tiene solicitada nueva TAC con medio de contraste e interconsulta a Neurología del Hospital Belisario Domínguez. Está indicado estudio de punción lumbar, se reporta grave.

- Nota de evolución de fecha 8 de marzo de 2011, se refiere paciente despierto con cianosis peribucal, así como taquipnea de 36, frecuencia cardiaca 135, con desaturación 55% se realiza intubación endotraqueal al primer intento con cánula número 7.5, previa sedación con midazolam y veruronio; se inicia poyo mecánico ventilatorio. Paciente muy grave.

- Nota de evolución de fecha 10 de marzo de 2011, se instala sonda nasogástrica para iniciar alimentación por gastroclisis.

- Nota de evolución de fecha 11 de marzo de 2011, paciente con secuelas neurológicas, a descartar neuroinfección, fiebre en estudio.

- Nota de evolución de fecha 13 de marzo de 2011, se refiere aumento de la leucocitosis, se menciona que accidentalmente se retira la cánula, con saturación cercana a 90%, con taquipnea y taquicardia. Se auscultan estertores crepitantes bilaterales, de predominio derecho. Sin mejoría con ceftrixona, se sustituye por carbapenem dado el origen probablemente nosocomial, pendiente tele de tórax.

- Nota de evolución de fecha 14 de marzo de 2011, se refiere que el paciente fue enviado al Hospital Belisario Domínguez, en donde le practicaron nueva TAC de cráneo, reportándola normal. Se le consiguió cita para Neurología el 16 de diciembre de 2011 (sic) y por electroencefalograma, clínicamente sin grandes cambios neurológicos, mismo manejo. La tomografía de cráneo se reporta sin evidencia de alteraciones anatómicas.

- Nota de evolución de fecha 14 de marzo de2011, paciente con franca disminución de los ruidos respiratorios en hemitórax derecho en izquierdo con estertores crepitantes.

- Nota de evolución de fecha 15 de marzo de 2011, se refiere que se está en espera de urocultivo y hemocultivo, prueba de VIH, reacciones febriles, por el momento continúa con el mismo manejo.

- Nota de evolución de fecha 17 de marzo de 2011, se refiere radiografía de tórax rotada con foco neumónico.

- Nota de evolución de fecha 22 de marzo de 2011, se observó con estertores gruesos trasmitidos de vías aéreas superiores, frecuencia cardiaca de 90, se insiste en los cambios de posición para evitar mayores complicaciones. Persiste con neumonía refractaria a antibióticoterapia, se sugiere manejo completo con lo que existe disponible en el hospital. Se inicia levofloxacino.

- Nota de evolución de fecha 22 de marzo de 2011, se menciona que tiene daño neurológico y osteomuscular por las convulsiones que padece, se pedirá valoración a Medicina Física y llevar a cabo

rehabilitación para tratar de mejorar su pronóstico. Presenta equimosis en cadera derecha y lesiones violáceas por presión en cadera derecha, bajos volúmenes urinarios.

- Interconsulta a Cirugía General de fecha 24 de marzo de 2011, se refiere se solicita tiempo quirúrgico. (por falta de personal y cesáreas, se han diferido pacientes de Cirugía). O bien, se sugiere solicitar gastrostomía por vía endoscópica a Hospital Rubén Leñero.

- Nota de evolución, Medicina Interna, de fecha 24 de marzo de 2011, se menciona que el paciente continúa con aumento en la frecuencia respiratoria, con secreciones bronquiales, pendiente nueva radiografía de tórax, se tomará EGO para corroborar estado séptico, seguiremos con doble esquema de antibiótico. Estado muy grave con mal pronóstico para la vida.

- Nota de valoración por Anestesiología de fecha 24 de marzo de 2011, 22:30 horas, se refiere que se solicita gastrostomía. Textualmente refiere: "me encuentro en transoperatorio de una resección intestinal y ya tengo pendiente una limpieza de cavidad uterina. Al no tratarse de una cirugía de urgencia sugiero sea programada en los tiempos quirúrgicos de mañana.

- Nota de evolución, Medicina Interna, de fecha 25 de marzo de 2011, 08:00 horas, Se está solicitando practiquen gastrostomía y continuar con terapia de rehabilitación en la Villa. La nueva tele de tórax se observa con fibrosis pulmonar de predominio izquierdo, ante la presencia de fiebre, se pueden administrar antifímicos, por la sospecha de tuberculosis pulmonar, pendiente baciloscopía, ya que no expectora y se tomará muestra de jugo gástrico para BAAR.

- Nota de evolución de fecha 25 de marzo de 2011, 10:25 horas, se refiere que de acuerdo a la imagen radiológica y persistencia de fiebre se le iniciará tratamiento antifímico diagnóstico, se inicia protocolo de estudio por probable tuberculosis pulmonar22.

- Nota de evolución de fecha 26 de marzo, 21:00 horas, presenta aumento de trabajo respiratorio, tos con dificultad para expectorar, se auscultan estertores de predominio izquierdo, se ha reportado con fiebre de 38 °C, con evolución tórpida, descartar tuberculosis pulmonar, con mal pronóstico para la vida.
- Nota de evolución de fecha 27 de marzo de 2011, 08:10 horas, paciente con estertores gruesos, continúa con mismo manejo. Ese mismo día se agrega amikacina al manejo.

- Nota de defunción de fecha 28 de marzo de 2011, 2:40 horas, se refiere que el paciente presenta paro cardiorrespiratorio de manera súbita dándose maniobras de reanimación básicas y avanzadas dándose clínicamente muerto a las 2:40 horas. Diagnóstico de egreso: neumonía nosocomial. Trastorno esquizofreniforme orgánico secundario.

31. Resumen clínico de fecha 27 de abril de 2011, suscrito por el doctor José Ismael Juárez Rodríguez, médico especialista en Medicina Interna del Hospital General Xoco, en el cual consta lo siguiente:

Paciente **D**, ingresó al servicio de Urgencias de esta unidad el día 15 de febrero de 2011, a las 13:20 horas, proveniente del Cevarepsi y a Medicina Interna el 18 de febrero de 2011, con los diagnósticos de crisis convulsivas tónico clónicas de origen a determinar, deterioro neurológico, delirium hipoactivo, deshidratación leve, infección en vías urinarias, desequilibrio hidroeléctrico.

[22] En el expediente no se cuenta con la hoja de indicaciones médicas del 25 de marzo, en las notas posteriores a esta fecha no se observa que se le haya indicado el tratamiento antifímico.

Al interrogatorio indirecto a su familiar, madre del enfermo: con antecedentes de esquizofrenia asociado a epilepsia, tratado con haloperidol y difenilhidantoina respectivamente; además de que había sufrido caída y contusión en tabique nasal. Ingresó deshidratado y se le dio tratamiento con soluciones intravenosas siendo necesario para ello la instalación de catéter venoso central, observamos que no comía, se le alimentó con sonda nasogástrica, a la vez que se le realizaron en varias ocasiones exámenes sanguíneos de biometría hemática, química sanguínea, electrolitos séricos, pruebas de la función hepática, examen general de orina, gasometrías arteriales y venosas, además radiografías de tórax, radiografías de cabeza con foco en tabique nasal en varias posiciones así como tomografía axial computarizada simple de cráneo.

Se diagnosticó infección en vías urinarias recibiendo tratamiento intravenoso con antibióticos durante toda su hospitalización, se hidrató e incluso se logra retirar la sonda para alimentación y el enfermo comía con apoyo de personal paramédico. Además de ser atendido por psiquiatría considerando que ya no hay crisis convulsivas en este internamiento sino movimientos anormales secundarios al uso del haloperidol para lo cual se dio tratamiento por vía oral e intravenoso y considerando sea egresado a la brevedad posible.

Fue atendido por el servicio de otorrinolaringología que diagnosticó desviación rinoseptal por fractura ya consolidada sin ameritar tratamiento quirúrgico. Se decide su egreso por mejoría el día 2 de marzo de 2011, con los diagnósticos de esquizofrenia y discinecia tardía, remitió el deterioro neurológico, la infección urinaria y la deshidratación. Se dieron recetas por trihexifenidilo, valproato de magnesio, clonazepam y biperideno que fueron reevaluadas por psiquiatra de esta unidad. El pronóstico del enfermo es malo para la función por la enfermedad psiquiátrica que padece que ya está en fase avanzada y deberá ser atendido en lo sucesivo en una unidad que cuente con el servicio para la atención de enfermos mentales.

32. Expediente clínico del agraviado **D**, en el cual consta la atención médica que se le proporcionó en el Hospital General Xoco:

- Nota de ingreso a la Unidad de Reanimación, de fecha 15 de febrero de 2011, suscrita por el doctor Juan Olivera Soto, en la cual consta lo siguiente:

Paciente masculino de 38 años de edad [...] con diagnóstico de infección de vías urinarias a descartar patología crónica.

Motivo de atención: IVU, deterioro neurológico.

Padecimiento actual: es referido por presentar rechazo a la vía oral y presentar deterioro neurológico agudo a expensas de pérdida del estado de alerta, así como crisis convulsivas tónico clónicas generalizadas, refiere nota de envío que acude a valoración por parte del servicio de Terapia Intensiva por recomendación de la CNDH (*sic*).

A su ingreso se observó somnoliento con pobre respuesta a estímulos con movimientos espontáneos de 4 extremidades, con deshidratación moderada, con piel y tegumentos con palidez, con mal estado de higiene. Se integraron los diagnósticos de epilepsia descontrolada, probable infección de vías urinarias, desequilibrio hidroelectrolítico, deshidratación moderada, descartar hiponatremia, hipokalemia. Se realizaron estudios de laboratorio que reportan aumento de leucocitos con predominio de neutrófilos. Aumento de sodio (148 mmol/l) y disminución de potasio (2.97), discreto aumento de cloro (113.5 mmol/L), con aumento de enzimas hepáticas (AST/TGO 164 U/L, ALT/TGP 111U/L) se le indicó omeprazol, amikacina, DFH, aldol.

- Nota de evolución del servicio de Trauma Choque, de fecha 15 de febrero de 2011, suscrita por el doctor Sánchez Mau, en la cual consta lo siguiente:

Paciente masculino actualmente consciente, desorientado con lenguaje incomprensible, con signos vitales 120/100. Conocido por el servicio por sus ingresos por diagnósticos de crisis convulsivas las cuales desde su ingreso no se ha confirmado incluso ha sido valorado por el servicio de Medicina Interna quien ha considerado su manejo en su centro hospitalario en esta ocasión se ingresa por recomendación de CNDH, (*sic*) durante su estancia evoluciona sin cambios, a su ingreso se toman paraclínicos los cuales confirman desequilibrio ácido base (acidosis metabólica descompensada) así como hipokalemia, la cual es leve que está en corrección y BH con leucocitosis y neutrofilia sin confirmar foco infeccioso, pero se consideró desde su ingreso de tipo urinario por lo que se inicia con aminoglucósido. Llama la atención que desde su ingreso el paciente se mantiene con TA elevada por lo que se iniciará manejo con antihipertensivo del tipo BB, ajustado a dosis respuesta, así como elevación de transaminasas, por lo que se considera que el paciente deberá ser valorado nuevamente por medicina interna y ser protocolizado. Pronóstico: delicado y reservado a diagnósticos de certeza.

- Nota de evolución de fecha 17 de febrero, 11:30 horas, reporte de TAC de cráneo con datos de atrofia subcortical, no mostrando datos de imágenes de efecto de masa o hemorragia. Se solicita nueva valoración por Medicina Interna.

- Nota de ingreso a Medicina Interna, de fecha 18 de febrero, 6 horas, se integran los diagnósticos de crisis convulsivas tónico clónicas de origen a determinar, deterioro neurológico, delirio hipoactivo remitido, deshidratación leve, infección de vías urinarias, deshidratación por hipokalemia. Se decide ingreso para estudiar crisis convulsivas, se solicitará interconsulta a psiquiatría, examen general de orina, química sanguínea.

- Nota de valoración de psiquiatría, de fecha 22 de febrero. Se refiere paciente en pésimas condiciones generales, desnutrido, pálido, sujeción gentil completa, con sujeción completa ya que refiere con cuadros de hetero agresión física indiscriminada; así como inquietud; presenta distonía de torsión severa, agrego anticolinérgicos para corregir, así como neuromodulador como el valproato de magnesio.

- Nota de evolución de Medicina Interna, de fecha 24 de febrero de 2011, el día anterior con hipernatremia y leucocitos por lo que hoy se colocará catéter central ante la imposibilidad de canalizar vía periférica, se recolocará sonda nasogástrica ya que el día de ayer no se lograron pasar medicamentos. Se reporta delicado.

- Nota agregada de Medicina Interna, de fecha 25 de febrero de 2011, 20:20 horas, se trata de paciente que cursa con indiferencia al medio, con movilización de cuatro extremidades, cardiopulmonar sin compromiso, ruidos cardiacos de buen tono e intensidad, con murmullo vesicular íntegro y generalizado. En esta nota se refiere textualmente que: "El día de hoy se encuentra de alta sin embargo, por orden de la dirección, el doctor Pedro Olguín Juárez, la misma se difiere y se queda pendiente, esto último debido a recepción de oficio de derechos humanos por orden del director médico se suspende el alta del paciente hasta nueva orden".

- Nota de evolución, Medicina Interna, de fecha 26 de febrero de 2011, se refiere que el paciente presenta hipoventilación del lado derecho.

- Nota de evolución Medicina Interna, de fecha 27 de febrero de 2011, se menciona que se solicitará EGO ya que cursó con leucocitosis.

- Nota de evolución Medicina Interna, de fecha 28 de febrero 2011, paciente que el día de ayer presentó febrícula, sin foco primario infeccioso, continúa con manejo establecido por psiquiatría, mejora hipernatremia, último control de sodio 148. Se reporta de prealta para continuar manejo en centro psiquiátrico de referencia. Pronóstico reservado por patología de base.

- Nota de evolución Medicina Interna, de fecha 1 de marzo de 2011, se refiere paciente con corrección de motivo de ingreso al servicio, se inicia vía oral con adecuada respuesta, pendiente valoración por servicio de otorrinolaringología, se espera egreso de acuerdo a dicha valoración.

- Valoración por Otorrinolaringología, de fecha 2 de marzo de 2011, se refiere que el paciente presenta desviación del rinoseptal, no obstructiva, no amerita tratamiento quirúrgico, la fractura ya se encuentra consolidada.

- Nota de egreso, de fecha 2 de marzo de 2011, se da de alta por mejoría, se indica trihexifenidilo, haloperidol, valproato de magnesio, clonazepam, biperideno.

33. Oficio A-784-12, de fecha 25 de septiembre de 2012, suscrito por el Director del entonces Servicio Médico Forense, en el cual consta lo siguiente:

- Oficio sin número, de fecha 29 de marzo de 2011, necropsia realizada a agraviado **D**, suscrito por los peritos médicos Mario J. Noguez Blancas y Patricia Guzmán Mejía, en el que se establece lo siguiente:

Conclusión: Agraviado **D** falleció de bronconeumonía no traumática.

- Oficio sin número, de fecha 14 de abril de 2011, resultados de estudio químico toxicológico, alcohol e histopatológico, suscrito por los peritos médicos Mario J. Noguez Blancas y Patricia Guzmán Mejía, en el cual consta lo siguiente:

Ratificamos nuestro dictamen de necropsia en todas y cada una de sus partes y ahora agregamos que los resultados de los exámenes de laboratorio en sangre de agraviado **D**, se reportan como negativos en alcohol etílico y sustancias volátiles, así como en cocaína, benzodiacepinas, anfetaminas, opiáceos y barbitúricos.

34. Opinión médica de fecha 31 de octubre de 2012, suscrita por personal médico adscrito a la Coordinación de Servicios Médicos y Psicológicos de la Comisión de Derechos Humanos del Distrito Federal, en la cual consta lo siguiente:

[...]

Discusión del caso

Paciente **D**, de 38 años de edad, con antecedentes de presentar crisis convulsivas tónico clónicas generalizadas y trastorno psiquiátrico, secundario a dichas crisis, con deterioro neurológico.

Fue multitratado en diversos hospitales de la Secretaría de Salud del Distrito Federal. Diagnóstico de infección de vías urinarias a descartar patología crónica. El 15 de febrero de 2011 fue ingresado al Hospital General Xoco y se observó con deshidratación moderada, con piel y tegumentos con palidez, con mal estado de higiene. Se integraron los diagnósticos de epilepsia descontrolada, probable infección de

vías urinarias, desequilibrio hidroelectrolítico. Se le realizaron estudios de laboratorio (examen general de orina y se le ofreció tratamiento antibiótico).

El 22 de febrero de 2011 fue valorado por el servicio de Psiquiatría y se determina que el paciente presenta distonía de torsión severa y se indicó tratamiento.

El 24 de febrero de 2011 se observa con aumento del sodio y con leucocitosis. Se refiere que el paciente no puede tomar medicamentos por lo que necesita ser canalizado.

El 25 de febrero de 2011 se menciona textualmente que: "El día de hoy se encuentra de alta sin embargo, por orden de la Dirección, el doctor Pedro Olguín Juárez, la misma se difiere y se queda pendiente, esto último debido a recepción de oficio de Derechos Humanos por orden del director médico se suspende el alta del paciente hasta nueva orden".

El 26 de febrero de 2011 se reporta con hipoventilación del lado derecho.

El día 28 de febrero de 2011 se reporta con fiebre.

El 2 de marzo de 2011 se da de alta por mejoría, se indica tratamiento psiquiátrico y se reingresa a Cevarepsi.

El día 3 de marzo de 2011 personal médico de dicho centro realiza gestiones para trasladar al paciente a algún centro hospitalario y consigue trasladarlo al Hospital General Gregorio Salas. A su ingreso se observa con fiebre de 38.6 grados. Se integró el diagnóstico de fiebre de origen a determinar y probable urosepsis. Se proporcionó tratamiento antibiótico, se realizaron dos exámenes generales de orina. Se refiere que el paciente necesita manejo por psiquiatría y neurología.

El 4 de marzo de 2011 se determina que tiene aumento de leucocitos. Se refiere que está indicado estudio de punción lumbar.

El 8 de marzo de 2011 se intubó porque presentaba aumento de la frecuencia cardiaca y respiratoria, así como desaturación de 55%.

El 14 de marzo de 2011 fue valorado por Neurología en el Hospital Belisario Domínguez, en donde le practicaron nueva TAC de cráneo que se reporta refiere sin evidencia de alteraciones anatómicas.

El 15 de marzo de 2011 se realiza prueba de anticuerpos para el Virus de Inmunodeficiencia Humana la cual resulta no reactiva, continúa con el mismo manejo.

El 17 de marzo de 2011 se reporta con foco neumónico por radiografía de tórax y se refiere que persiste con neumonía refractaria (resistente) a antibióticoterapia. Se inicia levofloxacino el cual de acuerdo a las notas de enfermería no se le proporcionó.

El 24 de marzo de 2011 se indicó gastrostomía por lo que se solicitó tiempo quirúrgico, del cual en el momento no se dispone por falta de personal y cesáreas, se sugiere solicitar gastrostomía por vía endoscópica a Hospital Rubén Leñero. La nota de anestesiología refiere textualmente: "me encuentro en transoperatorio de una resección intestinal y ya tengo pendiente una limpieza de cavidad uterina. Al no tratarse de una cirugía de urgencia, sugiero sea programada en los tiempos quirúrgicos de mañana".

El 25 de marzo de 2011se sospecha de tuberculosis pulmonar por lo que de indican antifimicos 23 y se menciona que se tomará muestra de jugo gástrico para BAAR.

El 27 de marzo de 2011 se agrega amikacina al manejo.

El día 28 de marzo de 2011, el paciente presenta paro cardiorrespiratorio de manera súbita dándose maniobras de reanimación básicas y avanzadas dándose clínicamente muerto a las 2:40 horas. Diagnóstico de egreso: neumonía nosocomial. Trastorno esquizofreniforme orgánico secundario.

En relación a los planteamientos del problema realizados, en primer lugar se solicita determinar si la atención médica brindada al paciente fue la adecuada. En lo que respecta al Hospital General Xoco, el paciente presentaba deterioro neurológico y no fue valorado por la especialidad de Neurología. Asimismo, fue diagnosticado con infección de vías urinarias, al respecto la literatura médica[24,25] refiere que el estándar de oro para el diagnóstico de dicho padecimiento es el cultivo de orina con antibiograma para determinar el tratamiento antibiótico que requiere el paciente, en el caso que nos ocupa no se realizó dicho estudio. Por lo que se determina que la atención médica proporcionada al agraviado no fue la adecuada.

En cuanto a la atención médica proporcionada al agraviado en el Hospital General Gregorio Salas, en el expediente se hace constar que éste presentaba aumento de los leucocitos, al respecto, la bibliografía refiere que dicho aumento puede ser de origen fisiológico, infeccioso, neoplásico, tóxico o inflamatorio.

En este caso no se investigó el origen, aunado a lo anterior, el paciente presentó fiebre en diversas ocasiones a pesar de que se le estaba administrando tratamiento para contrarrestarla (metamizol), a su ingreso se diagnostica como fiebre de origen a determinar; respecto a ese tema la literatura médica[26] señala que dicho padecimiento es subcatalogado en cuatro grandes grupos: el tipo clásico, FOD en infección por VIH, fiebre con neutropenia, nosocomial y la episódica recurrente. Existe una gama de posibilidades etiológicas que conllevan al síndrome, como los padecimientos infecciosos (40% de los casos), neoplasias (20 a 25%), vasculitis-colágenas (10 a 15%) y misceláneas (25%) 4-6. Si se exceptúa una afección por VIH e infecciones oportunistas, obtendremos un criterio diagnóstico más exacto y diferencial. Con la finalidad de ahorrar recursos y agilizar el diagnóstico los mismos autores señalan que se debe comenzar con una entrevista médica de rutina hasta llegar a los estudios más especializados (7,8), y tener en mente las causas más frecuentes de una FOD (infecciones y neoplasias), a ser investigadas en primera instancia.

Recomendando una evaluación inicial de rutina junto con las órdenes de exámenes paraclínicos (laboratorio y gabinete), continuando con exámenes de mínima invasión, exploraciones altamente invasivas, exámenes de alta especialidad y finalmente dejando la evolución clínica del enfermo para decidir vigilancia ambulatoria o indicar un tratamiento empírico. En el caso del paciente no se realizaron los estudios necesarios para determinar el origen de la fiebre y en consecuencia proporcionar el tratamiento médico y medicamentoso adecuado[27]. Respecto a la infección de vías urinarias que

[23] En las notas de indicaciones y de enfermería no se hace constar que se haya indicado ni proporcionado del tratamiento al paciente.
[24] Aguilar Salinas Carlos Alberto, et al., Manual de Terapéutica Médica, 4ª edición, editorial Instituto Nacional de Nutrición "Salvador Zubirán", México, 2000, Pág. 467.
[25] Guías clínicas sobre las infecciones urológicas, M. Grabe (Presidente), T.E. Bjerklund-Johansen, H. Botto, M. Çek, K.G. Naber, P. Tenke, F. Wagenlehner, *www.uroweb.org*.
[26] Jesús Romo, Julián Muñoz, Protocolo diagnóstico en fiebre de origen desconocido para países en vías de desarrollo , Anales de la Facultad de Medicina San Marcos , Vol. 65, No 2 – 2004 Vol. 65, No 2 – 2004 Págs. 127 – 132 .
[27] Cabe mencionar que se refiere en las notas médicas que se solicitaron punción lumbar, cultivos de orina y de sangre, sin embargo, en el expediente no existen constancias de que se hayan realizado.

presentaba el paciente, tampoco se hace constar en el expediente que se le haya practicado un cultivo para determinar el tratamiento antibiótico específico que requería. El 17 de marzo se determinó radiológicamente que el paciente presentaba foco neumónico, al respecto, la literatura médica[28] refiere que la neumonía puede ser causada por virus, bacterias, hongos, por lo que deben realizarse cultivos de sangre y líquido pleural, para determinar la etiología y proporcionar el tratamiento adecuado. En este caso en el expediente no se hace constar que se hubieran realizado los estudios necesarios para determinar la etiología de la neumonía y proporcionar el tratamiento adecuado.

Asimismo, desde el 24 de marzo se solicitó practicar gastrostomía ya que ante la incapacidad del paciente para alimentarse, sin embargo, inicialmente se refiere que no hay tiempo quirúrgico y el médico anestesiólogo menciona que tiene otras cirugías pendientes y se sugiere solicitarla al día siguiente, en el expediente no se vuelve a mencionar la necesidad de dicho procedimiento, por lo que éste no fue realizado. El día 25 de marzo de sospecha de tuberculosis pulmonar por lo que refiere en las notas médicas que se le practicarían estudios para confirmar el diagnóstico y que se le proporcionaría el tratamiento, en el expediente no se hace constar que le hubieran realizado estudios ni que se le hubiera proporcionado tratamiento antifímico.

Por todo lo anterior, es posible determinar que la atención médica proporcionada al interno paciente por el Hospital General Gregorio Salas no fue la adecuada.

Respecto a determinar si existió retraso por parte de la unidad médica del Centro Varonil de Rehabilitación Psicosocial para referir al agraviado a una unidad Médica hospitalaria externa para tratar su padecimiento, en el expediente se hace constar que dicha unidad médica no cuenta con medicamentos intravenosos, asimismo, que por las características del paciente no podía permanecer en ese lugar por lo que se solicitó fuera atendido en el Hospital General Xoco en donde fue tratado del 15 febrero al 2 de marzo de 2011; al ser dado de alta en este Hospital fue reingresado la unidad médica de Cevarepsi, al siguiente día, 3 de marzo, fue referido al Hospital General Gregorio Salas, en donde falleció el 28 del mismo mes. De todo lo anterior, es posible concluir que personal de la unidad médica de Cevarepsi refirió oportunamente al paciente.

En cuanto al último planteamiento, en el que se solicita determinar si la unidad médica del Centro Varonil de Rehabilitación Psicosocial cuenta con la infraestructura para realizar los cuidados paliativos que requiere el agraviado, durante la visita realizada el 4 de marzo de 2011 con personal de este Organismo se observó que dicha unidad no cuenta con un área con camas para la hospitalización de un paciente con secuelas neurológicas. Si bien cuenta con un espacio éste se utiliza como bodega y no cuenta con equipo ni personal médico ni laboratorio clínico ni de radiología que pudiera atender de manera permanente a un paciente con secuelas neurológicas y mucho menos por la probable neumonía que presentaba.

En las notas médicas se refiere que no cuentan con medicamentos para administrar por vía intravenosa que requería el paciente. Por lo que se determina que la unidad médica de Cevarepsi no cuenta con la infraestructura para atender adecuadamente al paciente.

Conclusiones

1. En lo que se refiere a la atención médica proporcionada por el Hospital General Xoco, ésta no fue adecuada ya que no se realizaron los estudios necesarios para determinar el origen del deterioro neurológico y la infección de vías urinarias que presentaba el paciente. En cuanto a la atención médica

[28] Luna, et al. Neumonía intrahospitalaria. Arch Bronconeumol. 2005; 41(8):439-56.

ofrecida por el Hospital General Gregorio Salas, ésta no fue adecuada ya que no fue valorado por médico psiquiatra, no se le realizaron los estudios de laboratorio y gabinete para descartar los padecimientos que se refieren en los expedientes (fiebre de origen a determinar, tuberculosis), no se le realizó la gastrostomía que requería y no se le proporcionó el tratamiento adecuado para la neumonía que presentaba, la cual con base en el protocolo de necropsia fue la causa de la muerte del agraviado.

2. La unidad médica del Centro de Readaptación Psicosocial refirió oportunamente al paciente a hospital de segundo nivel.

3. Dicha unidad médica no cuenta con la infraestructura necesaria para atender al paciente por las secuelas neurológicas y la neumonía que él presentaba

Caso E. Expediente CDHDF/II/121/IZTP/11/P1168

35. Acta circunstanciada de fecha 4 de marzo de 2011, suscrita por un visitador adjunto de esta Comisión, en la que consta lo siguiente:

Se acudió a la unidad médica del Reclusorio Preventivo Varonil Oriente, al agraviado **E** se le encontró en la cama 20, no está consciente, tiene los ojos abiertos con la mirada perdida, no responde al llamado ni a la estimulación, tiene colocada una sonda y pañal, se encuentra con las manos atadas con vendas a la cama. En ese momento estaba presente su hermano [...], quien manifestó lo siguiente:

El pasado 3 de marzo de 2011 su familiar fue trasladado a ese centro de reclusión, luego de haber estado hospitalizado en el Hospital General Balbuena desde el 24 de febrero de 2011, lo anterior porque tuvo complicaciones como vómito y fiebre; asimismo, al parecer, tiene una úlcera, desconoce mayores datos.

También desconoce qué tipo de medicamentos le son suministrados, los alimentos que le son abastecidos son molidos y el agua se la administran con una jeringa. Ha observado que su hermano ha perdido peso, no obstante, no se le da información debido a que es igualmente interno.

36. Oficio número DUMPRO/0229/11, de fecha 21 de febrero de 2011, suscrito por el Encargado de la unidad médica del Reclusorio Preventivo Varonil Oriente, mediante el cual informó lo siguiente:

El interno **E** se encuentra hospitalizado en esta unidad médica desde el día 17 de febrero de 2011; desde entonces se le ha referido en dos ocasiones al Hospital General Balbuena, sin que a la fecha lo quieran atender, ya que de manera inmediata nos lo vuelven a regresar, asimismo, esta unidad está haciendo lo conducente en lo que a manejo terapéutico se refiere.

37. Acta circunstanciada de fecha 17 de marzo de 2011, suscrita por un visitador adjunto de este Organismo, en la cual consta la llamada telefónica del peticionario **E**, quien refirió lo siguiente:

Su hermano agraviado **E** falleció en las primeras horas del día de la fecha en el Hospital General Balbuena de la Secretaría de Salud del Distrito Federal, por los padecimientos que venía presentando.

38. Resumen clínico de fecha 21 de marzo de 2012, suscrito por la doctora Iris Sámano Borgonio, adscrita a la unidad médica del Reclusorio Preventivo Varonil Oriente, en el cual se establece lo siguiente:

Paciente masculino de 24 años de edad procedente del Hospital General Balbuena [...] con los diagnósticos de fase de secuelas de traumatismo craneoencefálico secundario a herida por proyectil de arma de fuego + edema cerebral resuelto + fractura occipital en control + hemorragia subaracnoidea remitida + neumonía nosocomial resuelta. Ingresa el 28 de enero de 2011.

28-01-11. Se realiza hoja de referencia para valoración urgente a Hospital General Balbuena por el diagnóstico de traumatismo craneoencefálico grado III secundario a HPPAF, crisis convulsivas y fiebre.

17-02-11. Paciente que ingresa procedente del Hospital General Balbuena con el diagnóstico de fase de secuelas de traumatismo craneoencefálico secundario a herida por proyectil de arma de fuego, indicando que moviliza las 4 extremidades con fuerza 4/5, no obedece órdenes. Nervios craneales y funciones mentales no valorables. Con pronóstico reservado a evolución y recuperación funcional.

18-02-11. Sale de urgencias a Hospital General Balbuena con el diagnóstico de secuelas de T.C.E por P.A.F. Indicando diagnóstico de infección de vías urinarias tratándolo con antibiótico. Además de referir que el paciente se mantiene en estado de secuela neurológica, sin embargo no amerita manejo ni en terapia intensiva ni hospitalización del hospital. Indican alta de Urgencias.

19-02-11. Sale el paciente a Hospital General Xoco de Urgencia para valoración neurológica, con el diagnóstico de herida de arma de fuego penetrante de cráneo con edema cerebral, hemorragia subaracnoidea y fractura conminuta de occipital, indicando que fue valorado por el servicio de neurocirugía indicando que lo encuentran en fase de secuelas con status de traqueostomía ya cicatrizada. Datos de IVU con escala de coma de Glasgow de 2. Refieren que no amerita manejo neuroquirúrgico de urgencia, no hay datos de cráneo hipertensivo. Regresándolo a reclusorio, y seguir siendo tratado en hospital tratado anteriormente.

20-02-11. Paciente que sale de urgencia a Hospital General Balbuena con el diagnóstico de herida de arma de fuego penetrante de cráneo con edema cerebral, hemorragia subaracnoidea y fractura conminuta de occipital, fiebre refractaria. Diagnosticándole IVU + secuelas neurológicas, iniciándole manejo con antibiótico y soluciones, deciden su regreso al no contar con datos de compromiso neurológico, Egresándolo el día 21-02-11.

24-02-11. Se tramitan citas para el día 25 de febrero de 2011 a las 07:00 horas para realización de TAC de cráneo simple y a las 09:00 horas para consulta de Neurología en Hospital Belisario Domínguez, ambas citas autorizadas por el Dr. González La Riviere.

24-02-11. Paciente que sale de urgencia a Hospital General Balbuena diagnosticándole SIDA inactivo, secuelas neurológicas de PAF a nivel de cráneo, Sx. inmovilidad prolongada, Urosepsis en remisión, con Glasgow de 12, no responde a órdenes verbales, sí responde a estímulos nociceptivos, extremidades con secuelas neurológicas ya comentadas. No se realizó procedimiento endoscópico. Estando en dicho hospital desde el 24-02-11 hasta el 01-03-11.

11-03-11. Paciente que sale a Hospital General Balbuena.

39. Oficio número A-260/12, de fecha 30 de marzo de 2012, signado por el Director del Servicio Médico Forense del Distrito Federal, en el cual consta lo siguiente:

- Oficio sin número, de fecha 17 de marzo de 2011, dictamen de necropsia de agraviado **E**, suscrito por los peritos médicos Blanca Carrillo Fernández y Guillermo R. Soria Fernández, en el cual se informa lo siguiente:

Conclusión: Agraviado **E** falleció de las alteraciones viscerales y tisulares mencionadas, causadas en los órganos interesados por el traumatismo cráneo encefálico ya descrito que clasificamos de mortal, en un sujeto con antecedentes de lesión producida por proyectil de arma de fuego.

- Oficio sin número, de fecha 24 de marzo de 2011, examen histopatológico, suscrito por el médico patólogo Jaime Olicón Hernández, en el cual se establece lo siguiente:

Encéfalo: Edema agudo moderado e intensa congestión.
Pulmón: Neumonia de focos múltiples con formación de micro abscesos asociada a edema agudo de moderado a severo.
Corazón: Histológicamente normal.
Hígado: Degeneración hidrópica intensa y esteatosis de gota gruesa.
Páncreas: Histológicamente normal.
Riñón: Necrosis tubular aguda.

40. Oficio número DHGB/683/2012, de fecha 6 de julio de 2012, signado por el Director del Hospital General Balbuena, en el cual consta lo siguiente:

- Resumen clinico del agraviado E, suscrito por la doctora María Cruz Zambrano Guerrero, jefa de Medicina Interna, en el cual se establece lo siguiente:

[...]

Paciente masculino de 24 años de edad, el cual ingresa a servicio de Urgencias de este Hospital enviado del Reclusorio Preventivo Varonil Oriente, con diagnóstico de secuelas neurológicas por herida de arma de fuego a nivel de cráneo y sangrado de tubo digestivo alto.

En su primer ingreso al servicio de medicina interna, se encuentra paciente con respuesta a estimulos nociceptivos, el cual no obedece órdenes verbales, con Glasgow de 12, apertura palpebral espontánea, pupilas isocóricas y normorreflexicas, con mal estado de hidratación.

Con sonda naso-gástrica drenando material en pozos en café, el cuello con herida en fase de cicatrización por traqueotomía previa; sin datos de infección, el tórax con hipoventilación basal derecha sin conformar sindrome pleuropulmonar, con estertores subcrepitantes ipsilaterales. Ruidos cardiacos ritmicos de buen tono e intensidad. Abdomen con cicatriz antigua a nivel de línea media y en fosa iliaca izquierda, sin datos de irritación peritoneal, perístasis presente, extremidades simétricas hipotróficas con fuerza muscular disminuida de hemicuerpo derecho 1/5 no edemas.

Su evolución en este primer ingreso es satisfactoria con control de foco infeccioso urinario (motivo del ingreso), manejado con doble esquema de antibiótico a base de levofloxacino y cefotaxima, así como inhibidores de bomba de protones con lo que se logra control del sangrado del tubo digestivo alto, cabe hacer mención que no se realizó estudio de panendoscopia gástrica por no contar con el equipo en esa fecha.

Su evolución fue satisfactoria y a la mejoría, tolerando la vía oral, motivo por el cual se decide su alta después de 5 días de internamiento.

Reingresa nuevamente para su atención del día 11 de marzo de 2011, vía urgencias, con diagnóstico de sepsis secundaria a neumonía adquirida en la comunidad, desequilibrio hidroelectrolítico, (hipernatremia, de 162meq/l, hipercloremia de 121meq/l) deshidratación, desequilibrio ácido base y secuelas neurológicas por herida de arma de fuego.

En esta ocasión ingresa nuevamente por sangrado de tubo digestivo alto con repercusión en su hematocrito ya que baja 4 grs la hemoglobina con respecto a su ingreso previo. Su evolución es tórpida con tendencia al deterioro y exacerbación de foco infeccioso pulmonar, que ameritó manejo avanzado de la vía aérea. Sin embargo, persiste con malas condiciones generales a pesar de doble manejo antimicrobiano (levofloxacino y ceftazidima), presentando paro cardiorrespiratorio irreversible a maniobras de reanimación después de 20 minutos. Declarándose defunción a las 00:15hrs del día 17 de Marzo 2011.

Por tratarse de caso médico legal el cuerpo [es enviado] a Ministerio Público.

- Nota de alta por defunción y aviso al Ministerio Público, suscrito por la jefa del servicio de Medicina Interna, en el cual consta lo siguiente:

Paciente **E**.
Fecha de ingreso: 11 de Marzo de 2011.
Fecha de egreso: 17 de Marzo de 2011.
Dx de Ingreso: Sepsis, infección de vías respiratorias bajas, neumonía adquirida en la comunidad, infección de vías urinarias, desequilibrio hidroelectrolítico, desequilibrio ácido base, secuelas de TCE severo.
Dx de Egreso: Neumonia nosocomial, sangrado de tubo digestivo, daño neurológico persistente secundario a traumatismo craneoencefálico penetrante por herida de arma de fuego.

Paciente masculino de 24 años de edad, enviado de Reclusorio Oriente por presentar síndrome febril. Cuadro que refieren sus custodios presenta una semana previa a su ingreso, cursando con temperatura de 39.5°, acompañado de taquicardia, diaforesis, dificultad respiratoria, motivo por el cual es referido a esta unidad.

A su ingreso al servicio de urgencias se encuentra paciente postrado con secuela neurológica por proyectil de arma de fuego, detectándose por clínica neumonía así como infección de vías urinarias. Motivo por el cual se decide su ingreso al servicio de Medicina interna. Durante su estancia en el mismo su evolución es tórpida por persistencia del proceso infeccioso a nivel pulmonar, a pesar del manejo con triple esquema de antibiótico.

Por el deterioro respiratorio se decide manejo avanzado de las vía aérea con ventilación mecánica, a pesar de lo cual la evolución es tórpida presentando paro cardiorrespiratorio por lo que se dan maniobras de asistencia avanzada para la vida por espacio de 20 minutos sin éxito, por lo que se da hora de defunción a las 00:15 horas del día 17 de marzo de 2011.

41. Opinión médica sobre el caso del agraviado **E**, de fecha 25 de junio de 2013, suscrita por personal médico adscrito a la Coordinación de Servicios Médicos y Psicológicos de este Organismo, de la cual se desprende lo siguiente:

[...]

Discusión del caso

Se trata de paciente de 24 años de edad quien inició su padecimiento el 20 de diciembre de 2010, al ser agredido por terceras personas y sufrir herida por proyectil de arma de fuego en cráneo (región occipital). A la exploración física con Tensión arterial de 120/70, Frecuencia cardiaca 120, Frecuencia respiratoria 28, Glasgow 7, estuporoso, con aliento etílico, cráneo con herida de 1 cm de diámetro en región occipital con exposición de masa encefálica y crepitación del lado izquierdo, así como herida en occipital derecho con crepitación ósea de 1 cm de diámetro, y exposición de masa encefálica, con otorragia bilateral de salud y gravedad. Impresión diagnóstica: trauma penetrante de cráneo secundario a herida por proyectil de arma de fuego, descartar trauma penetrante de abdomen, choque hemorrágico clase funcional II e intoxicación etílica aguda. Fue valorado [en el Hospital General Balbuena] por los servicios de Neurocirugía y Cirugía General por la herida por proyectil en abdomen que presentaba. Dichos servicios consideraron que el paciente no requería de tratamiento quirúrgico. Se menciona que el paciente requiere hospitalización en la Unidad de Cuidados Intensivos pero no se cuenta con un espacio disponible en dicha unidad por lo que se contacta a Hospitales de la Red (Hospital de Especialidades de la Ciudad de México, Dr. Belisario Domínguez y Hospital General Xoco, en donde tampoco se encontró disponibilidad. El día 22 de diciembre fue hospitalizado en la Unidad de Cuidados Intensivos del mismo hospital en donde se le proporcionó apoyo cardiohemodinámico, ventilatorio y vigilancia neurológica. Se inició tratamiento a base de medidas de protección neurológica, farmacológicas y no farmacológicas. Se reporta grave con pronóstico malo para la vida y la función. El día 25 de diciembre se reporta en las notas médicas que no se cuenta con servicio de laboratorio, ni tomógrafico ni radiológico. El paciente presentó fiebre y se sospecha de sangrado de tubo digestivo alto. Se recabó cultivo de secreción bronquial con desarrollo de acnetobacter baumani sensible a imipenem. Se suspende antibiótico (ceftriaxona y amikacina) a imipenem. Hasta el 3 de enero de realiza la tomografía en la que se observan esquirlas óseas y metálicas alojadas en región occipital, con fragmentos elevados. No se observan lesiones agregadas ni lesiones que requieran tratamiento neuroquirúrgico. El día 7 de enero fue trasladado al piso de Neurocirugía. En dicho servicio no se realizaron notas médicas de los fines de semana.

El día 10 de enero se determinó que el paciente presentaba disminución de la ventilación en campos pulmonares a nivel basal. Se cambió el antibiótico a vancomicina. No se hace constar que se hubiera descartado neumonía por radiología, tampoco que se hubiera tomado alguna muestra para cultivo. En las notas de enfermería se hace constar que el paciente presentaba fiebre a pesar de del antipirético (metamizol) tres veces al día que se le administraba. El día 28 de enero se reporta examen general de orina que sugiere infección de vías urinarias (se reportan eritrocitos, leucocitos, abundantes bacterias). Fue dado de alta el 28 de enero.

Ese mismo día, al llegar a la unidad médica del Reclusorio Preventivo Varonil Oriente se observa con dos crisis convulsivas, la última con duración aproximada de 2 minutos y fiebre de 38.4°C. Por lo que se refiere nuevamente al Hospital General Balbuena, en donde fue hospitalizado nuevamente en el servicio de Neurocirugía. El 9 de febrero se realizó examen general de orina en el que reportan datos de infección. Se reporta mejoría del estado neurológico y fue dado de alta el 17 de febrero.

Fue reingresado en la Unidad Médica del Reclusorio Preventivo Varonil Oriente, con fiebre (38°C). El día 18 de febrero se refiere al hospital General Balbuena, argumentando que dicha unidad médica no cuenta con material suficiente ni especializado para controlar a pacientes en condiciones neurológicas severas. Se contrarrefiere indicando que el paciente presenta infección de vías urinarias y que los cuidados que requiere se le pueden proporcionar en la unidad médica del Centro de Reclusión.

El día 19 de febrero se refiere al Hospital General Xoco por presentar una evolución insidiosa y que la unidad médica no cuenta con laboratorio y gabinete para su atención y tratamiento. La hoja de atención inicial de Urgencias refiere que en dicho hospital no se cuenta con estudios de imagen y tomografía. Asimismo que el paciente presenta infección de vías urinarias por lo que fue dado de alta el mismo día.

El día 20 de febrero fue referido nuevamente al Hospital General Balbuena ya que el paciente presentaba fiebre. Se contrarrefiere argumentando que el paciente presenta infección de vías urinarias y no hay compromiso neurológico.

Fue hospitalizado en la unidad médica del reclusorio en donde continúa con fiebre por lo que es referido nuevamente al hospital General Balbuena el 24 de febrero. Ese día ingresa con los diagnósticos de sangrado de tubo digestivo alto, probable infección de vías urinarias y descartar neumonía. El 26 de febrero se menciona que el paciente presenta ruidos agregados en campos pulmonares (estertores) así como aumento de leucocitos pero no se cuenta con radiografía, se sugiere también descartar infección de vías urinarias. El paciente continuó con fiebre, aún con la administración de antipiréticos. Se menciona que no hay datos de proceso infeccioso y el urinario ya está controlado con antibióticos. Se da de alta el 3 de marzo.

A su ingreso a la Unidad Médica del Reclusorio se observa con fiebre. No hay notas médicas del 6 y 7 de marzo. El 9 se reporta con datos de rudeza respiratoria con datos de infección de vías urinarias. Continuó con dichos síntomas, el 11 de marzo presentó aumento de la frecuencia cardiaca, sudoración profusa, así como dificultad para respirar, por lo que fue referido nuevamente al Hospital General Balbuena.

A su ingreso a este nosocomio se integraron los síntomas de sepsis (infección generalizada); Infección de vías respiratorias bajas (neumonía adquirida en la comunidad); infección de vías urinarias por clínica; desequilibrio hídrico (deshidratación moderada); desequilibrio ácido-base (probable acidosis metabólica); desequilibrio electrolítico (hiponatremia); secuelas de traumatismo cráneo-encefálico severo. Se refiere paciente que se encuentra en fase de secuelas que se encuentra postrado en cama con abandono social, residente de reclusorio que condiciona aumento de la frecuencia de procesos infecciosos de tipo pulmonar, actualmente con taquicardia, aumento de la temperatura corporal, y dos focos infecciosos (urinario y pulmonar) motivo por el cual se considera con sepsis, se inicia tratamiento con soluciones cristaloides y antibióticoterapia, se solicitan paraclínicos para completar protocolo de estudio. Paciente muy grave con mal pronóstico a corto plazo.

Durante esa hospitalización el paciente fue ubicado en el piso de Neurocirugía el día 12 de marzo, en donde se solicitaron estudios de laboratorio y gabinete, en el expediente que me fue proporcionado no se hacen constar las notas de evolución realizadas desde el 11 de marzo hasta el fallecimiento del agraviado **E**. En las notas de indicaciones médicas no se hace constar que se hayan realizado estudios de laboratorio y gabinete posteriores al ingreso del paciente.

El paciente falleció el 17 de marzo a las 00:15 horas, con los diagnósticos de: neumonía nosocomial[29]: 3 días, sangrado de tubo digestivo alto: 4 días, daño neurológico persistente: 3 meses.

El dictamen de necropsia de fecha 17 de marzo señaló que al momento de fallecer el agraviado E presentó necrosis tubular aguda y neumonía de focos múltiples.

[29] Este valor no coincide con el diagnóstico de ingreso a ese Hospital de fecha 11 de marzo, es decir, la neumonía fue diagnosticada 6 días antes de la defunción del agraviado.

De todo lo anterior, en este caso se establece que el la atención médica proporcionada al agraviado **E** por el Hospital General Balbuena no fue adecuada ni oportuna y ésta fue determinante en su deceso.

Conclusiones

1. Existió retraso en la referencia del agraviado **E** al Hospital General Balbuena, hecho que fue determinante en su deceso.

2. La atención médica proporcionada por la Unidad Médica del Reclusorio Preventivo Varonil Oriente no fue adecuada; asimismo, se hace constar que dicha unidad médica no cuenta con estudios de laboratorio y gabinete.

3. La atención médica proporcionada por el Hospital General Balbuena no fue adecuada.

4. En el expediente clínico se hace constar que el Hospital General Balbuena no contó con estudios de radiología ni tomografía durante el periodo del 25 al 3 de enero de 2010, asimismo, que no contó con disponibilidad en el servicio de Terapia Intensiva que el paciente requería, hasta dos días después de su ingreso.

5. En el mismo expediente se hace constar que el Hospital General Xoco no contó con estudios de gabinete el 19 de febrero de 2011.

6. Los expedientes del Reclusorio Preventivo Varonil Oriente y del Hospital General Balbuena no cumplen con lo que establece la Norma Oficial Mexicana NOM-168-SSA1-1998, del expediente clínico, en su numeral 8.3, respecto a la nota de evolución, la cual deberá elaborarla el médico que otorga la atención al paciente cuando menos una vez por día. En dichos expediente no se incluyen las notas médicas del 8 y 9 de marzo del la Unidad Médica del Centro de Reclusión, y, los fines de semana y última hospitalización en el servicio de Neurocirugía del Hospital General Balbuena.

Caso F. Expediente CDHDF/II/121/CUAUH/11/P2451

42. Nota informativa de fecha 25 de febrero de 2011, suscrita por personal médico de este Organismo, en la cual refiere lo siguiente:

Paciente masculino de 56 años de edad, refirió que el padecimiento actual se originó hace 3 meses, con dificultad ventilatoria, acrocianosis, así como disnea de medianos esfuerzos, que también le fue diagnosticado EPOC e infección de vías respiratorias en la unidad médica del Reclusorio Preventivo Varonil Norte, que ha bajado de peso aproximadamente 11 kilogramos, que fumó tabaco por 40 años 5-7 cigarrillos al día, que tiene una cuenta plaquetaria de 46 por microlitro, que fue tratado con antibióticos por la infección, actualmente se encuentra tomando medicamentos seretide, salmeterol y fluticasona, onbrize y prosertin, medicamentos de muestras médicas que le donaron sus amigos y no tiene valoración por un servicio de especialidad.

A la exploración física se encontró paciente masculino de edad similar a la cronológica, consciente, orientado y ubicado en tiempo lugar y persona, con acrocianosis de extremidades y labios, hipotrofia muscular, ectomorfico, adecuada hidratación, deambula con dificultad, memoria reciente y remota conservada.

[...]

Valoración médica del caso: Paciente masculino de 56 años de edad, con diagnóstico de EPOC, clínicamente se encuentra estable, en recuperación del cuadro infeccioso de vía aérea superior, la acrocianosis está relacionada con el tipo de EPOC, siendo la del caso enfisema pulmonar, padecimiento que ocasiona disminución de oxigenación en la sangre, tomando coloración azul en los tejidos más distales del cuerpo como son manos, pies y labios.

En pacientes con enfisema pulmonar un cuadro gripal puede resultar peligroso para la vida ya que inflama toda la vía respiratoria, se produce moco y se obstruye el sistema aéreo, pudiendo complicar el padecimiento de base –enfisema– y con alto riesgo de ocasionar la muerte.

El tratamiento que le fue otorgado en la unidad médica fue correcto en cuanto a la atención del cuadro gripal que respondió adecuadamente a la administración de antibióticos. Por otro lado, el paciente requiere de una valoración médica por el servicio de Neumología y Cancerología a fin de estudiarlo: a Neumología porque es la especialidad que se encarga de padecimientos pulmonares, como es el caso, y puede brindarnos el tratamiento más conveniente para el paciente; a Cancerología a fin de valorar la pérdida de peso de 11 kilogramos y la cuenta de plaquetas bajas de 46 por micro litro.

Las dos especialidades en colaboración pueden realizar los estudios correspondientes a fin investigar y diagnosticar con certeza para así otorgar el mejor tratamiento disponible al paciente.

43. Nota informativa de fecha 7 de marzo de 2011, suscrita por personal médico de este Organismo, en la cual se refiere lo siguiente:

Paciente masculino de 56 años de edad, refirió continuar con caídas, somnolencia y fatiga de pequeños esfuerzos, que a la fecha de la valoración no ha sido valorado por el servicio de Neumología para atender su padecimiento de EPOC, persiste la coloración azulosa de manos y pies, se fatiga fácilmente y a la fecha no ha abandonado el hábito tabáquico.

A la exploración física se encontró paciente masculino de edad similar a la cronológica, consciente, orientado y ubicado en tiempo lugar y persona, con leve acrocianosis de extremidades, hipotrofia muscular, ectomorfico, adecuada hidratación, el paciente deambula con dificultad, memoria reciente y remota conservada.

Valoración médica del caso: Paciente masculino de 56 años de edad, con diagnóstico de EPOC, clínicamente se encuentra estable, ya remitido el cuadro infeccioso, la acrocianosis está relacionada con el enfisema pulmonar, padecimiento que ocasiona disminución de oxigenación en la sangre, persistiendo la coloración azul en los tejidos más distales del cuerpo como son manos y pies.

Por tal padecimiento se debe tener en consideración la necesidad de un tanque de oxígeno para emergencias respiratorias, así como una silla de ruedas para movilizar al paciente y ayudar a mejorar la hipotrofia muscular con caminatas y descanso cuando sobrevenga la fatiga, se hace mención al paciente que es necesario que deje de fumar completamente ya que si persiste con el hábito tabáquico se complicaría más su padecimiento y ninguna medida médica ayudaría a manejar su cuadro clínico.

44. Oficio DSM/RPVN/0578/11, de fecha 28 de abril de 2011, suscrito por la Encargada de la Unidad Médica del Reclusorio Preventivo Varonil Norte en el cual consta lo siguiente:

- Nota médica de fecha 22 de abril de 2011, en la cual consta la valoración realizada al paciente en el Hospital General Ticomán:

Masculino de 56 años enviado del Reclusorio Norte por padecimiento de 10 meses de evolución, con pérdida de peso de 16 kg y malestar general. El paciente refiere antecedentes de tabaquismo intenso, niega alérgicos, quirúrgicos, crónico-degenerativos, niega tos, refiere solo sentirse deprimido.

EF: despierto, caquéxico sin dificultad respiratoria, adecuada coloración, ruidos respiratorios audibles, no se integra sx pleuropulmonar, precordio, ruidos cardiacos rítmicos, no soplos, abdomen plano, peristaltismo presente blando, no doloroso, no tumoraciones, mimagalas, extremidades con hipotrofia muscular, fuerza simétrica, sensibilidad conservada, petequias diseminadas.

[...]

Clínicamente el paciente sin datos que sugieran urgencia, puede estudiarse por la consulta de Medicina Interna, requiere realizar frotis de SP y aspirado de MO para valoración. Se envia de regreso a Reclusorio Norte, sacar cita a consulta de Medicina Interna. En caso de URGENCIA REAL cita abierta a urgencias.

IDX. Trombocitopenia en estudio. Pb EPOC.

45. Nota informativa de fecha 13 de mayo de 2011, suscrita por personal médico de este Organismo, en la cual refiere lo siguiente:

Paciente masculino de 56 años de edad, refirió presentar mejoria en cuanto a caidas, somnolencia y fatiga de pequeños esfuerzos, a la fecha de la valoración ya fue valorado por la unidad médica del penal y por el servicio de Neumologia en el Instituto Nacional de Enfermedades Respiratorias (INER) para atender su padecimiento de EPOC; disminuyó la coloración azulosa de manos y pies, se fatiga fácilmente y ya disminuyó el hábito tabáquico a 2 cigarrillos al día, que no lo quisieron recibir en el Instituto Nacional de Cancerologia por no tener cita.

A la exploración fisica se encontró paciente masculino de edad similar a la cronológica, consiente orientado ubicado en tiempo lugar y persona, con leve acrocianosis de extremidades, hipotrofia muscular, ectomorfico, adecuada hidratación, el paciente deambula con dificultad, memoria reciente y remota conservada.

[...]

Nota médica de fecha 9 de marzo de 2011, suscrita por médicos adscritos a la unidad médica del Reclusorio Preventivo Varonil Norte:

Se trata de masculino de 55 años de edad, quien acude a esta Unidad por referir cuadro de varios meses de evolución, caracterizado por pérdida de peso ponderal aproximado de 12 kilogramos, emaciación, rubicundez, dificultad respiratoria, lipotimias, mareo sin nauseas, sin vómito, cianosis peribucal, acrocianosis de extremidades, dolor abdominal, cuadros diarreicos autolimitados, sin otros agregados, con mala evolución, diagnóstico probable de EPOC, se inicia protocolo de estudio, niega alergia a medicamentos.

Impresión diagnostica: Probable cáncer pulmonar, probable enfermedad pulmonar obstructiva crónica, se inicia protocolo de estudio.

Plan: Se realiza referencia para INER, para INCAN y TAC, continuar con mismo plan previo establecido.

Contrarreferencia de fecha 14 de marzo de 2011, suscrita por un médico del Instituto Nacional de Enfermedades Respiratorias:

Paciente con hábito tabáquico, sin datos para pensar en EPOC, hemoglobina de 13, hematocrito de 33, resto normal.

Reportes del laboratorio:

7/12/2010 Plaquetas 46.4.
9/03/2011 Plaquetas 62.2, Eritrocitos 3.6.
22/04/2011 Plaquetas de 37.7, hemoglobina de 12.5, hematocrito de 38.9, leucocitos 3.91.

Valoración médica del caso: Paciente masculino de 56 años de edad, en el cual se descartó el diagnóstico de EPOC por parte del INER sin considerar el hábito tabáquico de 40 años, la pérdida de peso, plaquetopenia que tiene que estudiarse, sin ningún reporte de espirometria ni cuantificación del FEV1 (volumen espiratorio forzado), clínicamente se encuentra estable, ya sin acrocianosis puesto que remitió adecuadamente el cuadro infeccioso y disminuyó el hábito tabáquico a 2 cigarrillos al día.

Es necesario estudiar al paciente y determinar con certeza y con estudios que lo corroboren o descarten el diagnóstico para así otorgar el tratamiento correcto, llama la atención la pérdida de peso de 12 kilogramos, plaquetopenia (plaquetas bajas) de 37.7 y disnea (falta de aire) de pequeños esfuerzos.

Cabe mencionar que en los inicios de un padecimiento los parámetros pueden encontrarse entre limites normales pero en el caso del agraviado las plaquetas se encuentran disminuidas, tiene pérdida de peso importante, tiene disnea, cuenta con al antecedente tabáquico, su calidad de vida se ha visto afectada por no poder moverse requiriendo ayuda para caminar.

Se requiere de una segunda opinión del servicio de Neumología, un protocolo de estudio para descartar cáncer y una valoración por el servicio de Neurología para determinar si existe compromiso neurológico.

46. Acta circunstanciada de fecha 30 de mayo de 2011, suscrita por un visitador adjunto de este Organismo, en la cual consta lo siguiente:

Familiares del agraviado **F** informaron que en la madrugada de este dia sufrió un grave accidente dentro de su estancia, al caerse del camarote donde duerme.

Derivado de dicha caida se golpeó severamente la cabeza, situación que le hizo perder el conocimiento por unos minutos, además de golpearse la nariz, la cual al parecer tiene fracturada.

[...]

47. Nota informativa de fecha 30 de mayo de 2011, suscrita por personal médico de este Organismo, en la cual consta la valoración realizada al agraviado **F**, de la que se desprende lo siguiente:

Paciente F, masculino de 56 años de edad, refirió que a las 02:00 horas del día 30 de mayo de 2011, sufrió una caída de su propia altura cuando se dirigía al sanitario, de inmediato lo auxilió su compañero; presentó abundante hemorragia nasal pero no perdió el conocimiento.

A la exploración física se encontró paciente masculino de edad similar a la cronológica, consciente, orientado, ubicado en tiempo lugar y persona, hipotrofia muscular, ectomórfico, adecuada hidratación, el paciente deambula con dificultad, memoria reciente y remota conservada.

Se observaron las siguientes lesiones:

En región frontal a nivel de la línea media se observó una excoriación de forma irregular, plano dermoepidérmico, con costra hemática blanda bien adherida y con aumento de volumen de 0.5 centímetros, la dimensiones de la excoriación son de 4 por 1.7 centímetros (ver fotografías 1-14).

En el surco nasal se observó una excoriación, de forma irregular, en plano dermoepidérmico, con costra hemática, blanda, bien adherida de 0.8 por 0.5 centímetros (ver fotografías 3-9).

En la región del cartílago alar mayor de la nariz del lado derecho se observó una excoriación, de forma ovalada, con costra hemática blanda bien adherida, que comprende plano dermoepidérmico, de 0.6 por 0.3 centímetros (ver fotografías 1-11).

En la región de los cartílagos laterales de la nariz se observó una equimosis de forma irregular, de color rojiza, de 1.6 por 1.5 centímetros (ver fotografías 5-8).

En el labio inferior del lado izquierdo se observó una excoriación de forma irregular, con costra hemática blanda y bien adherida, plano dermoepidérmico, de 0.8 por 0.5 centímetros (ver fotografías 3-8).

En la región lateral de la cadera derecha se observó una equimosis, de forma ovalada en puntillero, de coloración violácea, de 3.5 por 1.5 centímetros (ver fotografías 1, 2 y 15).

En rodilla derecha se observó una equimosis de forma ovalada, de color rojizo, de 2.5 por 1.0 centímetros (ver fotografías 1,2, 15, 16 y 17).

En la región antero lateral de rodilla derecha se observó 2 excoriaciones, de forma irregular, con costra hemática blanda bien adherida, la mayor de 1.0 por 0.4 centímetros y la menor de 0.5 centímetros de diámetro (ver fotografías 1, 2, 15, 16 y 17).

Valoración médica del caso: Paciente masculino de 56 años de edad, clínicamente se encuentra estable, ya remitió el cuadro infeccioso, con acrocianosis muy leve, sufrió caída de su propia altura al dirigirse al sanitario, las excoriaciones que presentó en la nariz y en región frontal en apariencia son superficiales pero se requiere de placas de rayos X para nariz y cráneo para confirmar o descartar fracturas, así como una tomografía que deberá ser valorada por el servicio de Neurocirugía para confirmar o descartar un hematoma subdural agudo, ya que se presentan con mayor frecuencia en pacientes mayores de 60 años y con trastornos de la coagulación, y aunque el paciente tiene 56 años si tiene un trastorno de la coagulación que es de plaquetas bajas.[30]

[30] http://www.neurocirugia.com/static.php?page=hematomasubduralagudo

Debido al traumatismo en cráneo se debe tener en vigilancia ya que las hemorragias intra-craneanas se manifiestan tardiamente por síntomas relacionados a la desorientación[31] y pérdida de la memoria, por lo que los estudios antes mencionados son necesarios para saber el estado real de salud del paciente, para un correcto diagnóstico y un adecuado y oportuno tratamiento de así requerirlo. El pronóstico se encuentra reservado a la evolución del paciente y a las complicaciones que pudieran suscitarse.

Se requiere de un manejo integral, es decir, que involucre las especialidades ya mencionadas en informes previos y en el actual a fin de determinar por medio de estudios de laboratorio y de imagen el diagnóstico definitivo, ya que a la fecha no se ha determinado un diagnóstico certero del padecimiento que presenta el paciente, se tiene que investigar el porqué de la pérdida de peso, el porqué de la plaquetopenia, el porqué de la disnea que posiblemente esté relacionada con la caída, ya que la falta transitoria de oxígeno al cerebro puede ocasionar un sincope ocasionando una caída como la que presentó el paciente.

48. Oficio número JUDSMR/1019/11 de fecha 7 de junio de 2011, suscrito por el Jefe de la Unidad Departamental de Servicios Médicos en Reclusorios de la Secretaría de Salud del Distrito Federal, en el cual consta lo siguiente:

Nota médica de fecha 31 de mayo de 2011, suscrita por la doctora Elizabeth Villanueva González de la unidad médica del Reclusorio Preventivo Varonil Norte, en la cual se establece lo siguiente:

Se trata de paciente masculino de 56 años de edad, inicia su padecimiento hace aproximadamente 6 meses con pérdida de peso de aproximadamente 20 kilogramos, malestar general, astenia, adinamia, hiporexia, apatía, con antecedentes de tabaquismo crónico y de EPOC, así como haberse caído de su cama hace tres días, que ocasionó dolor y sangrado (información que da a su compañero de estancia).

[...]

Se hace mención que el paciente fue valorado por el INER el 14 de marzo del 2011, quien descartó que presentara enfermedad pulmonar obstructiva y fue valorado por Urgencias en el Hospital General Ticomán, el 22 de abril de 2011, por presentar trombocitopenia.

Paciente masculino de la quinta década de la vida, quien actualmente presenta cuadro depresivo severo, que ha ocasionado un cuadro agudo de desnutrición; sin embargo, se tomarán estudios para valorar estado general y envío a unidad de segundo nivel para su atención, manejo y descartar patología.
IDX: SX depresivo severo. Desnutrición grado II-III. Trombocitopenia en estudio.

Plan: 1 continuar con multivitamínicos ya indicados.
2. Ensure una lata diario
3. BHC; QSX6, TP y plaquetas
4. Continuar con seguimiento médico por Psiquiatría
5. Cita para TAC de cráneo 3 de junio de 2011, a las 8:30 horas en el Hospital General la Villa.
Interconsulta para Neurología el 13 de junio de 2011 y en el Hospital Juárez de México.
Interconsulta a Medicina Interna en trámite.
6. Cita abierta a urgencias.

[31] Es interesante la presentación como déficit neurológico transitorio. Relatado en la literatura ocasionalmente34-37, en nuestra casuística fue de 5%. Es extremadamente importante establecer el diagnóstico preciso, dado que puede interpretarse como eventos isquémicos y tratarse como tal (antiagregantes plaquetarios o anticoagulación oral) lo cual es absolutamente riesgoso. En nuestros pacientes no se encontró fuente embolígena y luego de operados desapareció la sintomatología. http://www.scielo.cl/scielo.php?pid=S0034-98872003000200007&script=sci_arttext

49. Resumen médico de fecha 4 de julio de 2011, suscrito por la doctora Teresita de Jesús Pérez Alfaro adscrita a la unidad médica del Reclusorio Preventivo Varonil Norte, en el que se establece lo siguiente:

> Se trata de paciente masculino de 56 años de edad, inicia su padecimiento hace aproximadamente 6 meses con pérdida de peso de aproximadamente 20 kilogramos, malestar general, astenia, adinamia, hiporexia, apatía, con antecedentes de tabaquismo crónico y de EPOC así como haberse caído de su cama hace tres días, que ocasionó dolor y sangrado, (información que da su compañero de estancia).
>
> [...]
>
> El 31 de mayo de 2011 se envía al Hospital Juárez de México, quienes lo contrarrefieren con diagnóstico de trastorno psicótico por definir, probable síndrome de estrés postraumático, enfermedad de parkinson descartada y secuelas de infarto en núcleo lenticular izquierdo.
>
> IDX: SX depresivo severo. Desnutrición grado II-III. Trombocitopenia en estudio.
>
> El tratamiento se dará por parte de los médicos que a él ha elegido: Dr. Benítez, Dr. Cruz y Dr. Rosales, ya que en ocasiones que se le ha solicitado para su control médico se niega acudir con los médicos asignados.

50. Resumen clínico de fecha 26 de junio de 2012, suscrito por el doctor Guillermo Zúñiga Vázquez, médico adscrito al servicio de Consulta Externa del Instituto Nacional de Enfermedades Respiratorias, en el que consta lo siguiente:

> Agraviado F. Asiste a preconsulta de Neumología el 14 de marzo de 2011.
>
> De acuerdo a la nota médica de envío, avalada por el doctor Francisco Rogelio Rosales Sosa, el paciente acusa los siguientes síntomas: rubicundez facial, acrocianosis, cianosis peribucal, dedos en palillo de tambor. Además de haber perdido aproximadamente entre 12 a 15 kilos en 30 días, añadiendo que sufrió de lipotimias frecuentes, insuficiencia respiratoria.
>
> Es importante señalar que se informa haber consumido de 1 a 2 cajetillas de cigarros al día (sin especificar tiempo).
>
> Tiene una telerradiografía de tórax del 14 de marzo de 2011, donde se logra distinguir buena técnica de exposición, bien contrastada, sobredistensión pulmonar mínima, la sombra del corazón en "gota". Se identifica en varios sitios, lóbulo superior derecho y ambos lóbulos inferiores, engrosamiento de la pared bronquial dando lugar a la presencia de signos radiológicos del "riel", que junto con el patrón reticular grueso distribuido en forma irregular en ambos pulmones, produce el "tórax sucio", alteraciones compatibles todas con bronquitis crónica.
>
> En base a lo reportado clínicamente y por imagen radiológica el diagnóstico es enfermedad pulmonar obstructiva crónica estable.
>
> No hay datos clínicos que justifiquen la apertura de expediente clínico, ingreso a la Unidad de Urgencias Respiratorias o ingreso a cama censable. Por lo que se consideró que podría continuar su control en la Unidad Médica de referencia.

Deberá continuar su mismo manejo en su hospital de referencia.

51. Oficio número A-759/13, de fecha 11 de septiembre de 2012, suscrito por el Director del Instituto de Ciencias Forenses del Distrito Federal, en el cual consta lo siguiente:

- Oficio sin número, de fecha 18 de julio de 2011, suscrito por los peritos médicos Eduardo Escamilla Mondragón y Yanelly Ríos López, en el cual consta lo siguiente:

Conclusión: El agraviado **F** falleció de neumonía bilateral no traumática.

- Oficio sin número, de fecha 22 de julio de 2011, examen histopatológico suscrito por el médico patólogo Fernando García Dolores, en el que se establecen los siguientes resultados:

Encéfalo con: Edema cerebral, hipoxia anóxica, congestión vascular, encefalitis aguda.
Corazón con: Infarto agudo al miocardio, pericarditis crónica.
Pulmón con: Neumonía aguda, membrana hialina, vasculitis linfocitaria.
Hígado con: Hepatitis crónica, congestión crónica pasiva.
Riñón con: Necrosis tubular aguda, pielonefritis crónica.
Páncreas: Sin cambios histológicos.

- Oficio sin número, de fecha 18 de julio de 2011, examen químico toxicológico en sangre para identificar grupos tóxicos (cocaína, benzodiacepinas, cannabinoides, anfetaminas, opiáceos y barbitúricos), suscrito por el perito químico José Luis Osorio Díaz, en el que se establece lo siguiente:

Conclusiones: para los grupos tóxicos mencionados en la muestra biológica recibida y analizada.

- Oficio sin número, de fecha 20 de julio de 2011, contabilización de metabolitos de alcohol etílico y sustancias volátiles en sangre, suscrito por el perito químico José Luis Osorio Díaz, en el que se establece lo siguiente:

Negativo para alcohol etílico y sustancias volátiles.

- Oficio sin número, de fecha 18 de julio de 2011, ampliación de dictamen de necropsia, suscrito por los peritos médicos Eduardo Escamilla Mondragón y Yanelly Ríos López, en el cual consta lo siguiente:

Se confirma la causa de muerte. Los estudios químico toxicológico y de determinación de alcohol fueron negativos.

52. Opinión médica de fecha 18 de marzo de 2014, suscrita por personal adscrito a la Coordinación de Servicios Médicos y Psicológicos de esta Comisión, en la cual consta lo siguiente:

[...]

Discusión del caso

Se trata de paciente de 55 años de edad.

El 13 de octubre de 2008, acude a consulta de Psiquiatría, se comenta que está en tratamiento antidepresivo. El 18 de noviembre de 2010 el paciente refiere pérdida de peso (no se menciona cuánto), con cianosis distal, quejumbroso, pulmones limpios, bien ventilados, con temblores finos en ambas manos, se integra el diagnóstico de síndrome ansioso depresivo, enfermedad pulmonar obstructiva crónica.

El 9 de diciembre de 2010 refiere tos productiva, flujo nasal claro, fiebre no cuantificada, dolor muscular y de articulaciones, debilidad extrema, con dificultad para realizar sus actividades, se realizaron estudios de laboratorio y se llega al diagnóstico de bronquitis crónica agudizada, enfermedad pulmonar obstructiva crónica (EPOC), trombocitopenia (disminución de plaquetas), hipertrigliceridemia (aumento de triglicéridos), enfermedad por reflujo gastroesofágico (ERGE) y gastritis crónica. Se indica broncodilatador, antibiótico, antiinflamatorio esteroideo y omeprazol. Con cita abierta a urgencias.

El 9 de marzo de 2011 acude por presentar los mismos síntomas además de cuadros diarreicos autolimitados sin otros agregados, con mala evolución. Se inicia protocolo de estudio por probable cáncer pulmonar; probable enfermedad pulmonar obstructiva crónica. Plan: se realizan referencias para el Instituto Nacional de Enfermedades Respiratorias (INER), Instituto Nacional de Cancerología (Incan). Se solicita tomografía axial computada de cráneo. El mismo día se realiza valoración en dicha institución en donde se descarta enfermedad pulmonar obstructiva crónica.

El 16 de marzo de 2011, paciente presenta dificultad respiratoria con diagnóstico de EPOC tratado con salbutamol. El paciente refiere haber perdido peso de 10 kg en dos meses. A la exploración física con dificultad a la espiración forzada, no estertores ni sibilancias. Diagnóstico: discrasia sanguínea. Se observó escrito que aparentemente está firmado por el paciente en el que menciona que no quiere ser trasladado al Hospital General Ticomán a menos que sea en ambulancia ya que teme asfixiarse por los cambios de temperatura.

El 24 de abril de 2011 fue referido al Hospital General Ticomán, se observa sin datos de insuficiencia respiratoria, con disminución de plaquetas, no hay datos de hemorragia, clínicamente el paciente sin datos que sugieran urgencia, puede estudiarse por la consulta de Medicina Interna, requiere realizar frotis de sangre periférica y aspirado de médula ósea para valoración.

El 6 de mayo de 2011 se reporta con cuadro crónico, caracterizado por astenia, adinamia, ataque al estado general, cuadro repetitivo de diarrea, deshidratación leve, neurológicamente obnubilado, con pérdida de función de esfínteres. Se administran soluciones intravenosas, se egresa con la indicación de acudir a valoración urgente el próximo lunes (*sic*).

Le fue practicada tomografía de cráneo y el 3 de junio de 2011 fue valorado por el servicio de Neurología en el Hospital Juárez de México, se descarta enfermedad de Parkinson se sugiere enviar a hospital Psiquiátrico para valoración integral.

El 25 de junio y 1 de julio de 2011 fue valorado por Psiquiatría en la Unidad médica del centro de reclusión, se refiere llama la atención el hecho de que el paciente esté ingiriendo una cantidad calórica mayor a los requerimientos de su actividad física, ya que ha perdido 23 kilos, la piel está seca, el pelo quebradizo. En síntesis el paciente se encuentra en un proceso catabólico, lo cual podría obedecer a una alteración tiroidea o por infección por el virus de inmunodeficiencia humana.

No se contó con nota médica o informativa que haga constar la fecha, hora, circunstancias y cuadro clínico previo al fallecimiento del paciente, quien al parecer falleció en su dormitorio.

El protocolo de necropsia realizado el 18 de julio a las 10:30 horas, reporta, entre otros hallazgos, placas blanquecinas en paladar. Caquexia generalizada (delgadez extrema), en la luz de la tráquea se observa abundante material mucoso que obstruye su luz, además se observa material purulento verde adherido a nivel de faringe. Al corte de pulmones con salida de material purulento de su parénquima y de pequeños y medianos bronquios. La vejiga vacía. Pelvis ósea íntegra. Se solicita determinación de VIH.

Los resultados de estudios histopatológicos reportan edema cerebral; hipoxia anóxica; congestión vascular; encefalitis aguda; pulmón: neumonía aguda; membranas hialinas; vasculitis linfocitaria; corazón: infarto agudo al miocardio; pericarditis crónica; riñón: necrosis tubular aguda; pielonefritis crónica. No se contó con los reactivos necesarios para identificar el virus de inmunodeficiencia humana. Se concluye que el paciente falleció de neumonía bilateral no traumática.

En lo que se refiere a los planteamientos del problema realizados, en primer lugar se solicita determinar si la atención médica que se le proporcionó al agraviado **F** en la Unidad Médica del Reclusorio Preventivo Varonil Norte para atender su padecimiento fue oportuna y adecuada. Del expediente clínico se obtuvo que el paciente inició con pérdida de peso en noviembre de 2010 y en diciembre continuó con la pérdida de peso, además de debilidad extrema e incapacidad para caminar, disminución de plaquetas sin datos de hemorragia. En marzo se mencionan cuadros diarreicos frecuentes que se autolimitan. En abril fue valorado en el Hospital General Ticomán y se sugiere valoración por Medicina Interna, requiere realizar frotis de sangre periférica y aspirado de médula ósea. En junio fue valorado por el servicio de Neurología descartando enfermedad de parkinson. En junio y julio fue valorado por el servicio de Psiquiatría de la Unidad Médica y se menciona que llama la atención la pérdida de peso por lo que se sospecha de enfermedad tiroidea y de infección por el virus de inmunodeficiencia humana (VIH).

En el expediente no se hace constar que se le hubieran solicitado o realizado los estudios necesarios para determinar la causa de la pérdida de peso y la disminución de plaquetas como los sugeridos por el Hospital General Ticomán. Si bien, el médico psiquiatra hace referencia al aumento del catabolismo y sospechó de enfermedad tiroidea e infección por VIH tampoco se hace constar que se hubieran solicitado o realizado estudios para descartar estas enfermedades. Al respecto, la literatura médica[32] refiere que la pérdida de peso se le observa vinculada a muy diversas enfermedades, desde el cáncer hasta las insuficiencias orgánicas avanzadas y más recientemente al síndrome de inmunodeficiencia adquirida.

Respecto a la disminución de plaquetas se menciona que puede deberse a disminución de producción de plaquetas (infiltración medular, anemia aplástica, infecciones virales, fármacos, radiación); incremento en la destrucción de plaquetas (púrpura trombocitopénica idiopática, síndrome urémico hemolítico, coagulación intravascular diseminada, infecciones virales como VIH, parotiditis, varicela); secuestro esplénico; pérdida de plaquetas (hemorragia excesiva, hemodiálisis; circulación extracorpórea) y seudo trombocitopenia como fenómeno de laboratorio[33].

En el caso que nos ocupa no se realizaron los estudios de laboratorio y gabinete como bioquímica completa para determinar la función renal, hepática, serología vírica para virus de inmunodeficiencia humana (VIH) y hepatitis, anticuerpos antiplaquetas, anticuerpos anti-cardiolipina, punción de médula ósea, entre otros. Si bien, se observó nota de referencia al servicio de hematología no se menciona si fue referido y ni la nota de contrarreferencia, ni seguimiento al mismo. En consecuencia no se estableció un

[32] Mézquita Ortiz, José Francisco, *at al. Fisiopatología de la caquexia.* Revista Medicina Interna de México, Volumen 18, núm. 2, Marzo-abril 2002.
[33] Tintinalli, Judith; Kelen, Gabor. *Medicina de Urgencias*, 6ª edición, Edit. Mc Graw Hill, México 2006, pág. 1652-1653.

diagnóstico[34] ni se le proporcionó tratamiento que requería. Por lo anterior, se establece que la atención médica proporcionada por la unidad médica del Reclusorio Preventivo Varonil Norte no fue adecuada.

En lo que respecta a señalar si existió un seguimiento médico apropiado en la atención de dicho padecimiento. Asimismo, si las referencias y traslados a diversos hospitales tanto locales como Institutos Nacionales de Salud para atender dicho problema de salud fueron oportunos. Considerando que el paciente presentó pérdida de peso y disminución de plaquetas desde noviembre de 2010, si bien, en el expediente se observó nota de referencia de fecha 16 de marzo de 2011 al servicio de Hematología del Hospital Juárez de México, sin embargo, no se hace constar la hoja de contrarreferencia ni el seguimiento por la disminución de plaquetas que presentaba. También se observó que el paciente fue referido al servicio de Urgencias del Hospital General Ticomán, el 24 de abril de 2011, en la nota de contrarreferencia se menciona que el examinado requería ser valorado por el servicio de Medicina Interna así como la realización de frotis de sangre periférica y aspirado de medula ósea, sin embargo, no se hace constar que se hubiera solicitado o referido a dicha valoración ni a la realización de dichos estudios. Tampoco se hace constar que se hubiera valorado en el Instituto Nacional de Cancerología. Por lo anterior, en este caso se determina que no existió un seguimiento médico apropiado y oportuno de los padecimientos del interno paciente.

En cuanto a referir si el inadecuado seguimiento o la falta de atención médica oportuna condicionaron el agravamiento en su padecimiento y en consecuencia su fallecimiento, es importante resaltar que el protocolo de necropsia realizado por el entonces Servicio Médico Forense del Distrito Federal reporta que el agraviado presentó placas blanquecinas en paladar; caquexia generalizada (delgadez extrema); en la luz de la tráquea se observó abundante material mucoso que obstruye su luz, además se observa material purulento verde adherido a nivel de faringe. Al corte de pulmones con salida de material purulento de su parénquima y de pequeños y medianos bronquios. La vejiga vacía. Pelvis ósea íntegra. Se solicita determinación de VIH y estudios histopatológicos. Los resultados de estudios histopatológicos reportan edema cerebral; hipoxia anóxica; congestión vascular; encefalitis aguda; pulmón: neumonía aguda; membranas hialina; vasculitis linfocitaria; corazón: infarto agudo al miocardio; pericarditis crónica; riñón: Necrosis tubular aguda; pielonefritis crónica. Se menciona en dicho documento que no se contó con los reactivos necesarios para identificar el virus de inmunodeficiencia humana. Se concluye que agraviado F falleció de neumonía bilateral no traumática.

Conclusiones

La atención médica proporcionada al agraviado no fue adecuada ya que no se le realizaron los estudios de laboratorio y gabinete necesarios para establecer un diagnóstico adecuado y en consecuencia no se le ofreció el tratamiento que.

No se observó un seguimiento médico apropiado ya que desde noviembre de 2010 se identificó disminución de las plaquetas y pérdida de peso; y en abril de 2011 se mencionó que el examinado requería ser valorado por Medicina Interna y que requería estudios de laboratorio, lo anterior no se hace constar en el expediente de la unidad médica que hubieran sido realizados. Asimismo, el médico psiquiatra refiere que el paciente podría padecer de la tiroides o infección por el virus de inmunodeficiencia humana, sin embargo, tampoco se realizaron los estudios necesarios para descartar estos padecimientos. Por lo anterior, se considera que las referencias y traslados a diversos hospitales tanto locales, no fueron oportunos.

[34] La enfermedad pulmonar obstructiva crónica (EPOC) fue descartada en el Instituto Nacional de Enfermedades Respiratorias (INER).

El Protocolo de Necropsia no cumple con lo que establece la Guía Técnica para la realización de Necropsias del Tribunal Superior de Justicia del Distrito Federal por lo que no se cuenta con una causa real de muerte, apoyada en bases científicas y estudios complementarios. Por lo anterior, en este caso no es posible establecer una relación entre el inadecuado seguimiento y falta de atención médica con el fallecimiento del paciente.

Caso G. Expediente CDHUN/II/121/IZTP/11/P5041

54. Oficio número UTI/035/2011, de fecha 19 de agosto de 2011, suscrito por el doctor Miguel Ángel Toscano Martínez, adscrito al Hospital de Especialidades de la Ciudad de México Dr. Belisario Domínguez, en el cual consta lo siguiente:

Paciente **G**, de 25 años de edad, que ingresa a la unidad el día 18 de agosto de 2011, proveniente del Hospital General Enrique Cabrera y a su vez del Reclusorio Oriente.

Con diagnóstico de EVC isquémico fronto-parieto-temporal izquierdo con edema cerebral moderado, hernia subfacial del mismo lado, sin evidencia de hemorragia, además con falla renal aguda prerrenal y datos de choque grave, el cual ha requerido de manejo con aminas para revertir el choque. Desde su ingreso a esta unidad el paciente sin familiar al cual dar informes, de hecho el que firma como responsable del paciente es el técnico en seguridad.

El paciente en todo momento ha recibido la atención que requiere, como es manejo avanzado de la vía aérea con ventilación ciclada por volumen con estrategia de protección pulmonar, reanimación hemodinámica a base de soluciones tanto cristaloides como coloides, manejo juicioso y adecuado de aminas presoras, vigilancia constante del estado neurológico así como de protección en contra de daño cerebral secundario. Nutrición [ilegible] temprana para evitar traslocación bacteriana, así como favorecer respuesta inmunitaria adecuada. Monitoreo invasivo y no invasivo de presiones, gasometrías arteriales seriadas y revaloración constante de los parámetros de la ventilación mecánica. Medidas de manejo de edema cerebral. Y de cuidados de la falla renal aguda.

El paciente se encuentra con falla orgánica múltiple, con falla neurológica, respiratoria, renal y hemodinámica, con un APACHE II a su ingreso de 30 puntos con 70 por ciento de mortalidad. Como es de su conocimiento y como es la rutina de la unidad, se brinda informe del estado de salud de cada paciente de manera clara, sencilla y concreta a los familiares que se encuentren, de no haber familiar se anota en la nota de evolución.

55. Acta circunstanciada de fecha 22 de septiembre de 2011, suscrita por una visitadora adjunta de este Organismo, en la cual consta la comparecencia de la peticionaria **G**, quien refirió lo siguiente:

Desde el mes de mayo de 2011 su familiar comenzó a presentar hinchazón en todo el cuerpo por lo que acudía a la Unidad Médica para ser atendido, sin embargo solamente le prescribían aspirinas.

El día 16 de agosto de 2011, su familiar se comunicó vía telefónica pero no logró entender lo que decía porque tartamudeaba y solamente comprendió que repetía que "solicitara ayuda", finalmente escuchó un golpe y cómo cayó la bocina del teléfono.

El 17 de agosto de 2011 acudió al Reclusorio Preventivo Varonil Oriente, lugar en el que le informaron que su familiar se encontraba internado en el Hospital de Especialidades Dr. Belisario Domínguez, lugar en el que permaneció hasta el 4 de septiembre, puesto que falleció derivado de un paro cardiorrespiratorio.

56. Resumen clínico de fecha 27 de septiembre de 2011, suscrito por la doctora Abril Elba Cisneros Gil, adscrita a la unidad médica del Reclusorio Preventivo Varonil Oriente, en el cual consta lo siguiente:

Se trata de paciente masculino **G**, de 25 años de edad, interno en el Reclusorio Preventivo Varonil Oriente desde el día 20 de diciembre de 2006.

Fue atendido en la unidad médica por médico general el 11 de agosto de 2009, diagnosticado y tratado por insuficiencia venosa y probable rechazo de material de osteosíntesis.

El día 17 de agosto de 2009 fue diagnosticado y tratado por insuficiencia venosa y probable rechazo de material de osteosíntesis, solicitando interconsulta a especialidad de Angiología.

El día 3 de octubre de 2007 (sic) fue diagnosticado y tratado por el área de urgencias, con el diagnóstico de policontusión y heridas en cráneo.

El día 8 de marzo de 2010 fue diagnosticado y tratado por artralgia de rodilla izquierda.

El día 26 de julio de 2011 fue valorado y enviado a Urgencias del Hospital General Xoco, donde es diagnosticado con epistaxis a descartar coagulopatía, regresándolo a la unidad médica del reclusorio, sin resultados de laboratorio clínico.

El día 15 de agosto de 2011 fue valorado y enviado de manera urgente al Hospital de Especialidades Dr. Belisario Domínguez, con el diagnóstico de trauma craneoencefálico a descartar neuroinfección.

El día 17 de agosto de 2011 nos reenvían al paciente, dándolo de alta con la presente información en su contrarreferencia: Paciente con déficit neurológico a descartar trauma craneoencefálico contra neuroinfección, requiere de valoración por Neurocirugía y estudio de tomografía computarizada, con los cuales no contamos en esta unidad, por lo que sugerimos enviar a hospital que cuente con dichos recursos.

Se hace el envío urgente al Hospital General Dr. Enrique Cabrera, en donde no es aceptado, por lo que es reingresado a la unidad médica, por lo que nuevamente se realiza referencia a Hospital de Especialidades Dr. Belisario Domínguez, en donde es admitido por segunda ocasión.

El día 25 de agosto de 2011 se realiza hoja de referencia para el traslado y realización de TC, del Hospital Belisario Domínguez al Hospital General Ajusco Medio para la realización de dicho estudio.

57. Oficio número UTI/065/2011, de fecha 14 de diciembre de 2011, suscrito por el doctor Miguel Ángel Toscano Martínez, adscrito al Hospital de Especialidades Dr. Belisario Domínguez, en el cual informa lo siguiente:

PA: Paciente que ingresa a la Unidad el día 18 de agosto de 2011a las 14:00 horas, proveniente del Hospital General Enrique Cabrera y a su vez del Reclusorio Oriente. El mencionado paciente se encuentra en la cama 2 de esta Unidad con los diagnósticos de EVC isquémico fronto-parieto-temporal izquierdo con edema cerebral moderado, hernia subfacial del mismo lado, sin evidencia de hemorragia, además con

falla renal aguda prerrenal y datos de choque grave, el cual ha requerido de manejo con aminas para revertir el choque.

Desde su ingreso a esta Unidad el paciente sin familiar al cual dar informes, de hecho, el que firma como responsable del paciente es el técnico en seguridad Guillermo Núñez Herrera. No omito comentar que el paciente en todo momento ha recibido la atención que requiere, como es manejo avanzado de la vía aérea con ventilación ciclada por volumen con estrategias de protección pulmonar, reanimación hemodinámica a base de soluciones tanto cristaloides como coloides, manejo juicioso y adecuado de aminas presoras; vigilancia constante del estado neurológico así como de protección en contra de daño cerebral secundario. Nutrición parenteral temprana para evitar translocación bacteriana, así como favorecer respuesta inmunitaria adecuada. Monitoreo invasivo y no invasivo de presiones gasométricas arteriales seriadas y revaloración constante de los parámetros de la ventilación mecánica. Medidas de manejo de edema cerebral y de cuidados de la falla renal aguda.

El paciente se encuentra con falla orgánica múltiple, con falla neurológica, respiratoria, renal y hemodinámica, con un APACHE II a su ingreso de 30 puntos con 70% de mortalidad. Como es de su conocimiento y como es la rutina de la Unidad, se brinda informe del estado de salud de cada paciente de manera clara, sencilla y concreta a los familiares que se encuentren, de no haber familiar se solicita a Trabajo Social la búsqueda de alguno y finalmente si no lo hubiera, se deja informe en el expediente clínico.

Evolución en la UTI

Durante su estancia se realizan 2 TAC de cráneo, la primera el 17 de agosto de 2011, en la que ya se detecta la lesión aguda isquémica, lo que significa que al menos tenía 24 horas de haber presentado la lesión; la lesión es extensa con edema moderado y edema subfacial, el deterioro neurológico del paciente es evidente y catastrófico, llegando a Glasgow de 8, por lo que se hace necesario la protección de la vía aérea por medio de ventilación mecánica.

18/08/11: Ingresó a la Unidad, se detecta la presencia de falla neurológica, respiratoria, renal y hemodinámica, en ventilación mecánica para protección de la vía aérea. Se inicia nutrición enteral temprana ya que el tubo digestivo está integro, para evitar hipocapnia bacteriana y desnutrición, se calculan calorías a 25 Kcal/k y proteínas en 1.5 g/ Kg.

Del 19 al 21/08/11: se continúan medidas de soporte multisistémico, se adecuan las cargas de volumen por un lado para evitar más edema cerebral y por otro para evitar más daño renal, mantiene diuresis y no desarrolla hiperkalemia o acidosis metabólica grave que requiera de sustitución renal inmediata.

22/08/11: Se realiza ECO transesofágico ante la evidencia de soplo holosistólico a la EF, encontrando la presencia de endocarditis mitro-aortica, insuficiencia mitro-aórtica severa, miocardiopatia dilatada secundaria a alteraciones valvulares con pulmonale crónico, hipertensión arterial pulmonar severa.

23/08/11: La valoración de Cardiologia es que ante el evento de EVC extenso y presencia de miocardiopatía dilatada, el paciente no es candidato a remplazo valvular mitro-aórtico y se da manejo con antibioticoterapia.
25/08/11: Se realiza TAC de control cerebral, sin cambios de importancia con respecto a la primera se nota mejor la zona de infarto cerebral. El paciente presenta anasarca secundaria a la reanimación hídrica, el reposo absoluto en cama, el uso de aminas, la falla renal aguda y el consumo de proteínas. Es

absolutamente normal el edema en pacientes de esta índole. Se continúa protección cerebral secundaria, ventilación mecánica y cuidados multisistémicos.

02/09/11: Se valora por el servicio de Neurocirugía del Hospital General Xoco, en el que se confirma que el paciente no es candidato a manejo microquirúrgico, sólo médico.

04/09/11: No hay recuperación del daño cerebral por infarto cerebral, presenta mayor deterioro sistémico general y presenta paro cardiorrespiratorio que no responde a las maniobras de RCP, declarándose muerto el día 4 de septiembre de 2011 a las 20:40 horas dando aviso al Ministerio Público.

58. Oficio número A-0013/12, de fecha 5 de enero de 2012, suscrito por el Director del entonces Servicio Médico Forense del Distrito Federal, en el que consta lo siguiente:

- Oficio sin número, de fecha 6 de septiembre de 2012, dictamen de necropsia, suscrito por los peritos médicos Iván Enrique Escartín Garrido y Alfredo López Valle, en el cual se establece lo siguiente:

Conclusión: Causa de la muerte: Paciente **G** falleció de las alteraciones viscerales y tisulares descritas causadas en los órganos interesados por el edema agudo pulmonar en un sujeto con cardiopatía hipertrófica e insuficiencia renal.

59. Opinión médica de fecha 3 de abril de 2013, suscrita por personal adscrito a la Coordinación de Servicios Médicos y Psicológicos de la Comisión de Derechos Humanos del Distrito Federal, de la cual se desprende lo siguiente:

[...]

Discusión del caso

Paciente **G**, quien es referido por la unidad médica del Reclusorio Preventivo Varonil Oriente a diversos hospitales, sin embargo, en ninguno fue aceptado de inicio. Lo anterior debido a que no contaban con la infraestructura para la atención del paciente. Ante lo cual se realiza el siguiente análisis:

La enfermedad vascular isquémica cerebral es una patología en donde existe una disminución o ausencia de flujo sanguíneo en un territorio determinado del cerebro, lo que va a traer como resultado una serie de síntomas específicos, los cuales dependerán del área cerebral afectada. Por la historia súbita (estaba hablando por teléfono y sólo se cayó) nos habla de un inicio súbito con sintomatología neurológica.

La unidad médica del Reclusorio Preventivo Varonil Oriente decide referir al paciente. Sin embargo, se encuentra en las notas médicas del expediente que la referencia fue hecha, pero los Hospitales no aceptaron al paciente. Fueron los hospitales: Balbuena, Rubén Leñero y Belisario Domínguez. No aceptan al paciente ya sea por falta de espacio o por falta de equipo diagnóstico. Lo anterior impidió brindarle atención médica adecuada y oportuna al paciente ya que, según las notas de referencia de la unidad médica del Reclusorio Preventivo Varonil Oriente, desde las 19:05 horas del día 16 de agosto de 2011 hasta las 03:50 horas del día 17 de agosto de 2011.

Es importante mencionar que el tratamiento oportuno otorga un mejor pronóstico en los pacientes, sobre todo antes de las 3 horas de iniciado la sintomatología, máximo hasta 6 horas después de iniciada la

sintomatología. 35 36 37 Sin embargo, en este caso el tratamiento se brindó 24 horas después de haber presentado el evento isquémico. Lo anterior debido a la falta de espacio físico, así como de instrumentos diagnósticos; esto derivó en un retraso de la atención médica que sumado al resto de patologías que de forma concomitante presentó o ya presentaba el paciente (endocarditis, insuficiencia de válvulas mitral y aortica cardiacas, miocardiopatía dilatada, cor pulmonale, insuficiencia prerrenal; Ver notas médicas, en el expediente clínico, foja 000021, del Hospital Dr. Belisario Domínguez), ocasionaron las complicaciones y finalmente la muerte del paciente.

Cabe mencionar que de acuerdo a la evolución clínica del agraviado durante su ingreso al Hospital de Especialidades Dr. Belisario Domínguez, éste ya debió de presentar alteraciones a nivel cardiaco o hemodinámico sugestivas de alteración cardiaca. Por lo que es probable que dichas alteraciones hayan estado compensadas y descompensarse al momento que el paciente presentó el evento isquémico cerebral.

En la necropsia se encontraron abundantes placas amarillentas (ver Protocolo de Necropsia del Servicio Médico Forense en el expediente de queja) que emergen de los grandes vasos de predominio aórtico. Sin embargo en la necropsia no se realiza la interrelación de la evolución clínica con los hallazgos anatomopatológicos lo que se podría considerar como una necropsia a ciegas.[38] Por lo tanto, es una necropsia que no se centra en el desarrollo de la evolución hospitalaria que recibió el paciente.

A pesar de que la necropsia no menciona cual fue la repercusión que la isquemia y hemorragia cerebral, tuvieron en el mecanismo de la muerte, si se puede mencionar que al no haber sido atendidas en forma oportuna empeoró el pronóstico del paciente.

Conclusiones

De acuerdo al planteamiento del problema, el análisis de lo referido en la bibliografía y en el expediente clínico se llega a la siguiente conclusión:

La unidad médica del Reclusorio Preventivo Varonil Oriente, refirió al paciente en tres ocasiones distintas, sin embargo, fueron los hospitales de referencia quienes no admitieron al paciente para su diagnóstico y tratamiento oportunos. Por lo que se puede decir que, en términos generales, la oportunidad en la atención de la unidad médica del Reclusorio Preventivo Varonil Oriente fue adecuada.

La atención médica otorgada por el Hospital de Especialidades Dr. Belisario Domínguez, cuando aceptó al paciente fue, básicamente de soporte y, en términos generales fue adecuada; sin embargo, cuando le fue referido el paciente con la patología de forma aguda, no lo aceptó aduciendo falta de estudios y de personal.

Lo anterior, genera responsabilidad institucional por parte no sólo del Hospital de Especialidades Dr. Belisario Domínguez, también se incluiría: el Hospital General Balbuena y el Hospital General Rubén

[35] Guía de Práctica Clínica, Prevención Secundaria, Diagnóstico, Tratamiento y Vigilancia de la Enfermedad Vascular Cerebral Isquémica, Catálogo Maestro de Guías de Práctica Clínica, Secretaría de Salud.

[36] Accidente Cerebral Isquémica, Guías Clínicas del Diagnóstico y Tratamiento del servicio de Medicina Interna, Hospital General de México, htyp://www.hgm.salud,gob.mx/descargas/pdf/aérea_medica/medinterna/guias_diagnosticas/6_enfervascular.pdf.

[37] Arduz Antonio, Ruiz Franco Angélica; Enfermedad Vascular Cerebral, Artículo de Recición, Revista de la Facultad de Medicina de la UNAM, Vol. 55, No. 3. Mayo-Junio 2012.

[38] Palomo Rando JL, y cols, en su Papel del Médico Forense en la inspección ocular y Levantamiento del Cadáver. Propuesta de documento. (Recomendaciones, guías, normas o protocolos de actuación profesional), Cuadernos de Medicina Forense. N. 36 Sevilla abr. 2004.

Leñero, ya que al paciente no era posible darle atención en la unidad médica del Reclusorio; ya que por su patología, requería valoración hospitalaria oportuna, integral y de calidad al paciente. Por lo anterior, se retrasó el diagnóstico y tratamiento que provocó un pronóstico negativo.

No se puede decir con certeza cuál habría sido el comportamiento clínico del paciente, si éste hubiese recibido el tratamiento de forma oportuna. Lo que sí se puede decir es que el hecho de retrasar el diagnóstico y tratamiento influyó en disminuir las posibilidades de sobrevivencia del agraviado.

Caso H. Expediente CDHDF/II/121/IZTP/11/P5115.

60. Acta circunstanciada de fecha 9 de septiembre de 2011, suscrita por una visitadora adjunta de este Organismo, en la cual consta la entrevista al peticionario **H**, quien refirió lo siguiente:

El día 31 de octubre de 2010 su hermano ingresó al Reclusorio Preventivo Varonil Oriente, desde entonces le diagnosticaron diabetes; posteriormente, en el mes de diciembre de ese mismo año su familiar acudió al servicio médico, lugar donde le recetaron medicamento, además le indicaron que vivía con discapacidad psicosocial por lo cual lo refirieron al Centro Varonil de Rehabilitación Psicosocial (Cevarepsi).

Aproximadamente en el mes de junio de 2011, el estado de salud del agraviado comenzó a empeorar, al grado de no poder caminar y no poder valerse por sí mismo.

Lo llevaba a la unidad médica por la mañana y lo recogía por la tarde, pero solo le ponían suero e inyecciones; a veces lo llevaba cada tercer día o incluso diario, ya que su situación no mejoraba.

Su familiar falleció el 30 de agosto pero no sabía a qué hospital había sido trasladado.

61. Oficio número JUDSMR/1699/11, de fecha 22 de septiembre de 2011, suscrito por el jefe de la Unidad Departamental de Servicios Médicos en Reclusorios de la Secretaría de Salud del Distrito Federal, en el cual consta el resumen clínico del agraviado **H**:

Paciente masculino de 43 años de edad, [...]. Diagnosticado en el 2010 por hospital de la red con insuficiencia hepática Child C, indicando tratamiento llevado por el paciente de manera irregular. Desde su diagnóstico fue tratado en el servicio médico de esta unidad con regularidad por medios generales, llevando su control e indicándole su tratamiento, así como solicitando valoraciones por Medicina Interna de hospitales de la red para su control.

En diciembre del 2010 presentó encefalopatía hepática grado I, insuficiencia hepática Child C, desequilibrio electrolítico y diabetes mellitus 2 descontrolada. Dichas patologías fueron tratadas y controladas por urgencias del Hospital General Xoco.

Permaneció hospitalizado en distintas ocasiones en zona de hospitalización de esta unidad médica en los meses de noviembre y diciembre de 2010, enero, febrero y agosto de 2011.

El día 20 de julio del 2011 fue valorado en el Hospital General Xoco, en el servicio de Urgencias y dado de alta con los diagnósticos de diabetes mellitus 2 en control, síndrome diarreico remitido y desequilibrio electrolítico descartado. Se otorga tratamiento en unidad médica del Reclusorio Preventivo Varonil Oriente.

El día 21 de agosto de 2011 es valorado por Urgencias de Hospital General Iztapalapa, quien reporta: Paciente que se encuentra en malas condiciones generales, se requiere internamiento en servicio de Medicina Interna para protocolo de estudio por daño estructural de la unidad, específicamente del área de hospitalización, se sugiere envío a otra unidad hospitalaria.

El día 22 de agosto de 2011 es valorado y dado de alta en el Hospital General Ajusco Medio con los diagnósticos de hepatopatía [...] alcohólica, desnutrición moderada, encefalopatía hepática, es regresado a esta unidad médica, finalmente enviado a Hospital Belisario Domínguez.

62. Oficio número JUDSMR/1765/11, de fecha 3 de octubre de 2011, suscrito por el Jefe de la Unidad Departamental de Servicios Médicos en Reclusorios de la Secretaría de Salud del Distrito Federal, en el cual consta lo siguiente:

Expediente clínico del agraviado **H**, derivado de la atención médica que se le proporcionó en la unidad médica del Reclusorio Preventivo Varonil Oriente, del cual se desprende lo siguiente:

- Nota médica de contrareferencia Centro Varonil de Rehabilitación Psicosocial del 2 de noviembre de 2010:

Es contrarreferido con el diagnóstico de "trastorno mental y del comportamiento asociado al alcoholismo".

- Nota médica de contrarreferencia del Hospital General Xoco del 2 de noviembre de 2010:

Se recibe una solicitud de Referencia elaborada por la Dra. Cisneros en la cual se solicita con urgencia que el paciente sea trasladado al Hospital General Xoco para recibir tratamiento por especialidad, por el Dx Síndrome de Hiperosmolar. T.S

Se realizan los trámites correspondientes para informar en jurídico y dirección del penal, sobre la salida del paciente a Hospital General Xoco, con carácter de urgente, con el fin de que se llevó a cabo el traslado del paciente.(*sic*)

- Nota médica de contrarreferencia del Hospital General Dr. Enrique Cabrera del 2 de febrero de 2011:

[...]

Masculino de 42 años de edad, el cual en estos momentos consciente, con buena hidratación ubicado en sus tres esferas. Refiere Dmtz de un año de evolución.

Tratado con glibenclamida e insulina NPH, niega alérgicos, Exp. Física: masculino de edad aparente mayor a la cronológica, con pupilas [...], cráneo cara normal, cuello normal, cuerpos pulmonares normales, ruidos cardiacos normales, refiere que la última vez que vomito fue a las 15:00 horas del 8 de febrero de 2011, en estos momentos.

Asintomático tiene en estos momentos 22:42 horas, glucosa 171 mg/dl TA de 110/70se sugiere llevar un buen control de glucemias y toma y aplicación de medicamentos así como referirlo a consulta externa de Medicina Interna para continuar manejo Tx de DMTZ, y probable encefalopatía hepática con cita a consulta externa.

- Nota médica de contrareferencia del Hospital General Balbuena del 21 de agosto de 2011:

En este momento con internista pero ante el de Sx de desgaste y la pb de un Ca de estómago la sugerencia de psrs que se integre a su diagnóstico es a la especialidad de Oncología que no la tenemos aquí [...].

- Nota médica de contrareferencia del Hospital General Iztapalapa del 21 de agosto de 2011:

21-08-11. Nota de valoración de Urgencias.

20:10 horas Paciente masculino de 40 años de quien se encuentra en la unidad traído por personal de reclusorio para valoración y manejo.

Paciente de quien se desconocen antecedentes de importancia, así como patologías subyacentes debido a estado de desorientación, solo se refieren antecedentes de Cap gástrico (se desconoce Tx).

Paciente quien se encuentra con [...] hiporreactivo con la presencia de desorientación de tiempo, espacio y situación con facies inespecífica en malas condiciones generales con la presencia de ictericia de [...]' y conjuntivas, con regular estado de hidratación con la presencia de I yugular grado II, [...] mecánica ventilatoria adecuada área; pulmonares con adecuada entrada y salida de aire ruido cardíaco de buena intensidad y frecuencia abdomen con peristalsis presente, e extremidades hipotróficas con llenado capilar de 2.

Paciente que se encuentra en malas condiciones generales se requiere internamiento en servicio de medicina interna para protocolo de estudio, Por daño estructural de la Unidad específicamente del área de hospitalización, se sugiere el envió a otra unidad hospitalaria para su internamiento.

- Nota médica de contrarreferencia del Hospital General de México del 22 de agosto de 2011:

Paciente masculino de 40 años de edad referido de Reclusorio Oriente, del cual se corrobora diagnóstico de envió en encefalopatía hepática padecimiento crónico el cual está establecido por indicación de jurídico que no puede ser atendido por nuestra unidad, por lo que requiere acudir a hospital dependiente del Distrito Federal, ya que esta Institución no recibe internos, a menos que acuda con criterios de urgencia.

- Expediente clínico remitido mediante oficio 09714-2, recibido en este Organismo el 24 de febrero de 2012, por la Dirección del Hospital General "Xoco", del cual se desprendió lo siguiente:

[...]

Nota de egreso del servicio de Medicina Interna:

[...]

Fecha de ingreso: 5 de noviembre de 2010
Fecha de egreso: 10 de noviembre de 2010
Diagnóstico de ingreso: Encefalopatía hepática grado II-III, insuficiencia hepática Child C, TCE moderado, DHE por hipokalemia severa, anemia normocítica normocrómica, etilismo crónico.

Diagnóstico de egreso: Encefalopatía hepática grado II remitida, insuficiencia hepática Child C, TCE moderado en remisión, DHE por hipokalemia severa, anemia normocítica normocrómica en tratamiento, etilismo crónico

Masculino de 55 años de edad con los siguientes APP: Diabetes Mellitus de 1 año en tratamiento con insulina desconoce dosis, refiere alcoholismo (+) desde hace 20 años con un patrón de consumo semana hasta llegar a la embriague por periodo de duración de 15 días a base de fermentados y destilados. Tabaquismo (+) ocasional en la juventud. Ingresa en esta Unidad proveniente de reclusorio por presentar desorientación, tras haber sufrido agresión por 3eras personas policontundido con áreas de equimosis en tórax anterior y posterior así como en área de brazo derecho extensa, dolorosa a la palpación de sin datos de fractura, se realiza TAC de cráneo en la que se refiere no se observan cambios de densidad de tejido cerebral; sin embargo por hipoactividad y bradilalia se considera posibilidad diagnostica de encefalopatía hepática por lo que se ingresa a MI (sin hoja de lesiones, por lo que se informa al servicio de urgencias jefe de servicios enterado). Durante su estancia intrahospitalaria el paciente tiende a mejor clínicamente manteniéndose orientado, sin datos de encefalopatía, tolerando dieta, sin embargo requiriendo reposiciones frecuentes de KCL, hasta normalizar, debido a que presenta hiperbilirrubina de predominio colestásico se decide solicitar US hepático en la que reportan:

Ictericia no obstructiva, hepatomegalia, engrosamiento de pared vesicular sin dolor, sin dilatación de vías biliares debido a la mejoría clínica se decide egreso.

PLAN:
Omeprazol 40 mg vo cada 24 horas
Lactulosa 10 cada 8 horas
Insulina NPH 12U subcutánea predesayuno
Sales de potasio 1 tab vo cada 8 horas por 1 semana.

63. Resumen clínico de fecha 23 de febrero de 2012, suscrito por la doctora Andrea Patricia Villegas Aguilar, médica adscrita al servicio de Medicina Interna del Hospital de Especialidades de la Ciudad de México Dr. Belisario Domínguez, en el cual se establece lo siguiente:

Paciente **H**, masculino de 41 años, referido al Reclusorio Preventivo Varonil Oriente, con diagnósticos de encefalopatía hepática, desnutrición moderada, deshidratación moderada, hepatopatía pb alcohólica. Es recibido el día 23 de agosto de 2011 a la 01:00 am en el servicio de Urgencias de este hospital en compañía de custodios, sin familiares, por lo que se desconocen antecedentes patológicos del paciente solo de la nota de referencia que menciona el antecedente de diabetes mellitus de larga evolución, sin apego a tratamiento. Se ingresa directamente al área de Trauma–Choque al encontrarlo desorientado, quejumbroso, inquieto, ya con presencia con sonda nelaton en fosa nasal, sin compromiso cardiaco, con estertores pulmonares diseminados, datos de desnutrición importante, caquéctico, abdomen blando, depresible, sin datos de irritación peritoneal, pulsos presentes y disminuidos de intensidad con llenado capilar de 3 segundos, se le intenta colocar catéter largo, no siendo posible por lo que se deja vía periférica y solicitan estudios de laboratorio Se inicia hidratación e instalan medidas antiamonio y manejo con antimicrobiano; ya con resultados se solicita valoración a Medicina Interna donde se valora y se decide ingreso a piso; ingresando al servicio a las 11:00 horas del 23 de agosto de 2011. Una vez en el servicio se encuentra al paciente inconsciente, desorientado, hiporreactivo y quejumbroso, caquéctico, en malas condiciones generales, con hemotórax izquierdo, matidez a la percusión, e hipoventilado. Sin la presencia de soplos cardíacos, abdomen blando, depresible sin datos de irritación peritoneal y timpánico, En región sacra y puntos de presión se encuentra escaras sin datos de infección, las extremidades

simétricas hipotrofias sin edema con fuerza y tono muscular disminuidos, reflejos osteotendinosos disminuidos y signo de la rueda dentada positivo.

Por laboratorio con glucosa de 94, BUN de 76.38, Creatinina 1.81, urea 163, potasio 2.37, bilirrubinas totales 2.56, a expensas de la indirecta con 1.46, transaminasas AST: 79, ALT23, albúmina 53, GGT 52, fosfatasa alcalina 120, DHL 247, tiempos de coagulación TP:46.8 segundos TTP: no coagula, fibrinógeno 204, INR: 388. Biometría hemática con leucocitos: 4100, hemoglobina 12, hematocrito 35, VCM 34, plaquetas 44,000, consignando los siguientes diagnósticos: insuficiencia hepática Child Pugh C, encefalopatía hepática Grado III, derrame pleural izquierdo del 100%, escaras sacras y de presión no infectadas, diabetes mellitus tipo 2 controlada, desnutrición grave crónica. Durante su estancia en el servicio se ajusta manejo dejando triple esquema de antimicrobiano, continuando hidratación y medidas antiamonio, se realizan estudios de extensión como toraconcetesis diagnóstica, la cual reporta glucosa 47, DHL 535, ALP:72 aspecto turbio, leucocitos 214 por campo pH5 y eritrocitos incontables, se envió muestra a Patología, se tomo radiografía de control sin evidencia de complicación de procedimientos, ante los hallazgos se agrega a los diagnósticos síndrome de inmovilidad a descartar tuberculosis pulmonar VS neoplasia, escaras por presión en vértebras torácicas, apófisis espinosas, sacras y cresta iliaca no infectadas. Con evolución tórpida, presentando paro cardiorrespiratorio a las 18:20 horas, dándose medidas de reanimación cardiopulmonar básicas y avanzadas sin respuesta, por lo que se da por fallecido a las 18:35 horas de 24 de agosto de 2012. Con los diagnósticos finales: Encefalopatía hepática (24horas); insuficiencia hepática (se desconoce); diabetes mellitus tipo 2 (se desconoce; desnutrición crónica grave (se desconoce).

64. Oficio número DHGAM/0496/2012, de fecha 2 de marzo de 2012, resumen clínico suscrito por el Director del Hospital General Ajusco Medio, en el cual se establece lo siguiente:

[...]

El paciente **H** fue atendido a las 17:52 horas del día 22 de agosto de 2011, [...].

El paciente fue referido de la unidad médica del Reclusorio Preventivo Varonil Oriente, para valoración por el servicio de Medicina Interna, concluyéndose con los diagnósticos de: Hepatopatía probablemente alcohólica, encefalopatía hepática Grado II, desnutrición moderada, deshidratación moderada.

En tal situación clínica se colocó sonda nasogástrica para administración de medicamentos y alimentos, se elaboraron recomendaciones de medicamentos, dieta y cuidados de sonda nasogástrica; contrarrefiriendo a su unidad de referencia con indicaciones de manejo, no se consideró que ameritaría en esa fecha y hora hospitalización.

65. Oficio número A-0014/12, de fecha 5 de enero de 2012, suscrito por el Director del Servicio Médico Forense del Distrito Federal, en el cual consta lo siguiente.

- Necropsia practicada a agraviado **H**, de fecha 26 de agosto de 2011, suscrita por los peritos médicos Mario J. Noguez Blancas e Iván E. Escartín Garrido, en la cual consta lo siguiente:

Conclusión: Agraviado **H** falleció de bronconeumonía, complicación determinada por cáncer pulmonar.

66. Opinión médica de fecha 31 de octubre de 2013, suscrita por personal adscrito a la Coordinación de Servicios Médicos y Psicológicos de este Organismo, de la cual se desprende lo siguiente:

[...]

Discusión

Agraviado H, de 43 años de edad, se encontraba interno en el Reclusorio Preventivo Varonil Oriente, el cual de acuerdo a la información proporcionada ingresa a ese centro el día 31 de octubre de 2010, es enviado por única ocasión el día 2 de noviembre de 2010 al Centro Varonil de Rehabilitación Psicosocial por presentar síndrome psicótico asociado al consumo crónico de etanol; en esta valoración consideran que debido a su consumo crónico desde los 12 años y a que ya no lo ha ingerido, cursa con un cuadro psicótico asociado al consumo de alcohol, mandándole tratamiento para el mismo.

En el resto del expediente no hay documentación adicional de que haya acudido en otra ocasión a valoración por este cuadro; por lo cual no se considera que haya alguna relación con las causas del fallecimiento. Propiamente el cuadro psicótico se generó por la no ingesta de alcohol y encontrarse aparentemente en una supresión de la sustancia, la cual con los medicamentos que se le prescribieron mejoró.

Posteriormente (2 días después) fue llevado por compañeros a la unidad médica de su centro, pero en esa ocasión por no tener apertura ocular, con una conversación confusa, presencia de tinte ictérido y diversas lesiones, con un dextrostix de 365 mg/dL; considerando en la unidad médica que era necesario que fuera enviado a Hospital para su tratamiento por considerar los diagnósticos de síndrome hiperosmolar, traumatismo craneoencefálico y multicontundido.

Fue llevado en esa fecha (4 de noviembre de 2010) al Hospital General Xoco, desde esta fecha observaron que presentaba complexión caquéctica, con ictericia en escleras, desorientado; considerando como impresiones diagnósticas de ingreso contusión en cráneo, deterioro del estado de alerta, síndrome de consunción y síndrome ictérido de etiología a determinar. Por la contusión de cráneo que presentaba le realizan TAC la cual no mostró datos sugerentes a traumatismo craneoencefálico. Posteriormente ingresó al servicio de Medicina Interna, considerando el diagnóstico de insuficiencia hepática, síndrome ictérico y traumatismo craneoencefálico; posterior a verificar sus estudios de laboratorio y estado clínico, ya clasifican la insuficiencia hepática Child C (considerando que tiene 12 puntos), encefalopatía hepática grado II-II, hipokalemia.

Durante su estancia dan manejo para su cuadro de encefalopatía, aparentemente presentando mejoría; realizan ultrasonido de hígado y vías biliares, dando como diagnóstico ictericia no obstructiva, hepatomegalia, engrosamiento de pared vascular sin dolor e investigar hepatitis. Es por ello que es dado de alta el día 10 de noviembre de 2010, con los diagnósticos de encefalopatía hepática grado II remitida, insuficiencia hepática Child C, dando la indicación de que se le administre insulina NPH, omeprazol y su lactulosa. Ya desde esta fecha se le clasifico la insuficiencia hepática en el grado más alto que tiene la clasificación Child-Pugh.

Los días 15 y 19 de noviembre de 2010 acudió a la unidad médica, presentando mal estado general y afectación a nivel faríngeo; pero además, en ambas ocasiones presentaba un aumento considerable en la glicemia, siendo de 412 y 337 respectivamente. Dando manejo en ambas ocasiones en la unidad Médica, administrando insulina de acción rápida y disminuyendo con ello sus niveles. Aquí es importante hacer la observación que a su ingreso al Hospital General Xoco indicaron la administración de insulina NPH, misma que no se encuentra en las siguientes documentaciones se le haya administrado, siendo ello el motivo de que en días posteriores volviera a presentar un incremento en la misma.

Para el día 26 de noviembre de 2010 vuelve a ser llevado al servicio de Urgencias del Hospital General Xoco por encontrarse somnoliento, deshidratado, aquí ponen que es diabético de larga evolución, tratado con hipoglucemiantes; en cuanto a esta anotación, no hay documentación en el expediente que indique exactamente desde cuando el señor era diabético y que hasta esa fecha se le haya dado tratamiento, ya sea oral o con insulina. Ponen también en la referencia que presentaba tos y expectoración amarillenta, así como incontinencia fecal y urinaria; en esa fecha la glicemia capilar era normal (74 mg/dL), pero presentaba tendencia a la somnolencia y es enviado con los diagnósticos de insuficiencia hepática a estatificar, desequilibrio hidroelectrolítico, deshidratación moderada, infección de vías aéreas y urinarias.

Durante su estancia toman estudios de laboratorio y placa de RX de tórax, en la cual hay evidencia de alguna alteración en el parénquima pulmonar; considerando los diagnósticos de insuficiencia hepática Child C, hipokalemia moderada y piden valoración al servicio de Medicina Interna. Es valorado por esta especialidad y ellos observan que presenta datos de hipertensión portal grado II, Insuficiencia Hepática Child C no descompensada, la infección de vías urinarias, pero no presenta datos de sepsis como se pensaba en la unidad médica. Debido a que ellos consideraron que no había descompensación en la falla hepática, deciden que podía egresar, para ser atendido en la unidad médica de su Centro.

Por la indicación anterior del Hospital, el paciente es ingresado en la unidad médica a partir del día 27 de noviembre de 2010 y es hasta el día 11 de enero de 2011 que es dado de alta como tal de esa Unidad. En ese lapso de tiempo, el señor requirió ser llevado en una ocasión a valoración y tratamiento al HGX el día 6 de diciembre de 2010 debido a que se encontraba mal orientado en tiempo, lugar y espacio, verborreico, incongruente y en la unidad no contaban con el tratamiento para la encefalopatía. Llega ese mismo día al servicio de Urgencias y ahí menciona que llevaba 2 semanas presentando astenia, adinamia, malestar general, náusea y vómito, con desorientación en las 3 esferas, bradilalia y bradipsiquia; considerando como diagnósticos de ingreso nuevamente son de insuficiencia hepática Child C y encefalopatía hepática.

Le toman estudios de laboratorio y con los resultados es valorado, presentaba una glicemia central de 335 mg/dL; considerando que podía ser egresado ese mismo día considerando los diagnósticos de egreso de encefalopatía hepática grado I remitida, insuficiencia hepática en tratamiento, desequilibrio electrolítico corregido y diabetes mellitus controlada. Se le brindó tratamiento antiamonio, ya encontrándolo orientado, por sus laboratorios encontraron datos clínicos sugestivos a su patología de base, sin deterioro neurológico, mencionando que podía continuar su tratamiento en la unidad médica de su Centro.

Durante esos días de estancia intrahospitalaria en algunos días presentaba astenia, adinamia, en ocasiones desorientación en algunas de las esferas cognoscitivas; debido a sus condiciones clínicas, que presentaba estado caquéctico, pérdida de peso importante, deciden hacer referencia para la Clínica Condesa, siendo llevado el día 22 de diciembre, solo comentando que acudía para entrega de sus resultados y que continuaba su seguimiento en la Unidad Médica. El día 23 de diciembre empieza a referir la presencia de evacuaciones diarreicas líquidas y con moco, aparentemente de 7 a 8 al día; inician tratamiento antimicrobiano, pero seguía persistiendo las evacuaciones disminuidas de consistencia, el mal estado general, dolor a nivel abdominal y la incontinencia fecal.

Debido a su estado caquéctico, a la pérdida de peso, al mal estado general y a la referencia de las evacuaciones disminuidas de consistencia, es que el día 3 de enero de 2011 ponen el diagnóstico de descartar VIH. Para el día 10 de enero, vía telefónica reciben el reporte del panel viral resultando negativo para VIH, por lo que dejan nuevamente solo el diagnóstico de insuficiencia hepática Child C; y debido a que aparentemente presenta mejoría fue dado de alta, sin que se tenga en el expediente como tal la hoja

de alta. La nota del día 11 de enero dice que estuvo hospitalizado desde el 11 de noviembre hasta ese día, pero ese día presentaba una TA de 80/60, cavidad oral seca, abdomen no doloroso, pero consideran el diagnóstico de gastroenteritis probablemente infeccioso e indican tratamiento, pero no señalan que posterior a él se haya quedado nuevamente hospitalizado.

Durante todos los días que estuvo internado en la Unidad Médica, no se encuentra documentado en las notas el diagnóstico de su diabetes mellitus; está especificado en las hojas de atención del HGX y en algunas de referencia, pero como tal en sus días de internamiento no, solo de hace mención del problema de la insuficiencia hepática. También durante esos días no se encuentra documentado que se le haya brindado tratamiento ya sea con hipoglucemiantes o con insulina para el tratamiento de está; pero si esta documentado que presentó aumento en sus niveles de glicemia capilar, por lo que se documenta un mal manejo de uno de los padecimientos evidentes que presentaba.

Para el día 17 de enero vuelve a acudir a la unidad alegando que le robaron medicamentos, teniendo una glicemia capilar de 229 mg/dL, con cierta resistencia en epigastrio y edema en extremidades, en ese momento consideran el diagnóstico de diabetes mellitus descontrolada y Encefalopatía Hepática; es hasta esta fecha que en las notas se encuentra la indicación de ser manejado con glibenclamida. Nuevamente acude el día 24 de enero (6 días después) y en ese momento estaba somnoliento y deshidratado, acompañado de compañeros, con una TA de 70/30, con dextrostix de 219 mg/dL, deciden ingresarlo a hospitalización en esa Unidad Médica con los diagnósticos de diabetes mellitus descontrolada, insuficiencia hepática Child C, Encefalopatía Hepática grado I y deshidratación moderada.

Empiezan a dar manejo para su sintomatología, pero a su ingreso no dan seguimiento a lo referente a la diabetes mellitus, es hasta el 26 de enero que se toma la primer glicemia capilar que era de 169 mg/dL y al siguiente día la toman nuevamente siendo un poco mas su nivel (181 mg/dL), es que para el día 28 de ese mes indican la administración de glibenclamida. Debido a que a pesar de estar administrando este hipoglucemiante y sus glicemias capilares seguían estando aumentadas, es que aumentan al tratamiento la metformina y la insulina NPH por la mañana; pero a pesar de estas indicaciones, presentaba aumentos de la misma, siendo solo el día 2 y 7 de febrero que presentó sus glicemias dentro de los valores normales.

Durante estos días de estancia, siguió presentando en ocasiones evacuaciones líquidas y semiliquidas, alteraciones en el estado general (astenia y adinamia); los primeros días dolor a nivel torácico y posteriormente dolor a nivel abdominal, principalmente a nivel de epigastrio y de marco cólico. El día 8 de febrero deciden darlo de alta aparentemente por presentar mejoría clínica, indicando continuar su control por consulta externa y prescriben antibiótico y su tratamiento para la diabetes (glibenclamida e insulina NPH).

Llama la atención que lo egresan aparentemente por la mañana y ese mismo día hay una hoja de referencia para que sea llevado a valoración al Hospital General Dr. Enrique Cabrera por presentar una TA de 60/40 y estar hipotérmico (35.8º C), así como dextrostix de 48 mg/dL, presencia de vómito incoercible, somnoliento y desorientado; aparentemente en la unidad le pasan carga de solución glucosada al 50%, y los diagnósticos que ellos consideran son hipotensión, hipoglucemia y probable encefalopatía hepática.

Del Hospital Cabrera no hay nota de Urgencias, solo la contrarreferencia que señala que ya se encontraba conciente, con adecuado reflejo pupilar, asintomático en esos momento y su glicemia era de 171 mg/dL y la TA de 110/70; ellos sugieren que se lleve un control adecuado de sus glicemias y en la toma de sus medicamentos, siguiendo su control en consulta externa.

Esta fue la única atención que esta documentada recibió el paciente en este Hospital, no hay hoja de Urgencia aparentemente porque solo lo valoraron y verificaron su estabilidad en la glicemia y en su presión arterial, indicando que se lleve un buen control. No se puede decir o comentar algo en cuanto a esta atención, verificaron que su TA y su glicemia estuvieran en niveles normales y dan la indicación de dar seguimiento en su Unidad, lo cual es adecuado para su cuadro.

Posterior a esta fecha, ya no hay documentación, ni notas de consulta externa del paciente, si no hasta el día 5 de junio de 2011 (casi 4 meses después) por presentar evacuaciones diarreicas y que aparentemente no ha tomado hipoglucemiantes desde noviembre pasado y ponen que aparentemente el paciente no quiere acudir a consulta; ese día presentaba una glicemia capilar de 182 mg/dL, a nivel abdominal con peristalsis aumentadas; es por ello que ponen como diagnóstico lo de Gastroenteritis y Diabetes Mellitus 2, pero solo le indican dieta, consumo de abundantes líquidos, TMP/SMX y lo citan a la consulta externa con cita abierta a Urgencias.

6 días después (11 de junio) acude nuevamente a la unidad médica por presentar evacuaciones diarreicas, náusea y vómito; en ese día presentaba una TA de 90/50 e hipertermia (39° C), con signos de deshidratación y dolor a nivel abdominal, con una glicemia capilar de 372 mg/dL, decidiendo pasarle soluciones intravenosas, antibiótico (amikacina) e insulina de acción rápida y que acudiera en 3 días a valoración.

Pero vuelve a acudir el día 13 de junio (2 días después), por continuar con las evacuaciones diarreicas, con dolor en epigastrio y que se irradia a marco cólico, con náusea y vomito ocasional, astenia y adinamia, por considerar que la diabetes estaba descontrolada y la gastroenterocolitis, deciden que se hospitalice e indican triple esquema de antibióticos (cefotaxima, TMP/SMX y metronidazol). Lo tuvieron hospitalizado del 13 al 24 de junio y durante esos días de estancia intrahospitalaria seguía con evacuaciones, pero ya no mencionaban que fueran líquidas, solo pastosas; los niveles de glicemia capilar seguían elevados, pero el día 15 de junio por tener la glicemia baja, deciden suspender la insulina y dejar únicamente la glibenclamida. Las glicemias seguían elevadas, pero no rebasaban los 250 mg/dL, siguiendo aparentemente con una mala evolución en sus condiciones generales, hasta el día 24 de junio, que deciden su egreso de la unidad médica, debido a que hemodinámicamente se encontraba estable.

Para el día 19 de julio es llevado por compañeros a la unidad médica, por estar estuporoso, adinámico e hipoactivo, teniendo una TA de 60/40 por lo que es enviado a Urgencias del HGX; a su ingreso a ese Hospital presentaba dolor a nivel abdominal, con glicemia central de 115, por lo que ingresa con los diagnósticos de diabetes controlada, deshidratación, GEPI. Posteriormente verifican que no hay desequilibrio hidroelectrolítico y solo dejan como diagnóstico el síndrome diarreico en remisión. Es egresado al siguiente día, aparentemente asintomático, ya con TA de 120/70, decidiendo su egreso por mejoría clínica y que podía ser tratado ambulatoriamente, prescribiendo antibiótico (ampicilina y metronidazol) y omeprazol.

Al mes de esta atención acude nuevamente a la unidad médica (19 de agosto) por haberse caído y tener desvanecimientos frecuentes, en ese momento presentaba una TA de 60/50 (baja) y una glicemia capilar de 175 mg/dL, observándolo en muy mal estado general, indicando administración de soluciones intravenosas, insulina de acción rápida y observación, con una ligera disminución de la glicemia y una mejoría en su TA, decidiendo darlo de alta de observación. Pero 2 días después (21 de agosto) lo lleva familiar en una carretilla ya que no podía caminar y que llevaba 3 días sin ingerir alimentos ni líquidos, hipotérmico (35° C), encontrándolo con gran deterioro físico y mental, por lo que consideran enviarlo a una unidad Hospitalaria. Llama la atención en está hoja de referencia, que hayan puesto como diagnóstico

probable Ca de estómago y/o vías biliares, cuando no se había manejado anteriormente estos probables diagnósticos y en lo documentado clínicamente no hay datos sugerentes de estos padecimientos.

Es enviado para atención al Hospital General Iztapalapa, a su llegada lo encuentran en malas condiciones generales, señalando que requería del servicio de Medicina Interna, pero por encontrarse en remodelación, sugieren el envío a otra Unidad. Regresa a la Unidad Médica de su Centro y de ahí es enviado al Hospital General Balbuena con los mismos diagnósticos; en ese Hospital por el diagnóstico que ponen de probable CA sugieren que se integre el diagnóstico por especialista en Oncología, no recibiéndolo tampoco y sugiriendo su envío al Hospital General de México.

Otra vez es regresado a su Centro, vuelven a realizar una hoja de Referencia para el Hospital General de México, en los mismo términos médicos y en Hospital General de México no lo reciben, argumentando que debido a que por indicación jurídica en ese Hospital no reciben pacientes en estado de reclusión, a menos que acuda con criterios de urgencia; por lo que es regresado nuevamente a su Unidad (estos traslados fueron entre el día 21 y 22 de agosto).

Entonces, en cuanto a estos tres últimos Hospitales (Hospital General Iztapalapa, Balbuena y Hospital General de México), no se puede decir nada en referencia a la atención brindada, pues en ninguno de los 3 esta documentado que le hayan ofrecido algún servicio o atención para su estado; en los 3 argumentaron que no se podía recibir. Lo cual, para el estado en que se encontraba el paciente es relevante, en las notas de referencia señalaban que su estado era malo y las condiciones clínicas también; por lo que era importante si no bien atender el problema de base, por lo menos brindarle la atención que requería, para estabilizarlo.

Como comenté, si bien no se puede hablar de atención médica como tal, pues no le brindaron ninguna; en Iztapalapa no contaban con Internista, además de encontrarse el hospital en remodelación; en Balbuena alegan que requería especialidad de Oncología, a pesar de que ellos si contaban con Medico Internista, pero no hubo ni siquiera valoración por su parte. Aquí se observa una falta de Coordinación entre los servicios de Salud; no es posible que del Hospital de Iztapalapa haya regresado a su Centro de origen, luego a Balbuena y nuevamente a su centro y sobre todo por las condiciones de gravedad en las que se encontraba el paciente.

Aquí sería importante mencionar que el artículo 98 de la Ley General de Salud del Distrito Federal señala que Corresponde a la Secretaría, en coordinación con las autoridades competentes, integrar, conducir, desarrollar, dirigir, administrar y otorgar en forma permanente, oportuna y eficiente los servicios de salud y de atención médica y de especialidades, particularmente en materia de medicina general y preventiva, medicina interna, cirugía, gineco-obstetricia, pediatría, odontología, psiquiatría, salud sexual y reproductiva, nutrición, campañas de vacunación, entre otros, que se ofrezcan en los Reclusorios y Centros de Readaptación Social. Considero que aquí no existió coordinación por parte de la Secretaría y las autoridades competentes para brindarle una atención oportuna a un paciente en condición de reclusión; además de que el paciente presentaba criterios de internamiento, mismo que se señalaron en el de Iztapalapa y posteriormente en el Hospital de Especialidades Dr. Belisario Domínguez, en donde finalmente se hospitalizo, pero mas de 24 horas después, con no brindándole la atención que requería, pudiendo subsanar ese hecho si ellos mismos hubieran hecho la gestión a nivel Central y no andar paseando a un paciente en malas condiciones.

Posteriormente fue enviado (el mismo 22 de agosto) a valoración al Hospital General Ajusco Medio, en donde solo el colocan una sonda nasogástrica para administrarle medicamento y lo regresan nuevamente a su centro. Ese mismo día, vuelven a referirlo, pero al Hospital de Especialidades Dr. Belisario

Domínguez; al momento de hacer la hoja de referencia presentaba una TA de 64/22 y temperatura de 35º C, con parcial estado de conciencia y en mal estado.

Es recibido en el servicio de Urgencias del HEBD, ingresando al área de Trauma Choque, continuaba con TA de 69/22 y su glicemia capilar era de 50 mg/dL, desorientado, en malas condiciones. Consideran los diagnósticos de ingreso de Insuficiencia Hepática a clasificar, encefalopatía hepática, probable neumonía adquirida en la comunidad, deshidratación de moderada a severa y diabetes mellitus descontrolada, reportándolo grave. Es valorado por el servicio de Medicina Interna, quien decide ingresarlo a piso, clasificando ellos la Insuficiencia Hepática en grado C de Child Pugh, Encefalopatía Hepática grado III, con presencia de Insuficiencia Crónica agudizada, con datos de derrame pleural izquierdo; por sus estudios de laboratorio y condiciones del paciente catalogan al paciente en un estadio de mal pronóstico y con sobrevida corta (Índice de Maddrey).

Se corrobora la presencia de derrame pleural del lado izquierdo, decidiendo realizar toracocentesis, obteniendo 200 mililitros de líquido hemático, que envian para estudio de citológico, histoquímico y del análisis del mismo salio que correspondia a un exudado, por lo que consideran que el derrame pudiera ser derivado de una neoplasia o tuberculosis. Consideran necesario enviar muestra de líquido a estudio de patología (papanicolau) para descartar diagnósticos presuntivos, continuando grave; falleciendo el día 24 de agosto y considerando el Hospital que las causas del deceso fueron encefalopatía hepática, insuficiencia hepática, diabetes mellitus 2 y desnutrición crónica grave.

Se realiza necropsia en el Servicio Médico Forense y a la apertura de las cavidades, observan en la pulmonar que presentaba nódulos duros compatibles con cáncer pulmonar y datos anatomopatológicos y macroscópicos de bronconeumonía; por lo que concluyen que la causa del fallecimiento fue la bronconeumonia, complicación determinada por el cáncer de pulmón.

Considerando toda la evolución de sus padecimientos y a fin de contestar los planteamientos, se puede conjuntar que el agraviado **H** presentaba dos alteraciones importantes. Desde su ingreso se documentó que tenía alcoholismo crónico, mismo que por presentar un cuadro psicótico secundario al no consumo del alcohol, requirió fuera valorado en Cevarepsi, dando tratamiento para el mismo, sin que propiamente el cuadro psicótico como tal repercutiera en su estado de salud posterior.

Por sus presentaciones clínicas, se documenta que el señor presentaba diabetes mellitus, pero en todas las constancias médicas que existen, se habla de distintas fechas de inició del padecimiento, sin que se tenga con exactitud desde cuando se había establecido el diagnóstico ni el tratamiento que llevaba desde el mismo y las dosis.

La diabetes mellitus es un importante problema de salud por ser considerada una enfermedad crónico degenerativa; en la literatura médica[39, 40] se menciona que es una enfermedad crónica caracterizada por anormalidades metabólicas que tienen en la hiperglicemia su denominador común, tiene complicaciones agudas y crónicas que son motivo frecuente de hospitalización. Dentro de las agudas se encuentra la cetoacidosis diabética, que ocasiona hospitalización y con una mortalidad en pacientes jóvenes de 2 a 5%, y 22% en mayores de 65 años; el coma hiperosmolar no cetósico es otra complicación aguda, más frecuente en pacientes de edad media o avanzada con diabetes mellitus tipo 2.

---

[39] Verheist Solano, José Luis; *Complicaciones crónicas de la Diabetes Mellitus*; Facultad de Ciencias de la Salud, Universidad del Cauca; www.facultadsalud.unicauca.edu.co/Revista/PDF/2004/060103200404.pdf

[40] Membreño Mann, Juan Pablo; *Hospitalización de pacientes con Diabetes Mellitus. Causas, complicaciones y mortalidad*; Rev Med IMSS; 2005; volumen 43, número 2; página 98.

Las complicaciones tardías de la DM representan una gran variedad de cuadros clínicos, relacionados con el compromiso de la pared arterial de pequeños vasos (microangiopatía), de grandes vasos (macroangiopatía) y del sistema nervioso periférico; es la principal causa de insuficiencia renal crónica terminal, ceguera, amputación de miembros pélvicos y enfermedad cardiovascular. La alteración vascular coronaria es la complicación crónica más frecuente y grave en la diabetes mellitus de larga evolución, con un deterioro temprano de la calidad de vida, la mortalidad por enfermedad cardiovascular es 2 a 4 veces mayor en personas con diabetes que en no diabéticos, calculándose que aproximadamente 75 a 80% de los diabéticos adultos mueren a consecuencia de esta enfermedad; por ello es una de las enfermedades con mayor impacto socio sanitario no sólo por su elevada frecuencia, sino, sobre todo, por las consecuencias de las complicaciones crónicas que causa, entre ellas, el importante papel que desempeña como factor de riesgo de ateroesclerosis y de patología cardiovascular.[41, 42, 43, 44]

Por todas estas complicaciones que se pueden presentar debidas al alto nivel de glucosa (hiperglucemia) es que el manejo del mismo padecimiento es mantener en control y en niveles adecuados la glucosa; para lo cual, si el agraviado **H** ya se manejaba el diagnóstico de ser Diabético casi desde las primeras valoraciones en la Unidad Médica, se tenía que haber llevado un control adecuado de las mismas. En el lapso del 27 de noviembre al 11 de enero de 2011 que estuvo hospitalizado en esa Unidad, no se encuentra documentado que en ese lapso de tiempo se le haya administrado o indicado el medicamento para el control del mismo; a pesar de que en la única glicemia que se le realizó se encontraba la glucosa en 512 mg/dL.

De igual manera, en notas no está documentado como se llevo el seguimiento de este padecimiento; solo las hospitalizaciones que tuvo del 25 de enero al 8 de febrero y del 13 al 24 de junio, es que se tiene una documentación de haber llevado un seguimiento con la glicemia capilar y la administración de medicamentos (orales e insulina); pero a pesar de los mismo, no estaba presentando una buena respuesta y sus niveles se mantenían principalmente por arriba de los niveles aceptados. Otro dato importante que mencionar, es que si ya se tenía el diagnóstico que era diabético, no se haya realizado ningún seguimiento o valoración de sus padecimientos desde el día 8 de febrero que fue enviado al Hospital Enrique Cabrera, hasta el 5 de junio (casi 4 meses después), en donde no se tiene documentado como fue su evolución, si tenía seguimiento de su tratamiento, si había una buena respuesta

Ahora, considerando el otro dato de relevancia que es el hecho de ser alcohólico desde los 12 años, diagnosticándose alteraciones a nivel hepático, se menciona en la literatura médica[45, 46] que la enfermedad hepática relacionada con el consumo de alcohol se clasifica desde el punto de vista patológico en tres formas: hígado graso (esteatosis), hepatitis alcohólica y cirrosis y la llamada hepatitis alcohólica se origina por la ingesta abundante de etanol, aunado a un consumo del mismo por tiempo prolongado y se puede manifestar por esteatosis moderada a severa; en general, está última con elevado indice de mortalidad. La morbilidad y la mortalidad por la enfermedad hepática relacionada con el abuso de alcohol se deben a hepatitis y cirrosis y varia enormemente; aquéllos con enfermedad leva requerirán únicamente tratamiento

---

[41] Verhelst Solano, José Luis; Op. Cit.

[42] Membreño Mann, Juan Pablo; Op. Cit.

[43] Morales Villegas, Enrique C.; *Manejo de las complicaciones crónicas de la diabetes mellitus. Complicaciones macrovasculares con foco en enfermedad aterosclerosa*; Medicina Interna de México; volumen 26, número 5; página 472.

[44] Ponce, Victor Manuel; *Relación entre Diabetes Mellitus y patología cardiovascular*; Revista de Posgrado de la Vía Cátedra de Medicina; 2006; número 163; página 26.

[45] Guías Diagnósticas de Gastroenterología; *Hepatopatía Alcohólica*; www.hgm.salud.gob.mx/descargas/pdf/area_medica/gastro/hepatopatia_alcoholica.pdf

[46] Higuera-de la Tijera, Ma. De Fátima; *Hepatitis alcohólica*; Rev Med Hosp Gen Mex; 2009; volumen 72, número 4; páginas 216-218.

de soporte y control sintomático, con respuesta adecuada; sin embargo, pacientes con enfermedad severa difícilmente responden a cualquier forma de tratamiento.

Abarca un gran espectro, desde la hepatomegalia leve asintomática del hígado graso hasta la insuficiencia hepática de la hepatitis alcohólica fulminante o de la cirrosis alcohólica; el hígado graso o esteatosis hepática es la respuesta histopatológica inicial al consumo excesivo de alcohol. Los que sufren hepatitis alcohólica experimentan fiebre, anorexia, malestar general, letargia y dolor epigástrico o en el hipocondrio derecho se ha descrito con síntomas frecuentes; a la exploración física muestran datos como ictericia que se presenta en un 10-15% de casos, hepatomegalia hipersensible y angiomas en araña. Los casos graves conllevan pruebas de hipertensión portal, entre ellas esplenomegalia, ascitis, encefalopatía y agrandamiento de las venas colaterales del abdomen. Los pacientes con todas las formas de hepatopatía alcohólica en especial hepatitis y cirrosis alcohólica, suelen tener los estigmas de alcoholismo, entre ellos eritema palma, contracturas de *Dupuytren*, atrofia testicular, ginecomastia y pérdida del patrón masculino de la distribución del vello corporal.[47, 48]

Por lo que en este paciente se catalogó que presentaba una insuficiencia hepática como tal, pero por el tiempo de consumo se pude considerar que es del tipo crónico. La referencia bibliográfica[49] señala que la insuficiencia hepática crónica es una entidad clínica frecuente, es la razón más habitual de ingreso hospitalario en unidades de gastroenterología y constituye la principal indicación de transplante hepático y además de los problemas asociados al deterioro de la función hepática, estos pacientes desarrollan complicaciones relacionadas con la hipertensión portal y con la situación estratégica que el hígado ocupa entre el intestino y la circulación sistémica. El desarrollo de encefalopatía como consecuencia del deterioro del metabolismo hepático del amonio y de otras sustancias neurotóxicas producidas en el intestino es el evento clínico más directamente relacionado con el fallo hepático y la reducción del flujo sanguíneo cerebral y el edema cerebral secundario a la presencia de hiponatremia dilucional predispone a los pacientes con hepatopatía crónica avanzada a desarrollar encefalopatía, lo que establece un claro vínculo entre la disfunción circulatoria y la disfunción cerebral en la insuficiencia hepática crónica.

El desarrollo de un fallo hepático agudo sobre una insuficiencia hepática crónica, condición conocida como "*acute on chronic liver failure*" es una complicación frecuente en pacientes con cirrosis avanzada. Esta descompensación habitualmente se produce en relación cronológica estrecha con un factor precipitante, habitualmente una infección bacteriana. Además del deterioro de la función hepática, reflejado en el aumento de los niveles séricos de bilirrubina y del INR, estos pacientes presentan un deterioro agudo y grave de otros órganos incluyendo el cerebro, los riñones, el corazón, la circulación periférica, los pulmones y las glándulas suprarrenales. El "*acute on chronic liver failure*" es una de las principales causas de muerte en la cirrosis hepática. La insuficiencia hepática crónica es un cuadro clínico complejo, de difícil estudio, consecuencia no solo del fracaso hepático, sino también del deterioro de la función de muchos otros órganos y sistemas.[50]

Verificando lo anterior, se denota que la alteración hepática que presentaba era importante y que de acuerdo a las diversas valoraciones y estudios que se le practicaron en las diversas atenciones hospitalarias, se clasificó de acuerdo a la escala Child-Pugh en estadio C. La clasificación de severidad de enfermedad hepática se

Parámetro	Puntos asignados		
	1	2	3
Ascitis	Ausente	Leve	Moderada
Bilirrubina, mg/dL	>/= 2	2-3	> 3
Albúmina, g/dL	< 3.5	2.8-3.5	> 2.8
Tiempo de protrombina * segundos sobre el control * INR	1-3 < 1.8	4-6 1.8-2.3	> 6 > 2.3
Encefalopatía	No	Grado 1-2	Grado 3-4

ígadores; Gastroenterol Hepatol; 2010; volumen 33,

realiza de acuerdo al grado de ascitis, las concentraciones plasmáticas de bilirrubina y albúmina, el tiempo de protrombina y el grado de encefalopatia

Una puntuación total de 5-6 es considerada grado A (enfermedad bien compensada); 7-9 es grado B (compromiso funcional significativo); y 10-15 es grado C (enfermedad descompensada). Estos grados corresponden a la sobrevida del paciente al año y a los 2 años. Esta escala es un buen predictor pronóstico de severidad de hepatopatia en fase de cirrosis, muy usado por su fácil manejo. Entonces, considerando que ya estaba en clasificación C y que no se tiene documentado desde cuando presentaba las alteraciones físicas y metabólicas secundarías la insuficiencia hepática, se puede considerar que el paciente tenía una sobrevida muy corta y con un pronóstico muy desfavorable a corto plazo, que a pesar de que aun no presentaba datos muy evidentes de hipertensión portal, si estaba presentando cuadro repetitivos y seguidos de encefalopatia hepática.[51]

Grado	Puntos	Sobrevida al año (%)	Sobrevida a 2 años (%)
A: Enfermedad bien compensada	5-6	100	85
B: compromiso funcional significativo	7-9	80	60
C: enfermedad descompensada	10-15	45	35

En cuanto a la encefalopatia hepática, la literatura médica[52] menciona que las manifestaciones de está son consecuencia del trastorno en el sistema nervioso central provocado por la incapacidad del hígado para metabolizar sustancias neurotóxicas; la aparición de encefalopatia hepática es de mal pronóstico en cualquier enfermedad hepática y las alteraciones afectan el comportamiento, personalidad, inteligencia, neuromotricidad y nivel de conciencia. Los principales factores desencadenantes son la hemorragia digestiva, las infecciones, la insuficiencia renal, la hipocalemia y el uso de sedantes.

Por sí sola, la Insuficiencia Hepática tenía un muy mal pronóstico en el paciente, por estar descompensada y ya en un grado C; aunada a esta enfermedad, el paciente presentaba la Diabetes Mellitus, que también provoca grandes alteraciones a nivel metabólico y que en conjunto daban un peor pronóstico al paciente. Y si a ello le agregamos que esta en la documentación que desde el 23 de diciembre del 2010 empezó a presentar evacuaciones disminuidas de consistencia, mismas que desde esa fecha hasta su deceso mejoraba el número en algunas ocasiones y la consistencia de las evacuaciones, pero no desaparecían ni mejoraba el cuadro del todo, al contrario iba cada dias en deterioro el estado del paciente.

En cuanto al aparente cuadro diarreico, se tenía que considerar haber analizado las causas del mismo, pues de acuerdo a la literatura médica[53, 54] la diarrea se considera aguda cuando no supera las dos semanas de duración, persistente cuando rebasa las dos semanas y crónica las 4 semanas; el primer paso ante un síndrome diarreico es realizar una correcta anamnesis y exploración física completa, en la cual es importante valorar el estado de nutrición e hidratación el paciente y signos físicos a nivel general (palidez, artropatías, lesiones cutáneas, etc.); se requiere de un mínimo de exámenes de laboratorio tales como: heces fecales en fresco, Gram, sangre oculta y leucocitos polimorfonucleares en heces fecales y estudio microbiológico.

Por lo que a lo del cuadro diarreico respecta, no se hizo una adecuada semiología a fin de considerar cual era la causa que estaba provocando el mismo; que en conjunto con la diabetes mellitus y la Insuficiencia

[51] Clasificación pronóstica de la Hepatopatía; http://www.mwiga.info/Escalas/CHILD-PUGH.pdf
[52] Mojica Peñaranda, Manuel; *Encefalopatia Hepática*; http://www.aibarra.org/Apuntes/criticos/Guias/gastrointestinales/Encefalopatia_hepatica.pdf
[53] Asenjo Mota, A.; *Sindrome diarreico en el adulto. Tratamiento de la diarrea*; Medicine; 2008; número 10, volumen 4; páginas 215, 218.
[54] Freijoso Santlesteban, Elsie; *Guias para la práctica clínica de las enfermedades diarreicas agudas*; Rev Cubana Med Gen Integr; 2003; volumen 19, número 4.

Hepática estaba deteriorando más el estado del paciente. También, se tendría que haber estudiado más a fondo, pues el señor ya estaba presentando incontinencia del esfínter anal; el cuadro solo se estuvo manejando paliativamente con antibióticos, pero nunca se llego a determinar si realmente era de origen infeccioso o de alguna situación metabólica. Por lo que nunca se le dio un adecuado seguimiento ni tratamiento para atender la situación gastrointestinal.

Algo más que es importante señalar, es que desde sus primeros ingresos y atenciones que se le brindaron, se observó que el paciente se encontraba caquéctico o con síndrome de desgaste; a pesar de que se estaba refiriendo y lo observaron en la unidad médica, es hasta diciembre que consideraron que probablemente se debiera a una infección por el Virus de Inmunodeficiencia Humana, mismo que se le hicieron los estudios respectivos en la Clínica Condesa, resultando negativo. Después de tener este diagnóstico, ya no le volvieron a realizar alguno, con respecto a determinar la causa que estaba generado esta alteración. Por lo cual por parte de la Unidad hay un retraso en el diagnóstico y seguimiento de la causa que estaba provocando el estado caquéctico.

En la literatura médica[55, 56, 57, 58] se menciona que se usa la denominación síndrome anorexia/caquexia en pacientes de cáncer, el término Wasting Syndrome se ha utilizado en pacientes con SIDA y el término sarcopenia en la pérdida de masa muscular de los ancianos. La caquexia es un complejo síndrome frecuentemente asociado al crecimiento tumoral, así como también a otros estados patológicos como son sepsis, Sida (Síndrome de Inmunodeficiencia Adquirida), diabetes, traumatismos de distinta índole, etc.; se caracteriza por una importante y progresiva pérdida de peso corporal debida principalmente a la desaparición de las reservas de grasa y a la disminución de masa muscular; está acompañada también de anorexia, náusea, astenia, debilidad, alteración de la homeostasis hormonal e inmunodepresión.

La importancia de la caquexia es considerable por cuanto existe una clara correlación inversa entre el grado de caquexia y la supervivencia del paciente, por lo que implica siempre una prognosis desfavorable, una menor respuesta a la terapia, y una disminución en la calidad de vida del paciente. Una pérdida superior al 30% se considera irreversible. Se define al síndrome de desgaste como la pérdida involuntaria de más del 10% del peso corporal basal concomitante con fiebre o diarrea de más de 30 días de duración, en ausencia de otras enfermedades que contribuyan a la pérdida de peso.[59, 60, 61]

Si bien ellos consideraron el cuadro de VIH y se realizaron las pruebas respectivas para descartarlo, la Unidad Médica tendría que haber considerado que presentará alguna otra patología que estuviera provocando el síndrome de desgaste o el cuadro caquéctico, al haber descartado el que con una probabilidad alta se presenta. Por lo que en cuanto a esta alteración, se puede decir que hay un inadecuado seguimiento o valoración para determinar la causa o que fuera remitido a alguna otra institución para dar seguimiento a este cuadro como tal. Pues de acuerdo a las notas y a lo referido en la bibliografía, presentaba las alteraciones que en este cuadro se manifiestan.

En cuanto a los diferentes hospitales en donde se le brindó algún tipo de atención, inicialmente tenemos el Hospital General Xoco en el cual en su primer ingreso, lo mantuvieron hospitalizado por 6 días, tratándole

---

[55] Cerreda, Luis; *Mecanismos de la Caquexia*; Rev Med Clin Condes; 2007; volumen 18, número 4; página 349.
[56] www.tdx/bitstream/handle/10803/2997/1.INTRODUCCION.pdf;jsessionid=84394D39E3FA2A939BEBCAF020DC98C8.tdx2?sequence=2
[57] Argilés, J. M.; *Fisiopatología de la caquexia neoplásica*; Nutr. Hosp; 2006; volumen 21, suplemento 3; página 4
[58] Moore-Carasco, Rodrigo; *Desgaste muscular en caquexia asociada a neoplasia: mecanismos proteolíticos implicados*, Rev Biomed; 2007; volumen 18, número 3; página 183.
[59] Argilés, J. M.; Op. Cit.
[60] Moore-Carasco, Rodrigo; Op. Cit.
[61] Camacho Ortiz, Adrián; *Conceptos actuales y nuevas terapéuticas para el síndrome de desgaste asociado con el virus de inmunodeficiencia humana*; Medicina Universitaria; 2005; volumen 7, número 28; página 137.

su estado y es en el cual se da el diagnóstico de la insuficiencia hepática; sus posteriores atenciones fueron solamente de horas, sin que pasara del servicio de Urgencias, solo para mejorar si estado de salud y en las cuales se siguió manejando el diagnóstico de la Insuficiencia Hepática, descontrol de cuadro de glicemia y alteraciones electrolíticas (hipokalemia). Pero en este primer ingreso, se debió de haber hecho un mejor seguimiento, pues posterior a la realización del Ultrasonido, consideran descartar Hepatitis, pero ellos, pudieron haber realizado este diagnóstico, sobre todo considerando que se trataba de un paciente en estado de reclusión. En los posteriores ingresos, se le brindo la atención para mejorar su estado clínico, mandándolo aparentemente estabilizado y con indicaciones para el manejo de sus padecimientos en la unidad médica, siendo el día 19 de julio de 2011 la última vez que fue enviado.

El día 19 de julio que ingresó, presentaba hipotensión, dolor abdominal y refería presencia de náusea y vómito de contenido gástrico, durante su estancia en el hospital documentan que no presentó evacuaciones diarreicas, su TA mejoro a 120/70, por laboratorio se corroboro que no presentaba descompensación electrolítica ni de glicemia, por lo cual es dado de alta por mejoría de su cuadro, enviando manejo e indicaciones para ser tratado en su Unidad Médica. En cuanto a las atenciones que se le brindaron al paciente en este Hospital, se puede considerar que hay un mal seguimiento de su padecimiento, pues a pesar de que ingresaba por las mismas causas, nunca se le dio un diagnóstico y tratamiento integral como talen; sobre todo en el primer ingreso, que fue cuando estuvo más tiempo, pues ni siquiera mencionan el estado caquéctico y las condiciones en las que estaba por la Insuficiencia Hepática; ellos por contar con el recurso podrían haber confirmado o descartado la presencia de Hepatitis como menciona la nota.

No es posible que a pesar de las diversas ocasiones en las que fue llevado, no se le haya dado un diagnóstico certero y tratamiento integral para sus padecimientos; solo se abocaron a resolver la urgencia y mandarlo nuevamente a su Centro. No puedo decir que estas atenciones hayan tenido un nexo causal con la causa de su muerte; pero si influyeron en que su estado de salud se agravara mas, al negarle la posibilidad de un diagnóstico oportuno y adecuado seguimiento, el cual se hubiera podido corroborar si se tuviera un buen sistema de los expedientes, para ver que atención le habian brindado con anterioridad, que como tal, esa es una de las finalidades del expediente, el poder verificar la atención brindada en ocasiones anteriores y la evolución de los padecimiento.

De ahí la importancia que se pueda tener un adecuado seguimiento de los pacientes mediante el expediente clínico y en caso de que sea atendido por alguna situación, se pueda tener acceso a las otras atenciones. Si en dicho hospital hubieran valorado las otras ocasiones en que fue atendido y se hubiera hecho un seguimiento adecuado, podrían haber vislumbrado que presentaba un cuadro importante de perdida de peso, los cuadros diarreicos y la evolución de su insuficiencia hepática y de su diabetes mellitus.

Fue también llevado al Hospital General Dr. Enrique Cabrera, pero solo estuvo unas horas, en el servicio de Urgencias, brindándole solo medidas de mantenimiento y verificando su estado, pues refiriendo que fue enviado por presentar disminución de la glicemia, esto es probable que haya sido por que tenía tratamiento con hipoglucemiantes orales e insulina, lo cual le genero el cuadro de hipoglicemia, pero en su unidad, se le administro glucosa al 50%, provocando que cuando fue atendido en el servicio de Urgencias, ya se encontraba con mejoría de la misma, adecuado estado de conciencia y mejoría en su presión arterial. Por lo cual solo indican que sea valorado en la consulta externa por sus padecimientos; por lo que no se encuentra alguna deficiencia o mala atención; así como tampoco algún nexo causal de la atención que recibió el paciente en esta fecha (8 de febrero de 2011) con su fallecimiento.
Entre el día 21 y 22 de agosto, documentan que ya se encontraba en muy mal estado general, con alteraciones en el nivel de conciencia, con hipotensión, es enviado al Hospital General Iztapalapa,

Balbuena y Hospital General de México pero en ninguno de ellos le brindaron atención, en algunos alegando estar en remodelación, en otro por necesitar atención especializada (Oncología) y en el último por tratarse de una persona en estado de reclusión y no era urgente. En los 3 Hospitales, tendrían que haber considerado que el paciente se encontraba en mal estado general, que sí requería atención de urgencia para su estabilización, antes que requerir atención por especialista. No puedo decir que el hecho de brindarle la atención hubiera mejorado su estado de salud, el cual ya estaba muy mal y deteriorado, pero sí era necesaria una estabilización; tampoco se puede decir que haya existido un nexo causal el no haber brindado la atención en ese momento con el fallecimiento, pues por sus mismas condiciones era muy factible su deceso. Pero sí es importante hacer la observación de que se debe de tener en consideración en los Hospitales de la Red, que se requiere darle la atención a los pacientes, tratar de brindarles estabilización a su estado de salud y calidad de vida; en este caso considerando que el paciente iba grave.

[...]

No se puede señalar nada de la atención que no le brindaron, pero sí hay una situación de oportunidad en la atención, que por no tener una situación reglamentada en cuando a las gestiones, o un control adecuado a nivel general, se trae paseando al paciente grave de un Hospital a otro, sin que se le garantice la atención que necesitaba para su estabilización. Es importante que se vea como mejorar el sistema de referencia en los pacientes en estado de reclusión y que en caso de que se necesite, no sea necesario que vuelva a regresar a su Hospital, si no que del Hospital a donde llegue, se vea a que Hospital puede ser enviado y se realice directamente y con ello darle oportunidad de atención adecuada.

También fue llevado al Hospital General Ajusco Medio, en el cual solo le colocaron una sonda nasogástrica y le administraron medicamento por la misma; aquí es importante volver a recalcar que el estado de salud del señor estaba muy mal, y que requería hospitalización para su manejo, estabilidad y mejorar las condiciones. El Hospital tendría que haberlo hospitalizado y tratar de mejorar estas condiciones, en lugar de darlo de alta para atención en su Unidad, de la cual lo mandaban, por no contar con el recurso; además de que ya en 2 hospitales previos se había considerado la hospitalización y termino realizándose después. Si bien, no es un nexo causal directo que llevo al deceso del paciente, si le podía haber dado la atención necesaria, tratar de estabilizarlo, brindarle la atención que requería y tener el acceso a una oportunidad de atención.

Por último, fue llevado al Hospital de Especialidades de la Ciudad de México "Dr. Belisario Domínguez", en el cual posterior a los rechazos de los diversos Hospitales, ahí por las condiciones clínicas que ya se comentaban, lo ingresan inicialmente al servicio de Urgencias y posteriormente pasa a piso de Medicina Interna; se corroboro que se encontraba en muy mal estado, grave, se inicio el manejo para su estabilización. Derivado de la atención, encontraron que presentaba un derrame pleural, mismo que se estudio y se pudo considerar que probablemente fuera secundario a una probable Neoplasia o una Tuberculosis. Lamentablemente por las malas condiciones del paciente, falleció al siguiente día de su ingreso; quedando pendiente que se tuviera el resultado del cultivo y estudio de patología (papanicolao de pleura) que se solicitó, a fin de que se pudiera tener el diagnóstico certero de la causa que estaba generando el derrame pleural.

La atención que se le brindó al paciente en este Hospital fue adecuada, a pesar de su estado, se trato de darle la atención que requería, mantenerlo y estabilizarlo; lo cual no se hizo en los 4 Hospitales anteriores a los que fue llevado. Independientemente de que su estado fuera malo, tendría que habérsele brindado calidad de vida mientras la tuviera y tratar de mejorar su estado de salud; por lo que, en referencia al HEBD, no existió ningún nexo causal entre la atención que se le brindó y la causa del fallecimiento.

Aparte de los padecimientos que ya tenía de base y que son considerados en las causas del fallecimiento que se proporcionó por parte del HEBD, al practicar la Necropsia, el Servicio Médico Forense reportó que presentaba que a nivel pulmonar presentaba nódulos duros *compatibles* con cáncer de pulmón. La posibilidad de que presentara un proceso neoplásico se verificó desde su ingreso al HEBD, por la presencia del derrame pleural y las características del líquido obtenido, pero al igual se pensó que pudiera ser neoplásico, también se considero la posibilidad de que fuera secundario a una Tuberculosis.

La observación en cuanto a esta aseveración, es que, el Servicio Médico Forense al observar estos nódulos, tendría que haber realizado toma de tejido de los mismos y hacerse el estudio histopatológico, a fin de que esa aseveración de *compatibles* fuera confirmada. En los diversos Protocolos y mecanismos internacionales, se hace mención de que se debe realizar el estudio histopatológico de los diversos órganos, haciendo su descripción microscópica; si bien considerando este caso, no es una muerte traumática, pero se requería verificar y corroborar la causa del fallecimiento, sobre todo considerando que hay una gran discrepancia en los diagnósticos de los Hospitales y la determinación del derrame pleural se hace en el último lugar donde estuvo hospitalizado.

No se puede dar un diagnóstico fidedigno con la leyenda de *compatibles*, más tratándose un aparente cáncer; se requería haber realizado el diagnóstico confirmatorio, el cual solo se podría haber establecido con el estudio microscópico (histopatológico), así como el determinar el tipo de cáncer que presentaba el paciente (en caso de que se hubiera confirmado); esto con la finalidad de poder ver como era su evolución, presentación y el pronóstico que llevaba el paciente, sobre todo considerando que no fue diagnosticado en ninguna de las actuaciones hospitalarias que le brindaron, es hasta la última hospitalización que se hace el probable diagnóstico.

Ahora bien, de acuerdo a lo que se encuentra publicado en la página del Instituto de Ciencias Forenses del Distrito Federal, en la segunda fase de la necropsia se realiza la apertura y estudio de las cavidades y sus componentes y dentro de los estudios, estos los conforman las muestras obtenidas del cadáver durante la necropsia, de productos biológicos para determinación de sustancias tóxicas o bien fragmentos de tejido para su estudio histopatológico donde a nivel celular permite identificar patologías. Si dentro de las actividades que ellos mencionan realizar al practicar una necropsia, es la toma de muestras y estudio histopatológico de estas, no hay justificación para que en este caso no se haya determinado, y dejen solo la causa de muerte como probable, porque al mencionar compatibles y no confirmarlo, da pie a que la causa del fallecimiento sea solo probable.

También el Protocolo modelo para la investigación forense de muertes sospechosas de haberse producido por violación de los derechos humanos de la Oficina del Alto Comisionado para los Derechos Humanos de las Naciones Unidas, se manifiesta que: No sólo el examen del cadáver ha de ser muy cuidadoso, como también todas las informaciones sobre el lugar de los hechos ha de ser analizada. El recurso a los exámenes complementarios es imprescindible, especialmente los análisis histológicos y toxicológicos. Sólo se puede concluir con una causa de muerte natural cuando se encuentren, en el examen directo, las alteraciones orgánicas o funcionales respectivas, con confirmación histológica, y no haya señales evidentes de violencia mortal. Los análisis histológicos en las autopsias médico-forenses están indicados, fundamentalmente, para comprobar, microscópicamente, los hallazgos macroscópicos observados directamente en el cadáver. Son de gran utilidad en los casos de muerte natural, por enfermedad.

Considerando que esta era una muerte natural, no violenta, se tendría que haber hecho el diagnóstico confirmatorio por lo medios que se requirieran; y en el caso de la presencia de las nodulaciones a nivel

pulmonar, con haber hecho el histopatológico se determinaría la confirmación del cáncer y el tipo o estirpe del mismo.

Era importante saber el tipo de cáncer que presentaba el señor, para ver la evolución del mismo y la sintomatología. Ya que como se menciona en la literatura médica[62] el cáncer pulmonar es uno de los más frecuentes y la evolución y pronóstico de la enfermedad es más grave cuando se torna metastático; la detección oportuna de esta entidad ha tomado tanta importancia. Es un tumor maligno que se desarrolla a partir de células, tanto pulmonares como bronquiales; existen dos categorías de cáncer pulmonar clínicamente importantes considerando el origen y el comportamiento de las células cancerosas: cáncer pulmonar de células pequeñas y cáncer pulmonar de células no pequeñas.

El primero representa aproximadamente el 25% de los cánceres pulmonares y es de comportamiento muy agresivo, proliferando rápidamente; el segundo constituye aproximadamente el 75% de los tipos de cáncer pulmonar y se divide en tres subtipos (cáncer de células escamosas, adenocarcinoma y carcinoma indiferenciados). Los síntomas que se presentan varían de acuerdo con la extensión de la enfermedad, tos, disnea, ocasionalmente asociada a estridor, hemoptisis leve, neumonías recurrentes y síndrome paraneoplásico son los síntomas cardinales de la enfermedad; ronquera, dolor en pared torácica, neuropatía del plexo braquial, obstrucción de vena cava superior, disfagia y síntomas causados por el derrame pleural o tamponade son síntomas que indican invasión a mediastino, pleura, pericardio y pared torácica. Los tumores periféricos son clínicamente silenciosos por un largo periodo y es más común que se detecten incidentalmente.[63]

El carcinoma de células escamosas muestra un patrón de crecimiento relativamente lento, metastatiza tardíamente y generalmente se encuentra en localización central, por lo que se manifiesta como atelectasias obstructivas o neumonías y hemoptisis; cuando su localización es periférica, puede crecer hasta un tamaño importante antes de desarrollar síntomas. El adenocarcinoma casi siempre se representa como un nódulo periférico y es frecuentemente encontrado por radiografías o tomografías de tórax de rutina; el carcinoma de células pequeñas suele dar metástasis extensas tempranamente, mismas que están presentes al momento del diagnóstico y el cáncer de pulmón tiene un pronóstico malo debido a que típicamente se diagnostica en un estadio avanzado, cuando el paciente presenta síntomas.[64]

En el Servicio Médico Forense se tendría que haber considerado que se tenía que hacer una diferenciación del cáncer que ellos señalaban; como ya comente, el mencionar nódulos compatibles con cáncer de pulmón no es un diagnóstico y por ende no se puede considerar la causa de muerte. Además de que no hay una adecuada descripción macroscópica de las características de los nódulos, ya que otras patologías pueden presentar el mismo patrón nodular, como podría ser una neumonía granulomatosa, una micosis e incluso la tuberculosis pulmonar,[65, 66, 67] incluso hasta podría pensarse en la presencia de un hamartoma pulmonar[68] (nódulo solitario).

Pero para poder asegurar algunos de estos diagnósticos, se requería indiscutiblemente el estudio histopatológico, el cual ya mencione, esta dentro de los estudios que realiza el Servicio Médico Forense

---

[62] Moctezuma Velasco, Carla R.; *Cáncer de pulmón*; Anales de Radiología, 2009; volumen 1; páginas 33-35
[63] Ibidem.
[64] Ibidem.
[65] López Mayagoitia, Alfonso; *Patología del Aparato Respiratorio*; 2006; http://people.upei.ca/lopez/castellano/tecamac/Notas_respiratorio_tecamac.pdf
[66] Rubio Calvo, Ma. Carmen; *Micosis más frecuentes en nuestro medio*; Revista Latinoamericana de Micología; 2001.
[67] Kumar; *Patología Estructural y funcional de Robbins*; editorial Elsevier; 7ª edición; 2006; páginas 388-389.
[68] Sepúlveda T., Cristián, *Nódulo Pulmonar Solitario*; Rev Chilena de Cirugía; 2008; volumen 60; número 1; páginas 71-78.

(ahora Instituto de Ciencias Forenses del Distrito Federal). No es admisible que teniendo el cuerpo, el tejido que según los médicos observaron es un nódulo duro, no se haya tomado muestra para realizar la laminilla y la consiguiente observación. Por lo que en este caso vemos que el Semefo no determino la causa de muerte del señor, en todo caso el diagnóstico que ellos mencionan al igual que sus imágenes es compatible, pero no definitivo. Y recalcando aunque sea repetitivo, no se puede hacer el diagnóstico de Cáncer de Pulmón, si no se realizó el histopatológico.

Al no tener el diagnóstico certero de la causa del fallecimiento del agraviado **H**, no se puede determinar ningún nexo causal sobre la atención médica que se le haya brindado y la causa de muerte; para ello se requería que el Servicio Médico Forense hubiera realizado el estudio histopatológico y confirmatorio de los nódulos duros a nivel pulmonar.

Conclusiones

Antes de dar respuesta a cada planteamiento, he de señalar como se menciona al final de la discusión, que no se puede hacer un nexo causal en la causa del fallecimiento, debido a que no se realizó la confirmación de la causa del fallecimiento.

1. Por lo que respecta a la unidad médica del Reclusorio Preventivo Varonil Oriente, hay una falta de seguimiento en referencia a la diabetes mellitus, en los cuadros diarreicos que presentaba y en las causas que generaban la caquexia; la cual de haber tenido un seguimiento adecuado, se hubiera determinado la aparente presencia de la alteración pulmonar. No se realizó un seguimiento adecuado de sus padecimientos y el tratamiento que requería y una falta de seguimiento y diagnóstico oportunos del cuadro, principalmente de caquexia.

Aunque, independientemente de este diagnóstico, que se pudiera haber hecho más oportunamente y hubiera dado la posibilidad de iniciar tratamiento para el mismo, el agraviado **H** tenia un pronóstico malo a corto o mediano plazo, consecuencia de la insuficiencia hepática grado C de Child Pugh, complicada con la diabetes mellitus.

2. Al agraviado **H** solo se le valoró una vez en el Centro Varonil de Rehabilitación Psicosocial por un cuadro psicótico, secundario a la no ingesta de alcohol, prescribiendo los medicamentos que requería.

3. En cuanto al Hospital General Xoco, al agraviado no se le brindó la atención que requería para mejorar su estado de salud; no se le brindó un diagnóstico adecuado y oportuno, ni tampoco integral para los padecimientos crónicos que presentaba.

4. En cuanto a la atención brindada el día 20 de junio, no hay documentación que avale que haya sido llevado ese día. El señor fue llevado el día 19 de julio, egresándolo el día 20 de julio; aparentemente en buenas condiciones de salud. De acuerdo a lo encontrado en la documentación, no presentaba datos que en ese momento fueran de urgencia y que requirieran hospitalización. Pero como se comento en la discusión, falto por parte del Hospital General *Xoco*, el ver al paciente más integralmente, considerando todas las atenciones que se le habían brindado y tratar de hacer un diagnóstico adecuado en lo referente a su cuadro diarreico y el estado caquéctico.

5. En el Hospital General Dr. Enrique Cabrera, solo se le brindó atención en una sola ocasión, siendo aparentemente atendido en el servicio de Urgencias, con mejoría del cuadro por el cual había sido enviado; por lo que no se encuentra ningún nexo causal entre la atención médica proporcionada al agraviado H y su fallecimiento.

6. Tanto en el Hospital General Balbuena, como en el Hospital General Iztapalapa, no se le brindó ninguna atención; lo que si es de recalcar, es que el paciente por sus condiciones requería tratamiento medico para su estabilización, mismo que ni siquiera se consideró, independientemente de si requería o no algún especialista; requiriendo haya una mejor correlación entre las Unidades Hospitalarias, a fin de que se le pueda brindar a los pacientes una atención pronta y oportuna.

7. En el Hospital General Ajusco Medio, solo le dieron algunas medidas, pero por su estado de salud, requería habérsele brindado el ingreso hospitalario para estabilización. Por lo que en este Hospital se le negó la atención, la cual requería por su estado y que ya había confirmado el Hospital General de Iztapalapa que requería internamiento y confirmándose con su ingreso al Hospital de Especialidades Dr. Belisario Domínguez.

8. En la literatura médica no hay mención de ningún dato causal que justificara la no recepción del agraviado H en el Hospital General Balbuena, Hospital General Iztapalapa y el Hospital General Ajusco Medio el día 21 de agosto de 2011. Más bien el planteamiento no es adecuado; al respecto se puede señalar que por las condiciones clínicas que presentaba el paciente, requería hospitalización para mejorar su estado y dar solo calidad de vida en esos momentos; pero requería ser hospitalizado y brindarle las medidas que requería (apoyo vital) para su estado de salud.

9. La atención médica proporcionada en el Hospital de Especialidades Dr. Belisario Domínguez al agraviado H fue adecuada para su estado de salud; es más, es el único que lo hospitaliza debido a su gravedad y le da mejores condiciones en el deceso.

10. En el Servicio Médico Forense del Distrito Federal no se hizo el diagnóstico confirmatorio (histopatológico) para confirmar los hallazgos compatibles con cáncer pulmonar, el cual era necesario para asegurar tal diagnóstico y confirmar el tipo o estirpe celular al que pertenecía y con ello poder determinar la evolución y el pronóstico del mismo.

11. Por no haber realizado un estudio confirmatorio, no se tiene el diagnóstico o la causa real del fallecimiento, pues como se comenta en la discusión, puede haber otras patologías que presenten macroscópicamente nódulos y que no tienen relación con el cáncer. Si bien el cáncer presenta característicamente este tipo de lesiones, no son la excepción y únicas de éste y por ello, se requería el estudio histopatológico confirmatorio.

12. Por no tener diagnóstico final de la causa del deceso, no se puede determinar si existió o no mala atención médica o nexo causal de las atenciones en los diversos hospitales con la causa del fallecimiento.

Caso I. Expediente CDHDF/II/121/IZTP/11/P7441

67. Resumen clínico de fecha 23 de noviembre de 2011, suscrito por el doctor García del servicio de Medicina Interna del Hospital General Iztapalapa, del cual se desprende lo siguiente:

[...]

Paciente masculino de 47 años de edad, procedente de Reclusorio Preventivo Varonil Oriente, quien cuenta con los siguientes antecedentes: HAS de 6 meses de evolución, DM2 de 17 años de evolución con manejo a base de glibenclamida y metformina, quien acude por presentar desde 2 meses previos a su

ingreso, con edema de miembros pélvicos, así como rigidez corporal, acompañado de astenia y adinamia, con imposibilidad para la ambulación.

Refiere agudización de síntomas hace 5 días, motivo por el cual es referido a esta unidad, ingresa al servicio de Urgencias el día 6 de noviembre de 2011 por presentar hipoglucemia 44 mg/dL y TA de 185/92, por lo cual se decide su ingreso y se inicia manejo a base de dextrosa al 50%, posteriormente solución glucosada 10% y avanzar en soluciones esquematizadas para revertir hipoglucemia, sin descuidar sobrecarga de líquidos, además se agregan antihipertensivos, gastroprotector y diurético de asa con el cual se mantiene evolución a la mejoría momentánea; sin embargo, continua con proceso crónico por lo cual se decide su ingreso a Medicina Interna.

El día 10 de noviembre de 2011 se inicia al paciente estudio y protocolo para función renal, obteniéndose depuración de creatinina de 9.98, motivo por el cual se menciona y advierte a paciente de la posibilidad de diálisis y la necesidad de la misma, por lo cual el paciente acepta procedimiento, se coloca catéter rígido el día 15 de noviembre de 2011 para programar baños dialíticos a 30 recambios, sin embargo, por situaciones mecánicas el catéter se ocluye y se tiene que retirar el día 17 de noviembre de 2011, posterior a 5 recambios, ya que presenta salida de líquido dialítico hemático franco, por lo cual se decide retirar y continuar con manejo diurético; evoluciona hacia mejoría.

Actualmente paciente consciente, orientado, tranquilo y cooperador, con palidez de tegumentos, se observa con edema palpebral, sin disnea, campos pulmonares con disminución de murmullo vesicular, ruidos cardiacos rítmicos, de buena intensidad, abdomen sin datos de patología, miembros pélvicos con edema 2 cruces.

Últimos laboratorios de control del día 18 de noviembre de 2011 con Hg 8.5, HCT 25.8, PLT 301, glucosa 152, glucosa BUN 47, creatinina 6.3, urea 100, K 3.3, sin urgencia dialítica.

Se menciona a paciente y se decide no colocar catéter blando, debido a la experiencia con reclusos, se decide dializar con catéter rígido por las veces necesarias y que si inicia con datos de síndrome urémico, enviar a esta unidad.

Indicaciones:

1.- Dieta hipo sódica. 2. Prazocin tabletas 1 mg, tomar 1c/ 8 horas. 3. Calcio carbonato tab. de 1 gr. Tomar 1 cada 8 horas. 4. Furosemide 40 mg. Tomar 1 cada 8 horas. 5. Multivitamínicos 1 Tab. vo c/24 horas. 6. Nifedipino 30 mg vo c/24 horas. 7. Mantener bajo vigilancia 7 días más. 8. Enviar a esta unidad al iniciar con signos de síndrome urémico y retención aguda de líquidos.

68. Aviso al Ministerio Público, de fecha 23 de diciembre de 2011, suscrito por el doctor Roberto San Pedro Hernández, médico adscrito al servicio de Medicina Interna del Hospital de Especialidades de la Ciudad de México Dr. Belisario Domínguez, en el cual se establece lo siguiente:

[...]

Paciente I, masculino de 47 años de edad, con antecedentes de habitar en reclusorio desde hace tres años. Padeció diabetes mellitus tipo 2 de 17 años de diagnóstico, sin tratamiento por encontrarse en fase de autocontrol. Hipertensión arterial sistémica de 3 meses de diagnóstico, en tratamiento con enalapril 10 mg, cada 12 horas. Insuficiencia renal crónica de 3 meses de diagnóstico, en tratamiento con furosemida

40 mg cada 12 horas. Con antecedente de colocación de un catéter rigido en Hospital General de Iztapalapa, 15 dias previos a su ingreso por síndrome urémico, completando 11 recambios manuales.

El día 16 de diciembre de 2011 se ingresa a esta unidad, donde se le coloca catéter rigido por síndrome de retención hídrica importante, y no acepta catéter tipo Tenckhoff. Niega alérgicos, transfusionales, quirúrgicos. Traumáticos positivos, fractura de dedo meñique derecho sin complicaciones en función.

Ingresó proveniente del servicio de Urgencias, referido del reclusorio, por presentar desorientación en tiempo y espacio de una semana de evolución, con fluctuaciones en su glucemia, así como en las cifras de presión arteria, presentando posteriormente poca respuesta a estímulos externos, por lo cual es referido al servicio de Urgencias de esta unidad, donde a su ingreso se encuentra desorientado, con tendencia a la somnolencia, no comunica, con edema generalizado y abundante secreción uretral, así como una glucosa capilar de 111 mg/dL, se solicita valoración por parte del servicio de Medicina Interna, quien decide su ingreso a piso para continuar tratamiento y vigilancia del estado del probable daño neurológico, secundario a hipoglucemia.

Durante su estancia en el servicio, debido a que presenta síndrome urémico, se decide colocar, previo consentimiento informado, catéter tipo Tenckhoff, el cual presenta disfunción del catéter desde su colocación, por lo que debido a gravedad del paciente se decide pasar el día 23 de diciembre de 2011 a cirugía para colocación de catéter de Tenckhoff via quirúrgica, encontrando como hallazgo hemoperitoneo de 800 cc, con hematoma en sitio de inserción de catéter de Tenckhoff previo, sin datos de sangrado activo.

Egresando posterior a cirugía con asistencia médica mecánica ventilatoria con efectos de sedación. Durante el transcurso del día presenta mala evolución, con tendencia a la hipotensión y a la bradicardia, presentando paro cardiorrespiratorio a las 22:30 horas, por lo que se decide dar maniobras de reanimación avanzada durante 20 minutos, sin lograr revertir estado de paro, por lo que se declara hora de fallecimiento a las 22:50 horas.

Diagnósticos de defunción: Insuficiencia renal crónica terminar, tres meses; diabetes mellitus, 17 años; hipertensión arterial sistémica, tres meses.

69. Acta circunstanciada de fecha 13 de marzo de 2012, suscrita por una visitadora adjunta de este Organismo, en la cual consta la entrevista a la agraviada I, quien manifestó lo siguiente:

Su esposo agraviado I falleció en el Hospital de Especialidades Dr. Belisario Domínguez. Al ingresar el estado de salud de su familiar no era grave y considera que hubo negligencia médica en la atención médica que le proporcionaron.

70. Resumen clínico de fecha 11 de marzo de 2012, suscrito por el doctor Emanuel Solís Castañeda, adscrito a la unidad médica del Reclusorio Preventivo Varonil Oriente, en el cual se establece lo siguiente:

Paciente I, masculino de 38 años de edad el cual acude a consulta en el mes de abril de 2011, encontrándose que es diabético tipo II, hipertenso y con faringoamigdalitis, manejándolo y evolucionando satisfactoriamente.

Posteriormente acude en el mes de junio, donde se le encuentra con diagnóstico de diabetes mellitus tipo II, HAS, dislipidemia, hiperuricemia, se manejó de manera satisfactoria.

El paciente I es un masculino casado, con antecedentes de diabetes de madre y padre, HAS de [ilegible] años de evolución, síndrome urémico, síndrome de retención hídrica. El día 31 de octubre de 2011, se le da alta por mejoría en esta unidad, con los diagnósticos de diabetes mellitus tipo II controlada, IRC estadio 5, síndrome urémico en control, HAS controlada así como edema en miembros pélvicos (++).

En el Hospital Belisario Domínguez, en octubre del 2011, lo revisa el departamento de Nefrología, donde le diagnosticaron [...] nefropatía diabética, IRC moderada, diabetes mellitus T 2, HAS.

En Hospital de Iztapalapa es nuevamente valorado en octubre del 2011, donde se diagnostica Sx. nefrótico [ilegible] Sx. urémico, IRC estadio 5, HAS en control, diabetes mellitus T 2 sin descompensaciones, así como una infección de vías respiratorias bajas, ahí mismo se le indica iniciar protocolo para diálisis peritoneal, mandándole dieta para nefrópata baja en proteínas animales 0.9 gr por kg por día, líquidos restringidos a 900cc, furosemide, [ilegible] carbonato de calcio, calcitrol, [ilegible], ácido fólico, enalapril, amoxicilina.

En el mes de noviembre de 2011 lo valora el Hospital Iztapalapa donde le diagnostican IRC estadio 5, HAS estadio 1 controlada, Sx retención urinaria, (debe decir hídrica) remitida.

En diciembre del 2011 sale al Hospital Belisario Domínguez con diagnósticos de IRC KDOQUI 5, sin tratamiento sustituto de la función renal, postdialisis en agudo con catéter tipo manual maxwell, Sx retención hídrica, desequilibrio ácido base (acidosis metabólica, diabetes mellitus 2 controlada, HAS controlada, anemia normocítica normocrómica, con manejo, alta del servicio de Medicina Interna.

Acudir a urgencias en caso necesario.

71. Expediente clínico de fecha 1 de octubre de 2011, suscrito por el doctor Jesús Mau Madrigal Anaya, adscrito al área de Urgencias del Hospital General Iztapalapa, en el cual consta lo siguiente:

[...].

Masculino de 47 años de edad con antecedentes de habitar en Reclusorio desde hace 3 años. Padece diabetes mellitus tipo 2 de 17 años de diagnóstico sin tratamiento por encontrarse en fase de autocontrol.

Hipertensión arterial sistémica de 3 meses de diagnóstico en tratamiento con enalapril 10 mg, cada 12 horas; insuficiencia renal crónica de 3 meses de diagnóstico, en tratamiento con furosemida 40 mg cada 12 horas con antecedentes de colocación de un catéter rígido en Hospital General Iztapalapa 15 días previos a su ingreso por síndrome urémico complejo 11 recambios manuales. El día 16 de diciembre se ingresa a esta Unidad, donde se le coloca catéter rígido por síndrome de retención hídrica importante, y el no acepta catéter tipo tenckhoff. Niega alérgico, transfusionales, quirúrgicos. Traumáticos positivos fractura de dedo meñique derecho sin complicaciones en función. Ingresó proveniente del servicio de urgencias referido de reclusorio, por presentar desorientación en tiempo de espacio de 1 semana de evolución, con fluctuaciones en su glucemia, así como en las cifras de presión arterial, presentando posteriormente poca respuesta a estímulos externos por lo cual es referido al servicio de urgencias de esta unidad, donde a su ingreso se encuentra desorientado, con tendencia a la somnolencia, no comunica, con edema generalizado, y abundante secreción uretral, así como una glucosa capilar de 111mg / dl, se solicita valoración por parte del servicio de medicina interna quien decide su ingreso a piso para continuar tratamiento y vigilancia de estado del probable daño neurológico secundario a hipoglucemia.

Durante su estancia en el servicio debido a que presenta síndrome urémico se decide colocar previo consentimiento informado, catéter tipo tenckhoff, el cual presenta disfunción del catéter desde su colocación, por lo que debido a su gravedad del paciente se decide pasar el día 23/12/2011 a cirugía para colocación de catéter de tenckhoff vía quirúrgica, encontrando como hallazgo hemoperitoneo de 800cc con hematoma en sitio de inserción de catéter tenckhoff previo, sin datos de sangrado activo. Egresando posterior a cirugía con asistencia mecánica ventilatoria, con efectos de sedación. Durante el transcurso del día presenta mala evolución, con tendencia a la hipotensión, y ala bradicardia, presentando paro cardiorrespiratorio a las 22:30 horas, por lo que decide dar maniobras de reanimación avanzadas durante 20 minutos sin lograr revertir estado de paro. Por lo que se declara hora de fallecimiento a las 22:50 horas.

[...]

72. Oficio número A-232/12, de fecha 21 de marzo de 2012, suscrito por el Director del Servicio Médico Forense del Tribunal Superior de Justicia del Distrito Federal, en el cual consta lo siguiente:

- Oficio sin número, de fecha 25 de diciembre de 2011, dictamen de necropsia realizada al agraviado I, suscrito por los peritos médicos Jorge Pérez Espinosa y Jaime Cruz Huerta, en el cual se establece lo siguiente:

Conclusión: Paciente I falleció de congestión visceral generalizada.

- Oficio sin número, de fecha 30 de diciembre de 2011, resultado de examen histopatológico, suscrito por el médico patólogo Edgar Arenas Castillo, en el cual se establece lo siguiente:

En las muestras recibidas se observa:

Encéfalo: Con datos de isquemia aguda y gliosis.
Pulmón: Con neumonitis intersticial.
Corazón: Con hipertrofia de las fibras miocárdicas y arteria coronaria izquierda con aterosclerosis con placa de ateroma que obstruye el 50% de su luz.
Hígado: Con congestión sinusoidal aguda infiltrado, inflamatorio crónico intra y periportal leve.
Páncreas: Con pancreatitis y peripancreatitis crónica.
Riñón: Con pielonefritis crónica y glomeruloesclerosis nodular, difusa y segmentaria.

- Oficio sin número, de fecha 14 de enero de 2012, ampliación de dictamen de necropsia, suscrito por los peritos médicos Jorge Pérez Espinosa y Jaime Cruz Huerta, en el cual consta lo siguiente:

Se amplía el dictamen de necropsia de fecha 25 de diciembre de 2011, en el sentido de que la congestión generalizada que presentó el paciente I al momento de fallecer fue consecutiva a insuficiencia renal provocada por la glomeruloesclerosis nodular difusa y segmentaria, en un sujeto con hipertrofia de fibras miocárdicas; así como neumonitis intersticial, ateroesclerosis coronaria, pielonefritis crónica y pancreatitis crónica.

73. Opinión médica de fecha 29 de noviembre de 2013, suscrita por personal adscrito a la Coordinación de Servicios Médicos y Psicológicos de la Comisión de Derechos Humanos del Distrito Federal, en la cual consta lo siguiente:

[...]

Discusión del caso

Desde la perspectiva médica, con base en los documentos revisados para este tema y en la literatura médica, a continuación se dará respuesta a los planteamientos del problema del caso del agraviado I.

Para iniciar la respuesta a las preguntas, es necesario comentar que la causa de muerte documentada por el Servicio Médico Forense fue el cuadro de insuficiencia renal crónica secundaria a glomeruloesclerosis nodular, la cual se puede inferir, por el análisis a la literatura médica, que fue secundaria a una nefropatía diabética.

Lo que en este caso se cuestiona es si la omisión o la inadecuada atención médica por parte de la unidad médica del Reclusorio Preventivo Varonil Oriente, el Hospital General Iztapalapa y el Hospital de Especialidades Belisario Domínguez, presenta un nexo causal con la muerte del agraviado, es decir, si la glomeruloesclerosis nodular pudo haber sido a consecuencia de alguna acción u omisión médica por parte de estas tres instancias médicas que valoraron y trataron médicamente al agraviado I.

Esta cuestión en particular (nexo causal entre la muerte y la atención médica), es necesario que la responda el Semefo, que realizó la necropsia al paciente, ya que uno de los objetivos de la necropsia médico-legal, es el esclarecer si la muerte se debió a una mala práctica médica o no, tal y como lo marca Calabuig en su libro *Medicina Legal y Toxicológica*.

Por lo anterior, responderé cuales fueron las omisiones y las acciones médicas inadecuadas (sustentadas en la bibliografía médica y en la documentación entregada) y posteriormente se hará un análisis de dicha práctica médica.

Atención médica en la unidad médica del Reclusorio Preventivo Varonil Oriente

En este rubro es necesario mencionar que cuando el paciente acudió a la Consulta Externa de la unidad entre marzo y abril del 2011, ya presentaba datos clínicos de daño renal, es decir, hinchazón de la cara y los miembros inferiores. Posteriormente se realizaron estudios donde se confirmó daño renal (creatinina, urea y las grasas en sangre elevadas, además la presencia de proteínas en orina).

La conducta de la unidad médica del Reclusorio Preventivo Varonil Oriente en ese momento fue expectante, dieron tratamiento médico y el paciente mejoró su estado clínico. Sin embargo considero que en ese momento el paciente requería atención médica especializada por parte de un médico internista o un nefrólogo, quienes pudieran en ese momento valorar si requería tratamiento con diálisis. Por lo que una omisión importante en este rubro fue la falta de valoración por parte de un especialista.

Posteriormente se menciona que el paciente I, en el periodo de agosto a septiembre de 2011, dejó de tomar su medicamento, por lo que cuando acudió el 27 de septiembre del 2011 a la unidad médica, ya tenía una descompensación clínica que requirió valoración hospitalaria de nueva cuenta en la unidad médica del Reclusorio Preventivo Varonil Oriente, sin brindarle terapia de sustitución renal.

De nueva cuenta en la unidad médica solicitaron en múltiples ocasiones interconsultas con médicos especialistas (del 4 al 17 de octubre del 2011, sustentando en las hojas de indicaciones médicas, fojas 20 a 41 de las copias del expediente), obteniendo la interconsulta para Nefrología el 25 de octubre del 2011, donde la nefróloga mencionó que no requería tratamiento con hemodiálisis, sin que eso no descartara que requiriera tratamiento de sustitución renal. Su estado de salud se deterioró por lo que volvieron a solicitar

al Hospital General Iztapalapa una valoración, fue hospitalizado, se le brindó diálisis la cual no fue del todo funcional y lo volvieron a derivar a la unidad médica del centro de reclusión. La unidad solicitó de nueva cuenta la valoración por internistas hasta que el Hospital General Belisario Dominguez lo atendió, sin embargo falleció.

Por lo que existió una omisión por no haber recibido la interconsulta por parte de especialistas médicos del 4 al 17 de octubre del 2011, mismas interconsultas que fueron solicitadas por los médicos tratantes del agraviado I en la unidad médica del Reclusorio Preventivo Varonil Oriente. Cabe mencionar que la falta de interconsulta por parte de médicos especialistas, si pudo provocar un deterioro en la salud del paciente ya que esto influyó para no recibir un tratamiento oportuno.

Atención médica en el Hospital General Iztapalapa

De lo mencionado anteriormente, nos enfocaremos en la atención del Hospital General Iztapalapa, unidad médica que hospitalizó al paciente, del 30 de septiembre al 1 de octubre del 2011 y del 6 al 23 de noviembre del 2011.

En mi opinión considero que en la primera hospitalización existió omisión por parte de los médicos del servicio de Urgencias, los cuales diagnosticaron insuficiencia renal crónica estadio 5. Como lo menciona la literatura médica, este diagnóstico es indicativo de la terapia de sustitución renal con diálisis (hemodiálisis no diálisis peritoneal) o con un trasplante renal, por lo que debieron haber solicitado dicho tratamiento o en su defecto, se debió haber interconsultado a un médico internista o a un nefrólogo. Sin embargo, durante la estancia hospitalaria no existen constancias de que se haya realizado alguna interconsulta o la propia realización de la terapia sustitutiva de la función renal.

En cuanto a la segunda hospitalización, se le colocó un catéter para dializarlo, se prescribieron 30 recambios; sin embargo, el catéter tuvo problemas y solo le pudieron realizar 11 recambios, por lo que le cambiaron de nueva cuenta el catéter; sin embargo, el líquido de diálisis comenzó a tornarse sanguíneo por lo que ya no realizaron más diálisis. Se menciona en el expediente que se le ofreció la colocación de un catéter blando para diálisis continua pero en el expediente clínico se reportó que el interno no aceptó.

Con tal tratamiento mencionado, las cifras de creatinina y urea disminuyeron considerablemente tras haber estado muy elevadas. Al momento de darlo de alta, el 23 de noviembre del 2011, solo se tenían los laboratorios del 17 de noviembre del 2011, donde se mostraba que los niveles de creatinina habian aumentado de nueva cuenta.

Por lo que considero que existió una omisión por parte del servicio tratante, en que se dio de alta al paciente, sin haberle realizado estudios de laboratorio del 22 o 23 de noviembre del 2011, lo cual pudo haber cambiado la ruta terapéutica o en su defecto revalorar el alta del paciente.

En cuanto a la atención médica del Hospital General Iztapalapa, se pueden documentar 2 omisiones (la primera en no haber interconsulta a un médico internista o iniciado la diálisis peritoneal el 30 de septiembre del 2011, y la segunda haber dado de alta al paciente el 23 de noviembre del 2011, sin los datos de laboratorios actualizados) y un hecho adjudicable al paciente que fue el no aceptar la colocación de un catéter blando para la realización de la diálisis, por lo que considero que estos tres factores influyeron en conjunto para que su estado de salud se deteriorara.

Atención médica en el Hospital de Especialidades Belisario Dominguez.

En el Hospital General de Especialidades Belisario Dominguez, el paciente acudió debido a que fue derivado de la unidad médica del Reclusorio Preventivo Varonil Oriente, fue ingresado en una primera instancia para la realización de diálisis peritoneal, la cual fue satisfactoria. Posteriormente regresó a la unidad médica, donde estuvo un par de días y de ahi reingresó al Hospital General de Especialidades Belisario Dominguez.

En esa segunda hospitalización se trató de colocar un catéter de diálisis peritoneal, sin embargo no fue satisfactoria y hasta causó sangrado al paciente. Por tal motivo los médicos decidieron colocarle un catéter blando (el cual debe ser colocado en un quirófano). Los cirujanos al realizar la apertura de la cavidad abdominal, notaron que existió una colocación del primer catéter), por lo que decidieron drenar la sangre y pasarlo a la Unidad de Terapia Intensiva, donde en poco tiempo (horas) el paciente I falleció.

En cuanto a la atención médica, cabe señalar que la colocación de un catéter era fundamental para tratar al paciente y que tal procedimiento por sí solo tiene el riesgo de causar sangrado y que el diagnóstico de insuficiencia renal crónica por sí solo, tiene como complicación el no poder coagular adecuadamente, es decir, los pacientes presentan mayor riesgo de sangrado. Por lo que considero que la atención médica proporcionada por el Hospital General de Especialidades Belisario Dominguez fue adecuada y justificada.

En el caso particular del paciente I, aparte del riesgo de sangrado que lleva la colocación del catéter rigido y su enfermedad, es necesario evaluar que ya le habían colocado varias veces antes catéteres rigidos (dos veces en el Hospital General Iztapalapa y una vez en el Hospital General de Especialidades Belisario Dominguez), por lo que la cavidad peritoneal ya tenía muchas cicatrices, además, es necesario mencionar que desde el dia 16 de noviembre hasta el 15 de diciembre del 2011, no había recibido terapia sustitutiva de la función renal, aunado a lo anterior.

Por lo que considero que estos factores (aunados a los factores mencionados en los rubros de la unidad médica del Reclusorio Preventivo Varonil Oriente y el Hospital General Iztapalapa) influyeron en conjunto para que su estado de salud se deteriorara y aumentara su riesgo de muerte.

Por lo anterior se puede mencionar que todos los factores de riesgo en su conjunto llevaron a un deterioro en el estado de salud del paciente, no existiendo una causa única (es decir las causas médicas exclusivamente), para que se presentara tal deterioro en su estado de salud.

Se puede inferir, más no aseverar, que la muerte del paciente I se pudo haber producido por la confluencia de varios factores o circunstancias (no haber recibido interconsultas a tiempo, complicaciones propias de la enfermedad, negativa del paciente a colocar un catéter blando) en su conjunto.

Conclusiones

1. Los factores que llevaron al deterioro de la salud del paciente se engloban tanto en las acciones y omisiones médicas de la unidad médica del Reclusorio Preventivo Varonil Oriente y en el Hospital General Iztapalapa, así como en las complicaciones propias de la insuficiencia renal crónica y en las decisiones de tratamiento del mismo paciente, los cuales fueron todas en su conjunto decisivos para llegar a tal deterioro, favoreciendo el nexo causal con la muerte, no existiendo una causa única.

2. Del análisis de las copias certificadas del expediente clínico realizado en el Hospital General de Especialidades Belisario Dominguez, se puede inferir que la atención médica proporcionada fue adecuada.

[...]

4. Considero que no se debió de haber dado de alta al paciente el 23 de noviembre de 2011, sin haber actualizado los datos de laboratorio (los últimos laboratorios reportados fueron del 17 de noviembre del 2013) ya que tales datos pudieron haber cambiado la ruta terapéutica o en su defecto revalorar el alta del agraviado.

Caso J. Expediente CDHDF/II/121/IZTP/11/P7510

74. Oficio DUMRPO/1347/11, de fecha 23 de diciembre de 2011, suscrito por el doctor Tekuhtli Bayardi Landeros, Encargado de la unidad médica del Reclusorio Preventivo Varonil Oriente, en el cual se informa lo siguiente:

El interno **J** fue referido el día 22 de diciembre de 2011, con carácter de urgente al Hospital Ajusco Medio, donde lamentablemente falleció el día 23 de diciembre, aparentemente por una neumonía bilateral a descartar pancreatitis. No omito informar que la causa de muerte será determinada en la necropsia.

- Nota de urgencias de fecha 22 de diciembre de 2011, suscrita por la doctora Iris Sámano Borgonio, adscrita a la unidad médica del Reclusorio Preventivo Varonil Oriente, en la cual consta lo siguiente:

Paciente masculino de 36 años de edad, el cual es traído por internos. Refiere dolor ardoroso en epigastrio, desde hace un día, además de dolor doloroso al orinar desde hace un día. Refiere no haber consumido ningún alimento desde hace dos días, más que un plato de papaya y suero con manzana. Refiere evacuaciones líquidas desde hace un día.

EF. Paciente masculino de edad igual a la cronológica, conciente, orientado, con palidez de tegumentos y regular estado de hidratación. Faringe hiperémica, sin presencia de adenomegalias. Cardiorespiratorio sin compromiso, Abdomen blando, depresible, con dolor a la palpación en epigastrio, hipogastrio, flanco derecho e izquierdo, fosa iliaca derecha a izquierda. Puntos ureterales bilaterales positivos. Giordano bilateral positivo. Murphy positivo. Extremidades con pulso y llenado capilar presente.

Idx. Faringitis, gastritis, colitis probable infecciosa.

[...]

IC a Urgencias con diagnóstico de probable neuroinfección.

Se comunica con seguridad y custodia para que se traslade al paciente ya que comienza con dificultad respiratoria con tendencia a la depresión respiratoria y neurológica. Con saturación menor de 80 de oxígeno y con hipotensión.

75. Acta circunstanciada de fecha 2 de febrero de 2012, suscrita por una visitadora adjunta de este Organismo, en la cual consta la entrevista a la peticionaria **J**, quien manifestó lo siguiente:

Desde el mes de octubre de 2011, su familiar comenzó a presentar malestares como dolores, además presentaba ardor de estómago, así como dolor en las piernas, por lo que acudía a la unidad médica para ser atendido, donde le diagnosticaron gastritis, recentándole ranitidina y omeprazol para mitigar el dolor.

El día 22 de diciembre de 2011, un familiar del agraviado **J** acudió al Reclusorio Preventivo Varonil Oriente a visita, donde notó que su familiar se encontraba mal de salud, ya que estaba deshidratado y con dificultad para caminar, por lo cual lo llevaron a la unidad médica. Posteriormente se les informó que su familiar seria referido a un hospital externo.

El día 23 de diciembre de 2011, acudieron al reclusorio, lugar en el que les informaron que su familiar había fallecido, por ende debían acudir al Hospital General Ajusco Medio.

76. Resumen clínico de fecha 17 de enero de 2012, suscrito por la doctora Celsa Ferrer Remigio, jefa de los servicios de Urgencia del Hospital General Ajusco Medio, en el cual se establece lo siguiente:

[...]

En fecha 22 de diciembre de 2011, a las 14:02, horas ingresa al servicio de Urgencias adultos el paciente J, masculino de 36 años de edad, proveniente del Reclusorio Preventivo Varonil Oriente, con hoja de referencia emitida por dicha institución con el diagnóstico de probable neuroinfección e infección de vías urinarias.

Refirió los siguientes antecedentes de importancia:

Niega alergias, transfusionales y quirúrgicos, se conoce con gastritis. Durante la valoración inicial refirió que inicio el padecimiento motivo de consulta 24 horas previas para su ingreso, con dolor abdominal en epigastrio que se irradia hacia tórax posterior, vómitos y fiebre. A su ingreso a la exploración física se encontró con tensión arterial 70/50, frecuencia cardiaca 60 latidos por minuto, frecuencia respiratoria 24 por minuto, temperatura 39.3 grados centígrados. Quejumbroso, diaforético, mal hidratado, cardiovascular sin soplos, aparato respiratorio buena entrada y salida de aire, abdomen blando, depresible, sin alarma abdominal, con dolor en epigastrio, puntos pancreáticos presentes, peristalsis sin alteraciones, miembros pélvicos normales, concluyendo con los diagnósticos iniciales: Dolor abdominal probable pancreatitis, síndrome febril, deshidratación.

Se inició terapéutica con soluciones cristaloides, inhibidor de bomba de protones, analgesia, sonda naso gástrica a derivación, se solicitaron exámenes de laboratorio (biometría hemática, química sanguínea, electrolitos séricos, amilasa, lipasa, gasometría arterial), así como exámenes de gabinete (radiografía de tórax, ultrasonido abdominal).

A las 20:00 horas del 22 de diciembre de 2011 se revaloró al paciente. Al reinterrogatorio refirió iniciar 3 días previos a su ingreso de inicio súbito con dolor abdominal localizado en epigastrio tipo cólico, transflictivo, de intensidad 8/10, acompañado de náuseas y vómito de contenido gastroalimenticio en 3 ocasiones, así como evacuaciones diarreicas en número de 4 líquidas.

A la exploración física en malas condiciones generales, con palidez de tegumentos, sonda naso gástrica a derivación, mucosa oral seca, tórax con aumento de la mecánica ventilatoria, tiraje intercostal, supraclavicular, hemitórax derecho con hipoventilación basal izquierda, resto del parénquima pulmonar con rudeza respiratoria, ruidos cardiacos rítmicos, aumentados en intensidad y frecuencia sin fenómenos agregados, abdomen globoso a expensas de panículo adiposo, blando, doloroso, a la palpación en epigastrio, signo de von blomberg positivo, peristalsis disminuida, anuria, extremidades simétricas, sin reflejos patológicos.

Se recaban laboratorios leucocitos 9200, neutrófilos 76%, hemoglobina 15.97 g/dl hematocrito 46.37%, plaquetas 128 440, reacciones febriles proteus OX-19 positivo 1:40 resto negativas, amilasa 79 U/L, lipasa 20 U/L, PFH AST/TGO 187 UI/L., DHL 407 UI/L, CK 9364 U/L. MB 223.7 U/L, glucosa 62 mg/dl, nitrógeno ureico 37.5 mg/dl, determinación de urea 80.2 mg/dl, creatinina 4.5 mg/dl, sodio 137.9 mmol/L, cloro 104.8 mmol/L, potasio 3.1 mmol/L, calcio 8.4 mg/dl. Radiografía de tórax con infiltrados parahiliares bilaterales y derrame pleural bilateral de predominio derecho. Ultrasonido abdominal vesícula biliar con datos inflamatorios agudos pared de 5 mm con litos internos, TAC de abdomen con derrame para neumónico derecho, datos inflamatorios agudos de la vesícula biliar, dilatación de la cámara gástrica y asas de intestino delgado, integrando los diagnósticos: A. Choque distributivo secundario a choque séptico, neumonía parahiliar bilateral, derrame pleural bilateral para neumónico. B. Falla renal aguda Estado AKI III, Rabdomiolisis. C. Desequilibrio ácido base, acidosis metabólica, hipokalemia. D. Colecistitis litiásica. D. Deshidratación severa.

Se continúa con soluciones cristaloides coloides aminas vasoactivas tipo norepinefrina, antimicrobiano tipo quinolona y bicarbonato de sodio en infusión. Se reporta muy grave, no se cuenta con familiares para proporcionar informes, se informa a custodios y trabajo social.

A las 22:40 horas del 22 de diciembre de 2011, presenta aumento de la mecánica ventilatoria, con desaturación por oximetria de pulso al 82%, a pesar de apoyo con oxígeno suplementario, con persistencia de taquicardia e hipotensión arterial, se decidió manejo de la vía aérea avanzada al primer intento, presentando posteriormente para cardiorrespiratorio, iniciando reanimación cardiopulmonar básica y avanzada, saliendo al primer ciclo. Se incrementa dosis de amina vasoactiva. Se reporta muy grave con mal pronóstico.

A las 00:25 horas del 23 de diciembre de 2011, presentó nuevamente asistolia dando maniobras avanzadas de reanimación, revirtiendo al tercer ciclo, se reporta muy grave.

A la 01:10 hora presenta asistolia sin revertir a maniobras avanzadas de reanimación cardiopulmonar, presentando defunción a la 01:45 hora con los diagnósticos de choque séptico, neumonía parahiliar bilateral, insuficiencia renal aguda y acidosis metabólica descompensada. Dando aviso a personal custodio y trabajo social.

77. Oficio número DUMRPVO/0254/12, de fecha 7 de marzo de 2012, suscrito por el Encargado de la unidad médica del Reclusorio Preventivo Varonil Oriente, en el cual consta lo siguiente:

[...]

Al respecto le informo que el paciente J solo se presentó a consulta en tres ocasiones, la primera el día 7 de diciembre del 2011, fue atendido por la doctora Guadalupe Parra; el día 20 de diciembre de 2011, valorado por la doctora Abril Cisneros y el día 22 de diciembre por la doctora Iris Sámano, que es quien lo refiere al Hospital Ajusco Medio

78. Opinión médica de fecha 29 de enero de 2013, suscrita por personal médico adscrito a la Coordinación de Servicios Médicos y Psicológicos de este Organismo, de la que se desprende lo siguiente:

[...]

Discusión del caso

Se trata de agraviado J, de 36 años de edad, quien acude el 7 de diciembre de 2011 a la consulta externa en la Unidad Médica del Reclusorio Preventivo Varonil Oriente, se integra el diagnóstico de gastritis y se indica tratamiento. El 20 del mismo mes acude nuevamente por presentar dolor urente[69] en epigastrio[70], intenso, náusea sin llegar a vómito. Episodios presentes desde hace dos años, sin protocolo de estudios y de tratamiento, con dolor intenso en epigastrio a la palpación. Impresión diagnostica: gastritis[71] probablemente erosiva, a descartar úlcera[72] péptica, faringitis. Se indican tratamiento y control por la consulta externa.
El día 22 de diciembre acude nuevamente por presentar dolor ardoroso en epigastrio desde hace un día, con evacuaciones liquidas desde hace un día. Se observó consciente, orientado, con palidez de tegumentos y regular estado de hidratación, con abdomen blando, depresible, con dolor a la palpación en casi la totalidad del abdomen. Impresión diagnóstica: faringitis, gastritis, colitis probable infecciosa, IVU, probable colecistitis. Se solicita interconsulta a hospital por probable neuroinfección. Por lo que fue referido al Hospital General Ajusco Medio.

El agraviado J ingresó el 22 de diciembre a las 14:30 horas, refiere que hace 24 horas inicia con dolor abdominal epigástrico, que se irradia a espalda, a su ingreso se encuentra paciente hipotenso, quejumbroso, diaforético, mal hidratado, cardiovascular sin soplos, aparato respiratorio con buen entrada y salida de aire, abdomen blando, depresible, sin alarma abdominal, con dolor en epigastrio, puntos pancreáticos presentes, impresión diagnostica: Dolor abdominal, probable pancreatitis, síndrome febril, deshidratación. Evoluciona desfavorablemente y fallece doce horas después, el 23 de diciembre a las 01:45 horas, se refiere paciente con los diagnósticos de choque séptico de 24 horas de evolución, neumonía bilateral 3 días de evolución, insuficiencia renal aguda 2 días. No se contó con protocolo de necropsia para la realización del presente informe.

Respecto a los planteamientos, se solicita en primer lugar establecer si existió mala práctica por parte de la unidad médica del Reclusorio Preventivo Varonil Oriente en cuanto a determinar tratamiento y diagnóstico, situación que causó la muerte del agraviado, si bien no se realizó necropsia del cadáver, con base en el expediente clínico que me fue proporcionado se obtuvo que el agraviado J acudió a dicha unidad médica el 20 de diciembre a las 21:03 horas con dolor abdominal intenso a la palpación, se le indicó analgésico (butilhioscina) entre otros medicamentos y fue enviado a su dormitorio. El día 23 del mismo mes falleció por choque séptico, neumonía bilateral e insuficiencia renal aguda.

Al respecto la literatura refiere que el síndrome doloroso abdominal se caracteriza por una seria de signos y síntomas que pueden ser secundarios a una causa intraabdominal o extraabdominal y cuyo tratamiento suele ser una urgencia médica. Asimismo que no deben administrarse analgésicos hasta tenerse un diagnóstico de presunción[73]a menos que se realicen simultáneamente los estudios de laboratorio y gabinete necesarios. El choque séptico[74] se define como la insuficiencia circulatoria que crea un desequilibrio entre el aporte y la demanda de oxígeno en los tejidos, que comienza con un foco infeccioso, acidosis láctica, oliguria y alteración aguda del estado mental. La insuficiencia renal suele ser una manifestación del choque séptico. En el caso que nos ocupa el paciente no fue referido a hospital de segundo o tercer nivel para ser estudiado y tratado dos días previos a su fallecimiento, tomando en cuenta

[69] Ardoroso.
[70] Imagen donde se indica el número 1 que es el epigastrio. Cfr. Original.
[71] Inflamación de la mucosa del estómago.
[72] Pérdida circunscrita de tejido que afecta principalmente la mucosa, la submucosa y la capa muscular del esófago, estómago o duodeno.
[73] Aguilar Salinas Carlos Alberto, et al.., Manual de Terapéutica Médica, 4ª edición, editorial Instituto Nacional de Nutrición "Salvador Zurbarán", México, 2000, Pág. 238.
[74] Tintinalli, Judith; Kelen, Gabor. Medicina de Urgencias, 6ª edición, Edit. Mc Graw Hill, México 2006, págs. 262- 274.

además que estaba diagnosticado con probable úlcera péptica, la cual podría estar perforada[75] y conllevar a una peritonitis y choque séptico. Por todo lo anterior, se establece que personal de la unidad médica del Reclusorio Preventivo Varonil Oriente no proporcionó la atención médica adecuada al agraviado **J**.

Respecto a determinar si existió mala práctica por parte del Hospital General Ajusco Medio, situación que causó la muerte del agraviado, se hace constar en el expediente que el agraviado **J** fue ingresado en malas condiciones generales, con diagnóstico de choque séptico, neumonía parahiliar bilateral, derrame pleural bilateral, insuficiencia renal aguda, deshidratación. A su ingreso le fueron practicados estudios de laboratorio y gabinete, necesarios para descartar el diagnóstico de presunción, asimismo se le proporcionó el tratamiento que requería. El paciente falleció doce horas después de su ingreso a dicho hospital.

En respuesta a los planteamientos y con base en el expediente clínico que me fue proporcionado llegué a las siguientes:

Conclusiones

1. La atención médica proporcionada a agraviado **J** por la unidad médica del Reclusorio Preventivo Varonil Oriente no fue adecuada ni oportuna por el síndrome doloroso abdominal y la probable úlcera péptica que padecía.

2. En el expediente clínico que me fue proporcionado se hace constar que agraviado **J** ingresó muy grave al Hospital General Ajusco Medio, lugar en donde se le proporcionó una adecuada atención médica.

Caso K. Expediente CDHDF/II/121/GAM/12/P0192

79. Acta circunstancia de fecha 13 de enero de 2012, suscrita por un visitador adjunto de este Organismo, en la cual consta la entrevista al agraviado **K**, quien refirió lo siguiente:

Se encontraba en la Unidad Médica del Reclusorio Preventivo Varonil Norte internado desde hacia 8 días aproximadamente. Había sido llevado al Hospital General La Villa y a Balbuena, donde le habían puesto suero y lo habían medicado. Mencionó que había mejorado; sin embargo presentaba problemas respiratorios y aún no había sido medicado. Señaló que había mejorado considerablemente de la insuficiencia renal que presentaba.

80. Acta circunstanciada de fecha 12 de febrero de 2012, suscrita por un visitador adjunto de este Organismo, en la cual consta lo siguiente:

Le han comentado que tiene una infección en el pulmón la cual le están tratando con medicamento. Respecto al padecimiento de insuficiencia renal, señala que ya ha mejorado, aunque las piernas las tiene aún hinchadas. De acuerdo con personal de la Unidad Médica el agraviado será referido a un hospital externo en el transcurso de esta semana. Menciona que en términos generales, considera que le han otorgado la atención requerida.

81. Nota informativa de fecha 22 de marzo de 2012, suscrita por personal médico de este Organismo, en la cual consta lo siguiente:

[75] Robins y Cotran, Patología Estructural y Funcional 7ª Edición, Edit. Saunders Elsevier, España, 2005. Pág. 823

[...]

Exploración física:

T/A 119/61 FC 83
Ruidos cardiacos rítmicos aumentados de intensidad. Soplo holosistólico. Disminución ventilatoria. Edema en genitales, extremidades inferiores y abdomen. Catéter sublabio derecho, sonda foley. Tolera vía oral. Ictericia +++.

Impresión diagnóstica:

Insuficiencia cardiaca.
Insuficiencia hepática.
Sx. Retención hídrica.

Sugerencias médicas:

Requiere estudio ecocardiograma.
Requiere valoración y manejo por cardiología.

82. Nota médica de la Unidad Coronaria y Urgencias del Instituto Nacional de Cardiología Dr. Ignacio Chávez, de la cual se desprende lo siguiente:

Diagnóstico:

I. Cardiopatía congénita, aorta bivalva doble lesión aortica con predominio de insuficiencia, la cual es grave. Estenosis moderada. Insuficiencia tricuspidea grave.

II. Sinusal. Insuficiencia cardiaca crónica sintomática compensada. Disfunción diastólica grado III. Hipertensión arterial pulmonar severa PSAP 87mmHG. Insuficiencia hepática crónica estadio Child C.

III. Congénita secundaria en estudio.

Observaciones:

Masculino de 25 años de edad que acude a valoración a este Instituto proveniente del Hospital Balbuena donde fue valorado por un cuadro de 2 semanas de evolución compuesto de deterioro de clase funcional a expensas de disnea y edema progresivo. Al momento de su valoración inicial con datos de congestión pulmonar, lesión renal aguda, an ritmo de fibrilación auricular, edemas de insuficiencia hepática, durante su hospitalización recibió manejo con digoxina, diurético y apoyo con plasma fresco y vitamina K.

El paciente cursa con miocardiopatía dilatada de origen valvular congénito, no tiene datos clínicos ni paraclínicos de hipoperfusión tisular ni de choque carcinogénico. El paciente requiere de optimizar el manejo de la insuficiencia cardiaca, por el momento no tiene indicación quirúrgica de urgencia. Debido a la falta de espacio físico se reenvía al Hospital General Balbuena para continuar manejo de insuficiencia cardiaca, se recomienda continuar manejo con diurético e iniciar intrópico con dobutamina a dosis de 4 gammas y ajustar de acuerdo a evolución además de vasodilatador vía oral. Una vez mejoradas las condiciones generales será necesario revalorar en esta Institución para continuar con abordaje diagnóstico.

83. Resumen clínico de fecha 13 de noviembre de 2012, suscrito por un médico adscrito al Hospital General la Villa, del cual se desprende lo siguiente:

> Masculino de 22 años. Ingresó precedente del Reclusorio Varonil Norte el día 13 de diciembre de 2011, con dolor abdominal de 2 meses de evolución, con múltiple tratamiento sin mejoría. Egreso por mejoría el 20 de diciembre de 2011, con los diagnósticos de: insuficiencia hepática child B, alcoholismo crónico, insuficiencia renal crónica KDoq III secundaria a síndrome hepatorrenal. Reingresa el 26 de diciembre de 2011 con diagnóstico de edema generalizado, anasarca, cirrosis hepática e insuficiencia renal crónica y probable infección de vías respiratorias bajas, herpes zoster, tórax posterior, manejado con diuréticos, restricción de líquidos por vía oral y parenteral, antibióticos, evolución estable disminución de edema, persisten datos de congestión pulmonar, detectando el 8 de enero de 2012 esputo hemoptoico, solicitando estudio de BAAR en esputo y broncoscopia, no aceptando el paciente y decide egreso paciente y familiares por alta voluntaria el día 10 de enero de 2012. Durante su estancia se efectuó ultrasonografía hepática renal y esplénica reportando 14 de diciembre de 2011. Hepatoespleno megalia y 15 de diciembre de 2011. Aumento de ecogenicidad cortical renal bilateral compatible con probable glomerulonefritis de origen a determinar.

84. Oficio DHGB/979/12 de fecha 20 de noviembre de 2012, mediante el cual el Director del Hospital General Balbuena remitió copia certificada del expediente, así como resumen clínico de la atención médica brindada al interno paciente en esa Institución. Del resumen médico se desprende lo siguiente:

> Se trata de masculino de 22 años de edad, ingresado en dos ocasiones al servicio de Medicina Interna de este hospital de acuerdo con los siguientes datos tomados del expediente clínico.
>
> En su primer ingreso con antecedes de interés solo el consumo de drogas, procedente del Reclusorio Preventivo Varonil Norte, se refería que había estado hospitalizado con anterioridad en el Hospital General La Villa por insuficiencia renal, pero sin precisar fechas y/o tipo de tratamiento recibido.
>
> Ingresa a Medicina Interna con diagnósticos iniciales de Insuficiencia Hepática Crónica Child C, IRC a estatificar, síndrome de retención hídrica y derrame pleural bilateral, sustentado en su padecimiento referido de varias semanas manifestando aumento de volumen de las extremidades inferiores, progresivo, asociado a disnea que progresó de grandes a pequeños esfuerzos, motivo básico por el cual fue hospitalizado.
>
> En sus datos clínicos iniciales destacaba edema generalizado con hipoaereación bibasal compatible con derrame pleural bilateral y en sus estudios de laboratorio con datos compatibles con insuficiencia hepática destacando elevación discreta en las enzimas hepáticas y de las bilirrubinas con un patrón mixto.
>
> En nota del 140112 se destaca la presencia de soplo sistólico de predominio mitral, así como EKG compatibles con hipertrofia biventricular, no descartándose la posibilidad de que el paciente curse con valvulopatía mitral del tipo de la doble lesión mitral. Su manejo se refiere a base de restricción hidrosalina, diuréticos y medidas antimonio como profilaxis. Con los hallazgos radiológicos comentados, se considera la presencia de neumonía con focos múltiples asociado a los datos de falla cardiaca manejándose con digiatlicos antibióticos por vía sistémica.
>
> El paciente persistía con disnea agregándose hemoptisis, en tanto se enviaron muestras para baciloscopias en esputo se consideró la posibilidad de TBP dado el lugar de procedencia. Aún en los

resultados de Baciloscopia enviados por fuera a través del servicio de Epidemiología y dada su evolución se decide iniciar antifímicos el día 200112, comentándose además que hay mejoría de los datos de retención hídrica y que los resultados de ELISA para VIH y panel para hepatitis han sido reportados como negativos. También se comenta que se intentó envío a Cardiología para valoración complementaria pero que acudirá a la misma como externo cuando sus condiciones hayan mejorado. Pendiente de resultado escrito de baciloscopias, se comentó la posibilidad de micosis pulmonar por lo que se agregó manejo con fluconazol.

Durante el resto de su estancia completando antimicrobianos, continuando con depleción y restricción hidrosalina y con monitoreo de sus estudios de laboratorio en forma correspondiente. Es egresado del servicio el 310112 con los diagnósticos de Neumonía en control, descartar TBP VS, micosis pulmonar, insuficiencia hepática crónica child C, desnutrición moderada. Se egresa a base de manejo con dieta para enfermo hepático, restringida en líquidos: espironolactona, omeprazol, levofloxacina por 7 días, fluconazol por 10 días más y antifímicos con su 10º. día de administración.

Reingresa al Hospital el 2 de marzo de 2012 vía urgencias, traído del Reclusorio Preventivo Varonil Norte, 30 días después del egreso previo, desconociéndose cuál era el manejo al momento de su ingreso y como había sido su evolución en estos 30 días. En su ingreso a Medicina Interna el 3 de marzo se comentan como diagnósticos iniciales insuficiencia cardiaca CF III, cirrosis hepática prob. de origen cardiaco, probable hipertensión pulmonar, comentándose que de acuerdo a los hallazgos en la e.f. hay que considerar principalmente la posibilidad de valvulopatía como origen de su descompensación y de todos los datos clínicos complementarios.

En sus estudios iniciales de laboratorio se destacaba los datos de falla hepática crónica con prolongación de las pruebas de coagulación y por EKG compatibilidad con datos de hipertensión pulmonar, radiológicamente con proceso infeccioso de vías respiratorias bajas y datos de cardiomegalia importante con cambios pulmonares secundarios a la misma falla cardiaca.

Se solicita la realización de ecocardiograma vía trabajo social a los hospitales de Especialidad Belisario Domínguez y Tláhuac sin respuesta positiva, sin precisarse más al respecto. En su evolución clínica predominando el compromiso por falla cardiaca descompensada y retención hídrica, con los datos de insuficiencia hepática sin descompensación pero con alteraciones de los estudios de laboratorio donde persistía hiperbilirrubinemia, prolongación del TP, plaquetopenia y elevación de los azoados, se manejaba entonces con restricción hidrosalina, plasma, albumina y diuréticos, así como digitálicos. Con una evolución, estacionaria se comenta en las notas que el problema principal sigue siendo la retención hídrica, con disminución de los volúmenes urinarios, persistencia del edema de miembros inferiores y ascenso del mismo hasta el tronco, sin más datos de dificultad respiratoria que los documentados ya a su ingreso, se seguía insistiendo a través de trabajo social para que pudiera acudir a realización de ecocardiograma complementario ante la sospecha de valvulopatía reumática y cardiopatía congénita del adulto.

En hospital de la red tenía programado el ecocardiograma hasta el 27 de abril no siendo posible antes la realización del mismo por no haber cita disponible antes. El 23 de marzo acudió al Instituto Nacional de Cardiología en donde puso conseguirse la realización de valoración, correspondiente además del ecocardiograma. El reporte de dicha valoración u el ecocardiograma corroboraron datos de cardiopatía congénita doble lesión aórtica, con predominio de la insuficiencia, considerada como grave, insuficiencia tricuspídea, hipertensión pulmonar severa y cardiomiopatía dilatada. Se sugiere en dicha valoración ajustes al tratamiento médico mismos que se realizaron al día siguiente cuando el paciente fue regresado de ese Instituto. Se comenta en su nota de valoración que en ese momento no tiene urgencia de manejo

quirúrgico de acuerdo a sus condiciones y que de mejorar sea re enviado para evaluar la posibilidad de manejo quirúrgico.

En su ingreso a Medicina Interna persiste con datos de insuficiencia cardiaca global descompensada con datos de retención hídrica importante y poca respuesta a manejo de diuréticos, la restricción hidrosalina, digitálicos y las medidas generales de acuerdo a lo sugerido en el Instituto Nacional de Cardiología, prácticamente con poca respuesta al manejo establecido.

En nota del 2 de abril se refiere que persiste con deterioro de sus condiciones generales, persistencia del edema generalizado y poca respuesta al mejo médico estable. El5 de abril persiste malas condiciones generales, disminución del esfuerzo respiratorio, hipotensión severa a pesar de las aminas con que ya estaba desde el 24 de marzo, presentando parada respiratoria, cardiaca y después de esto mala respuesta a las maniobras de RCP básicas avanzadas. Se dejó hora de defunción a las 16:47 del 5 de abril con diagnósticos de Insuficiencia Cardiaca Descompensada, Neumonia adquirida en la comunidad e Insuficiencia Hepática Crónica.

85. Resumen clínico de fecha 6 de noviembre de 2012, suscrito por un médico adscrito a la Unidad Médica del Reclusorio Preventivo Varonil Norte, el día 6 de noviembre de 2012, del que se desprende lo siguiente:

Paciente de 25 años de edad, estado civil: soltero, ocupación: ayudante de chofer de camiones, originario del D.F., con domicilio en Reclusorio Preventivo Varonil Norte, estancia: A3-2-4. AHF: Abuelo paterno con MD. APNP: Hábitos higiénicos regulares, tabaquismo negado. Alcoholismo positivo desde los 14 años. Niega toxicomanías, inmunización completa. APP: Negó MD, Negó quirúrgicos. Negó alergias. A.A: IVSA: 18 años de edad con 4 parejas sexuales (heterosexual), refirió haberse realizado ELISA en Hospital General la Villa con resultado negativo para VIH. No se cuenta con dicho resultado.

IDX: Insuficiencia renal crónica + insuficiencia hepática Child C + desnutrición moderada + sx de retención hídrica + derrame pleural bilateral. Valorado en Hospital General Balbuena (13-1-12) diagnosticando insuficiencia renal crónica en el mes de octubre de 2011, en Hospital General La Villa, según nota del Hospital General Balbuena con tratamiento a base de diuréticos albumina, tomándose BAAR de expectoración con resultado negativos, encontrando crecimiento de hongo sin especificar, sin resultado por escrito, se da manejo con antiinflamatorios y antimicóticos con mejoría, enviándose a Unidad (Reclusorio Preventivo Varonil Norte), donde permaneció internado del 31-1-12 al 2-3-12 realizándose radiografía de tórax, encontrando aumento de trauma vascular y cardiomegalia, permaneciendo en estenia, adinamia, dificultad respiratoria, disnea de pequeños esfuerzos, al cual se agregó oxigeno suplementario, durante su estancia, consciente, coherente, tranquilo cooperador, orientado, con tinte ictérico y palidez de tegumentos, cráneo normocéfalo, sinexo ni endotesis, pupilas isocórica normorreflexicas con respuesta a estímulos luminosos. Narinas permeables, cavidad oral hidratada, cuello cilíndrico sin adenomegalias, campos pulmonares hipoventilados, ruidos cardiacos aumentados de tono y frecuencia, abdomen blando depresible, extremidades inferiores con edema hasta 1/3 superior de ambas piernas sin mejoría clínica, solicitándose valoración por medicina interna (4-2-12) sin encontrar hoja de contrarreferencia del H.G. Balbuena el día 12-2-12 solicitando valoración para medicina interna dando la cita el día 20-4-12, sin mejoría clínica, se envía de urgencia al Hospital General Balbuena con DX: antes mencionados, agregando insuficiencia cardiaca congestiva a descartar.
Con tratamiento: dieta hiposódica con restricción espironolactona, dieta polimérica, diclofenaco, fluconazol, vendaje de miembros pélvicos, estudios clínicos y paraclínicos, permaneciendo en H. G. Balbuena del 2-3-12 al 5-4-12, donde fallece el día 5-4-12 por paro cardiorrespiratorio secundario a insuficiencia cardiaca según nota del Hospital General Balbuena anexa en expediente.

86. Expediente clínico en el que consta la atención médica proporcionada al agraviado K, de cuyo análisis se desprende lo siguiente:

- En el expediente clínico remitido por la Unidad Médica del Reclusorio Norte, las actuaciones que obraban eran a partir del día 31 de enero de 2012.

- De acuerdo con el expediente clínico remitido a esta Comisión por el Hospital General La Villa, el paciente fue valorado el 18 de octubre de 2011, sin existir constancia de dicha atención en el expediente de la unidad médica del Reclusorio Norte.

- En el resumen clínico del 6 de noviembre de 2012, realizado por el Dr. Alejandro Flores Ocampo de la unidad médica del Reclusorio Norte, se indicaba que el agraviado fue diagnosticado con insuficiencia renal en el mes de octubre de 2011, en el Hospital General La Villa.

87. Opinión médica de fecha 13 de febrero de 2014 emitida por personal adscrito a la Coordinación de Servicios Médicos y Psicológicos de este Organismo, de la que se desprende lo siguiente:

[...]

Discusión del caso

Se trata de paciente de 25 años de edad, interno en el Reclusorio Preventivo Varonil Norte desde septiembre de 2008, quien fue referido al Hospital General La Villa el 13 de diciembre de 2011[76], por presentar se refiere dolor abdominal de tipo cólico con vómito, disnea y edema de miembros inferiores. Impresión diagnóstica infección de vías respiratorias bajas, infección de vías urinarias, descartar apendicitis. En dicho hospital se ausculta soplo holosistólico y se integran los diagnósticos de dolor abdominal agudo, probable cólico vesicular, síndrome anémico, descartar síndrome urémico, probable insuficiencia renal crónica. Los estudios de laboratorio reportan anemia, aumento de azoados, bilirrubinas y enzimas hepáticas, asimismo el ultrasonido abdominal reporta aumento del tamaño del bazo. Fue egresado del ese hospital el 20 de diciembre de 2011 con los diagnósticos de Insuficiencia hepática Child B. Alcoholismo crónico; insuficiencia renal crónica Kdoqui III[77] secundaria a síndrome hepatorrenal tipo 2.

El 26 de diciembre de 2011 fue ingresado nuevamente al Hospital General La Villa, con probable herpes zóster en tórax posterior, dificultad para respirar de siete días de evolución, cuello con ingurgitación yugular grado III[78], con edema blando no doloroso en escroto que se extiende hasta extremidades inferiores. Se observó con abatimiento extremo, con puntos rojos en la piel Impresión diagnóstica: retención hídrica, insuficiencia renal crónica, síndrome urémico, insuficiencia hepática, neumonitis urémica. Los resultados de laboratorio reportaron anemia, disminución de plaquetas, tiempos de coagulación alargados, elevación de enzimas hepáticas y azoados. Negativo para virus de inmunodeficiencia humana y para hepatitis B y C. El día 6 de enero de 2012 se menciona la presencia de

[76] Cabe mencionar que las notas médicas refieren que el señor Mejía Gutiérrez inició su padecimiento dos meses antes, sin embargo, en el expediente de la Unidad Médica se hace constar la atención proporcionada a partir del 31 de enero de 2012.

[77] Clasificación para evaluar el estadio de la función renal, en este caso se hace constar en el expediente que el paciente presentaba depuración de creatinina de 46 ml/min, por lo que se ubica en ese punto.

[78] Refleja un aumento de la presión del circuito derecho que puede ser debido a una insuficiente cardiaca izquierda y/o derecha, lesiones que obstruyan el flujo sanguíneo como tumores mediastinales o pulmonares (síndrome de vena cava superior) o por trombosis de esta vena.

úlcera de decúbito en región escapular y que el paciente presentaba dedos "en palillo de tambor". Se observa nota médica en la que se refiere que el agraviado **K** fue dado de alta voluntaria el 10 de enero de 2012.

El 12 de enero de 2012 ingresó al Hospital General Balbuena con el diagnóstico de insuficiencia renal crónica e insuficiencia hepática, síndrome hepatorrenal tipo 2 y probable derrame pleural. El 15 de enero de 2012 se menciona que el paciente presenta falla cardiaca y que no fue posible conseguir la radiografía de tórax, y que el paciente es candidato a estudio con ecocardiograma. Se reporta con diuresis de 4150 ml. Sin haberle practicado dicho estudio fue dado de alta el 31 de enero de 2012 con los diagnósticos de neumonía en control, descartar tuberculosis pulmonar micosis pulmonar, insuficiencia hepática Child C[79] , desnutrición moderada. Se egresa a base de manejo con dieta para enfermo hepático, restringida en líquidos; espironolactona, omeprazol, levofloxacino, fluconazol, y antifímicos.

Fue hospitalizado en la Unidad Médica del Reclusorio Preventivo Varonil Norte el día 2 de febrero de 2012 se refiere al Hospital a en interconsulta en el Hospital General Balbuena. Regresó y se mantuvo hospitalizado con los diagnósticos de insuficiencia hepática Child C, desnutrición. El 2 de marzo de 2012 fue referido al Hospital General Balbuena ya que no se cuenta con el servicio de Rayos X, ni oxígeno. Impresión diagnóstica: insuficiencia hepática Child C, Insuficiencia renal crónica grado I y probable insuficiencia cardiaca crónica descompensada. A su ingreso se observa en mal estado general, con tinte ictérico de piel y tegumentos, cuello con ingurgitación yugular bilateral, ruidos cardiacos con soplo grado II en foco pulmonar y mitral, campos pulmonares con estertores crepitantes en pulmón derecho y abolición de ruidos en ambas caras pulmonares con matidez a la palpación de ambas bases pulmonares, abdomen globoso, depresible, puntos dolorosos negativos, extremidades superiores hipotróficas, inferiores con edema +++, fovea positiva, llenado capilar y pulsos disminuidos, además de ingurgitación yugular III, por lo que se solicita ecocardiograma.

El 23 de marzo de 2012 fue referido al Instituto Nacional de Cardiología "Ignacio Chávez", en donde le fue practicado ecocardiograma con el que se integran los diagnósticos de Cardiopatía congénita, aorta bivalva, doble lesión aórtica con predominio de insuficiencia la cual es grave, estenosis moderada, estenosis tricuspidea grave II, Insuficiencia cardiaca crónica sintomática compensada, disfunción diastólica grado III, hipertensión arterial pulmonar severa, insuficiencia hepática crónica estadio Child C. Por falta de espacio físico fue reingresado al Hospital General Balbuena, el 26 de marzo de 2012 se observó con disminución importante de plaquetas (78 mil), se inició dobutamina sugerido por cardiología. Además se le indicó digoxina tratamiento para la insuficiencia cardiaca la cual no le fue administrada desde el 31 de marzo porque no hubo en el Hospital, lo cual aparentemente fue deteriorando su estado general hasta que fallece el día 5 de abril de 2012, a las 16:47 horas. El certificado de defunción refiere como causas del fallecimiento insuficiencia cardiaca descompensada, neumonía adquirida en la comunidad.

En lo que respecta a los planteamientos del problema se solicita determinar si la atención médica que se le proporcionó al interno paciente **K** en la Unidad Médica del Reclusorio Preventivo Varonil Norte para atender su padecimiento, fue adecuada y oportuna; en primer lugar se destaca que el expediente de la Unidad Médica es omiso ya que se hace constar en el expediente del Hospital General La Villa la hoja de referencia de fecha 13 de diciembre de 2011[80] y en el expediente de dicha unidad solo se hace constar la

[79] La clasificación modificada Child-Pugh de severidad de enfermedad hepática se realiza de acuerdo al grado de ascitis, las concentraciones plasmáticas de bilirrubina y albúmina, el tiempo de protrombina, y el grado de encefalopatía.

[80] Asimismo, las notas médicas refieren que el agraviado inició su padecimiento en octubre de 2011, fecha en la que le diagnosticaron insuficiencia renal.

atención médica proporcionada a partir del 31 de enero de 2012. Se contó también con la hoja de Control de Internos de la Subsecretaría del Sistema Penitenciario en la que se menciona que el agraviado **K** ingresó al Reclusorio Norte el 2 de septiembre de 2008 por lo anterior en este caso se establece que el expediente elaborado en dicha unidad médica es omiso y no cumple con lo que establece la Norma Oficial Mexicana Nom-168-SSA1-1998, Del Expediente Clínico en su numeral 6.2 Nota de evolución en la que se refiere que el médico deberá elaborarla cada vez que proporciona atención al paciente ambulatorio, de acuerdo con el estado clínico del paciente. Durante la hospitalización en el Hospital General la Villa se auscultó con aumento de la frecuencia cardiaca, con soplo holosistólico[81], con dificultad respiratoria, ortopnea, en estado de postración, con ingurgitación yugular grado III, con síndrome de retención hídrica, dedos en palillo de tambor; dichos signos y síntomas se refieren en la literatura médica[82] como característicos de la insuficiencia cardiaca por lo que debió descartarse dicho diagnóstico desde el 13 de diciembre de 201183. Aunado a lo anterior del 31 de enero de 2012 al 2 de marzo de 2012 se mantuvo hospitalizado con los diagnósticos de insuficiencia hepática, renal y síndrome de retención hídrica por lo que no se le proporcionó atención médica ni los medicamentos adecuados para la insuficiencia cardiaca que padecía.

Por todo lo anterior, en este caso se establece que la atención médica proporcionada al agraviado **K** por la unidad médica del Reclusorio Preventivo Varonil Norte no fue adecuada ni oportuna. Asimismo, el expediente clínico no incluye la atención médica proporcionada al paciente antes del 31 de enero de 2012 por lo que no cumple con lo que establece la Norma Oficial Mexicana Nom-168-SSA1-1998, Del Expediente Clínico en su numeral 6.2.

En lo que respecta a señalar si existió seguimiento médico apropiado en la atención de dicho padecimiento, como se menciona en el punto anterior, el expediente realizado en la Unidad Médica del Reclusorio Preventivo Varonil Norte se encuentra incompleto. En el expediente clínico realizado en el Hospital General La Villa se observan dos hojas de referencia realizadas en dicha Unidad Médica el 13 de diciembre de 2011 y 26 de diciembre de 2011. Asimismo, en la nota inicial de Urgencias del mismo hospital se refiere que el agraviado **K** presentaba el dolor abdominal de 2 meses de evolución con múltiples tratamientos sin ninguna mejoría, en el expediente de dicha Unidad se observa a partir del 31 de enero de 2012. Se contó también con oficio número DSM/RPVN/2032/12, firmado por la doctora Teresita de Jesús Pérez Alfaro, Encargada de la Unidad Médica del Reclusorio Preventivo Varonil Norte, en el que se menciona que se realizó búsqueda exhaustiva de documentación correspondiente al hoy occiso, antes del 31 de enero de 2012, sin encontrar documento alguno, que avale las atenciones previas a esta fecha. Al no contener las notas médicas de consulta externa u hospitalización, estudios de laboratorio y/o gabinete, hojas de referencia y contrarreferencia, médicamente no es posible dar seguimiento adecuado.

Por lo anterior, en este caso se concluye que no existió seguimiento médico apropiado por parte de la Unidad Médica del Reclusorio Preventivo Varonil Norte para atender adecuadamente los padecimientos del agraviado **K**.

---

[81] Se observaron las notas de referencia de fechas 13 y 26 de diciembre de 2011, elaboradas por los doctores Orlando Torres Villegas y José María Torres Reyes, respectivamente, en las que no se menciona la presencia del soplo holosistólico, signo que suele presentarse permanentemente.

[82] Manual de Diagnóstico y Tratamiento de Insuficiencia Cardiaca Crónica, Área del Complejo Hospitalario Universitario de Santiago de Compostela.

[83] El paciente fue referido al Hospital General la Villa con los diagnósticos de dolor abdominal agudo, probable cólico vesicular, síndrome anémico, descartar síndrome urémico, probable insuficiencia renal crónica. Asimismo, los signos y síntomas antes mencionados presentan una larga evolución por lo que debieron ser observados y hechos constar en la Unidad Médica del Reclusorio Preventivo Varonil Norte.

En cuanto a indicar si las referencias y traslados al Hospital General La Villa para atender su problema de salud fueron oportunos, como se menciona en el punto anterior, en el expediente no se hace constar la atención médica proporcionada previa a las hospitalizaciones (13 de diciembre de 2011) hasta que egresó de dicho hospital el 10 de enero de 2012 e ingresó a dicha Unidad Médica. Por lo anterior, al no conocer el inicio del padecimiento, la evolución, ni el cuadro clínico, ni el tratamiento proporcionado, previo a la hospitalización, no es posible determinar si las referencias al Hospital General La Villa fueron oportunas.

En lo que respecta a especificar si las referencias y traslados al Hospital General Balbuena para atender su problema de salud fueron oportunos, el agraviado **K** fue referido a dicho hospital el 13 de enero de 2012, como se ha mencionado anteriormente, no se cuenta con información respecto al estado de salud y la atención médica proporcionada al paciente en ese momento. En la segunda y última hospitalización de fecha 2 de marzo de 2012; el paciente presentaba signos y síntomas característicos de insuficiencia cardiaca como ascitis, postración, soplo holosistólico, taquicardia, ortopnea, estertores, ingurgitación yugular, hepatomegalia por lo que debió ser por lo que debió ser referido al Hospital General Balbuena con anterioridad para establecer el diagnóstico y el tratamiento el cual consiste en corregir la causa subyacente[84] o eliminar los síntomas (reducir el trabajo cardiaco, controlar la retención de líquido e incrementar la contractilidad del miocardio[85]). Por lo que en este caso se considera que la referencia al Hospital General Balbuena el 2 de marzo de 2012 no fue oportuna.

En cuanto a referir si el inadecuado seguimiento o la falta de atención médica oportuna condicionaron el agravamiento en su padecimiento y en consecuencia su fallecimiento, si bien se observó un retraso en el diagnóstico y tratamiento la cardiopatía congénita e insuficiencia cardiaca congestiva que presentaba, la literatura médica refiere que la insuficiencia cardiaca es un padecimiento progresivo y letal. En ausencia de una causa subyacente corregible, el pronóstico de los pacientes con esta enfermedad es malo, con mortalidad a cinco años de 50%. La mayoría de estas muertes se deben al desarrollo de insuficiencia refractaria, aunque gran cantidad de pacientes mueren de manera súbita, por arritmia ventricular. No se ha comprobado que las arritmias letales puedan prevenirse con antiarrítmicos. En consecuencia en este caso es posible que el retraso en el diagnóstico y atención médica y medicamentosa haya condicionado el agravamiento del agraviado **K** sin embargo, por ser un padecimiento progresivo y letal no es posible determinar si dicho agravamiento haya provocado su fallecimiento.

En lo que se refiere a advertir si la atención médica brindada al interno paciente **K** en Hospital General La Villa fue oportuna y correcta en el seguimiento a la atención de su padecimiento, del expediente clínico se obtuvo que el señor Mejía fue referido en dos ocasiones la primera el 13 de diciembre de 2011, en dicho hospital se auscultó soplo holosistólico, anemia, aumento de enzimas hepáticas, insuficiencia renal, alcoholismo crónico[86]. Se observó nota médica de fecha 14 de diciembre de 2011[87], en donde se menciona la presencia de soplo holosistólico, posteriormente ya no se hace referencia a dicho signo en incluso en la nota de alta de fecha 20 de diciembre de 2001 se menciona "cardiopulmonar sin compromiso". Fue egresado con los diagnósticos de Insuficiencia hepática Child B. Alcoholismo crónico; insuficiencia renal crónica Kdoqui III[88] secundaria a síndrome hepatorrenal tipo 2. No se descartó enfermedad cardiaca con base en la presencia de dicho soplo.

[84] Probablemente por medio de la corrección quirúrgica de la aorta bivalva.
[85] Tintinalli, Judith; Kelen, Gabor. Medicina de Urgencias, 6ª edición, Edit. Mc Graw Hill, México 2006, pág. 427.
[86] En la historia clínica del paciente se refiere que el paciente dejó de consumir bebidas alcohólicas desde 2008, fecha en que ingresó al Centro de Reclusión.
[87] Ver numerales 3 y 8 del apartado Resultados Obtenidos del presente informe.
[88] Clasificación para evaluar el estadio de la función renal, en este caso se hace constar en el expediente que el paciente presentaba depuración de creatinina de 46 ml/min, por lo que se ubica en ese punto.

El 26 de diciembre de 2011 fue ingresado nuevamente se observó dificultad respiratoria, cuello con ingurgitación yugular grado III[89], con edema blando no doloroso en escroto que se extiende hasta extremidades inferiores, con abatimiento extremo, con puntos rojos en la piel, dedos de las manos "en palillo de tambor". Se integran los diagnósticos de retención hídrica, insuficiencia renal crónica, síndrome urémico, insuficiencia hepática, neumonitis urémica. El agraviado **K** fue dado de alta voluntaria el 10 de enero de 2012. Al respecto la literatura médica[90,91] refiere que entre los síntomas y datos físicos comunes de insuficiencia cardiaca se encuentran: fatiga, dificultad para respirar, ortopnea, edema periférico, taquicardia, estertores pulmonares, ingurgitación yugular, hepatomegalia y dedos en palillo de tambor. En este caso no se consideraron estos signos y síntomas en conjunto ni por separado, ni se solicitaron estudios de laboratorio y gabinete para descartar la insuficiencia cardiaca y la cardiopatía congénita que el paciente presentaba. Se observó nota médica de fecha 6 de enero de 2012 menciona que el paciente presentaba dedos en palillo de tambor, signo que suele indicar enfermedad cardiaca y que presenta una larga evolución. Asimismo, se refiere alcoholismo crónico como única causa de la insuficiencia hepática, aun cuando el agraviado **K** refirió haber suspendido la ingesta de bebidas alcohólicas desde 2008, fecha en que ingresó al Centro de Reclusión y sin presentar sintomatología previa.

Por todo lo anterior, se advirtió que la atención médica y medicamentosa que proporcionó el Hospital General La Villa al señor agraviado **K** no fue oportuna ni correcta.

En lo que respecta a señalar si la atención médica brindada al interno paciente en el Hospital General Balbuena fue oportuna y correcta en el seguimiento a la atención de su padecimiento, del análisis de los expedientes clínicos se desprende que el paciente fue hospitalizado en dos ocasiones: la primera, el 12 de enero de 2012 ingresó con el diagnóstico de insuficiencia renal crónica e insuficiencia hepática, síndrome hepatorrenal tipo 2 y probable derrame pleural. El 15 de enero de 2012 se menciona que el paciente presenta falla cardiaca, que no fue posible conseguir la radiografía de tórax, y que el paciente es candidato a estudio con ecocardiograma. Sin practicarle dicho estudio fue dado de alta el 31 de enero de 2012 con los diagnósticos de neumonía en control, descartar tuberculosis pulmonar micosis pulmonar, insuficiencia hepática Child C[92] , desnutrición moderada. Se administra tratamiento para tuberculosis pulmonar. La segunda hospitalización fue el 2 de marzo de 2012 , a su ingreso se observa en mal estado general, con tinte ictérico de piel y tegumentos, cuello con ingurgitación yugular bilateral, ruidos cardiacos con soplo grado II en foco pulmonar y mitral, campos pulmonares con estertores crepitantes en pulmón derecho y abolición de ruidos en ambas caras pulmonares con matidez a la palpación de ambas bases pulmonares, abdomen globoso, depresible, extremidades superiores hipotróficas, inferiores con edema +++, además de ingurgitación yugular III, por lo que se solicita ecocardiograma. El 23 de marzo de 2012 fue referido al Instituto Nacional de Cardiología Ignacio Chávez, en donde le fue practicado ecocardiograma con el que se integran los diagnósticos de Cardiopatía congénita, aorta bivalva, doble lesión aórtica con predominio de insuficiencia la cual es grave, estenosis moderada, estenosis tricuspidea grave II. Insuficiencia cardiaca crónica sintomática compensada, disfunción diastólica grado III, hipertensión arterial pulmonar severa, insuficiencia hepática crónica estadio Child C. Además se le indicó digoxina tratamiento para la insuficiencia cardiaca y no le fue administrada desde el 31 de marzo de 2012

[89] Refleja un aumento de la presión del circuito derecho que puede ser debido a una insuficiente cardiaca izquierda y/o derecha, lesiones que obstruyan el flujo sanguíneo como tumores mediastinales o pulmonares (síndrome de vena cava superior) o por trombosis de esta vena.

[90] Tintinalli, Judith; Kelen, Gabor. Medicina de Urgencias, 6ª edición, Edit. Mc Graw Hill, México 2006, págs. 426-427

[91] Manual de Diagnóstico y Tratamiento de Insuficiencia Cardíaca Crónica, Área del Complejo Hospitalario Universitario de Santiago de Compostela.

[92] La clasificación modificada Child-Pugh de severidad de enfermedad hepática se realiza de acuerdo al grado de ascitis, las concentraciones plasmáticas de bilirrubina y albúmina, el tiempo de protrombina, y el grado de encefalopatía.

porque no hubo en el Hospital, al igual se menciona que no hay albúmina y que no se le administró la furosemida de la forma indicada[93]. Se observó el reporte de ultrasonido de fecha 28 de marzo de 2012 en el que refiere acumulación de liquido en la cavidad pleural (derrame pleural bilateral), sin embargo, en las notas médicas no se hace referencia a este hallazgo ni se ofrece el tratamiento necesario para disminuir la dificultad respiratoria. El certificado de defunción refiere como causa del fallecimiento neumonia adquirida en la comunidad, en el expediente no se hace constar que se realizaran estudios de laboratorio y gabinete (radiografía de tórax, cultivos) que confirmaran ese diagnóstico.

En conclusión a este planteamiento se observó un retraso en el diagnóstico, seguimiento y tratamiento de la insuficiencia cardiaca y cardiopatía congénita[94] que el agraviado **K** padecia, confirmado por el ecocardiograma que le fue practicado en el Instituto Nacional de Cardiología el 23 de marzo de 2012. Asimismo, se observó la carencia hospitalaria de servicios y medicamentos que el paciente requeria como digoxina, vitamina K, albúmina. Además de la inadecuada administración del diurético (furosemide) por parte del personal de enfermería.

Conclusiones

La atención médica proporcionada a agraviado **K** por la Unidad Médica del Reclusorio Preventivo Varonil Norte no fue adecuada ni oportuna ya que al no observar ni estudiar los signos crónicos como soplo holosistólico e ingurgitación yugular que el paciente presentaba por lo que no se diagnosticó oportunamente la insuficiencia cardiaca y cardiopatía congénita (aorta bivalva) que padecia. Asimismo no cumple con lo que establece la Norma Oficial Mexicana Nom-168-SSA1-1998, Del Expediente Clinico en su numeral 6.2 ya que no hace constar la atención médica proporcionada al paciente antes del 31 de enero de 2012.

1.1 Por lo anterior, ser observó que no existió un seguimiento médico apropiado en la atención del padecimiento.

1.2 Al no contar con información respecto a las referencias al Hospital General La Villa no es posible determinar si éstas fueron oportunas.

1.3. No se cuenta con información para determinar si la referencia al Hospital General Balbuena el día 12 de enero de 2012 fue oportuna. La referencia de fecha 2 de marzo de 2012 no fue oportuna.

1.4 El inadecuado seguimiento y falta de atención médica oportuna por parte de la Unidad Médica contribuyeron al agravamiento del agraviado **K** al ser la insuficiencia cardiaca un padecimiento progresivo y letal no es posible determinar si dicho agravamiento ocasionó su fallecimiento.

La atención médica brindada al agraviado **K** en el Hospital General La Villa no fue oportuna ni correcta al no descartar la insuficiencia cardiaca y la cardiopatía congénita que él padecia, en consecuencia no se le ofreció el tratamiento médico ni medicamentoso que requeria.
La atención médica brindada al agraviado **K** en el Hospital General Balbuena no fue oportuna ni correcta. El 15 de enero se determinó que requería un ecocardiograma el cual no se realizó y el paciente fue dado de alta el 31 de enero de 2012. Asimismo, se observó la falta de los medicamentos que requeria y la inadecuada administración de los mismos por parte del personal de enfermería.

[93] Se observa en las notas de enfermería que los días 31 de marzo y 1 de abril se le administró una dosis al día; el 2 de abril ninguna, la hoja de indicaciones refiere que se debía administrar cada ocho horas.
[94] Que existe desde antes o durante el nacimiento.

Caso L. Expediente CDHUN/II/121/XOCH/12/P0306

88. Acta circunstanciada de fecha 23 de enero 2012, suscrita por una visitadora adjunta de este Organismo, en la cual consta la entrevista realizada al agraviado L, en la que refirió lo siguiente:

> Se encuentra interno en el Reclusorio Preventivo Varonil Sur. A mediados de diciembre de 2011 tuvo una infección intestinal por lo que acudió a la unidad médica del centro de reclusión, lugar en el cual le pusieron inyecciones durante tres días y se sintió mejor, dado que los síntomas desaparecieron; sin embargo, dos semanas después volvió a tener vómito y diarrea, por lo que acudió nuevamente a la unidad médica, en donde sólo le dieron suero oral durante 5 días, porque estaba deshidratado, pero su malestar continuó, razón por la cual acudió nuevamente a consulta y le dieron ranitidina para el dolor.
>
> A raíz de la interposición de la queja, lo llamaron a la unidad médica y fue valorado por el doctor Islas, quien le diagnosticó infección en garganta y gastrointestinal, para lo cual le mandó tratamiento a base de antibióticos durante 7 días y vitaminas; lleva 3 días con el tratamiento, se siente con más fuerza, y no presenta ni diarrea ni vómito.
>
> El doctor lo citó nuevamente cuando termine de tomar el antibiótico, para evaluar su recuperación, y en caso de ser necesario, realizarle estudios de laboratorio y ajustarle el tratamiento.

89. Acta circunstanciada de fecha 2 de febrero de 2012, suscrita por una visitadora adjunta de este Organismo, en la cual consta la llamada telefónica a la peticionaria **L**, quien refirió lo siguiente:

> Su familiar falleció el 1 de febrero de 2012, cuando fue trasladado a la Clínica Condesa, con la finalidad de que fuera valorado. Le informaron que el diagnóstico era neumonía y anemia de tercer grado y considera que no se le proporcionó atención médica oportuna y esto implicó el deterioro en su estado de salud y por consiguiente su deceso.

90. Oficio número JUDSMR/0136/12, suscrito por el Jefe de la Unidad Departamental de Servicios Médicos en Reclusorios de la Secretaría de Salud del Distrito Federal, mediante el cual informó lo siguiente:

> El paciente fue valorado por última ocasión el 19 de enero de 2012, refiriendo en ese momento tos productiva sin predominio de horario, fiebre, astenia y adinamia. A la exploración física se encontraba consiente, mucosa pálida, con hipertrofia de cornetes, faringe hiperémica, congestiva; hipertrofia amigdalina de 2º grado, no puntilleo ni descarga retrofaringea; campos pulmonares con buena entrada y salida de aire, movimiento de amplexión y amplexación conservados, no estertores ni agregados; abdomen blando y depresible, no doloroso, no visceromegalias. Diagnosticando infección de vías respiratorias altas, brindando tratamiento a base de bromhexina, amoxicilina y medidas higiénico-dietéticas.

91. Oficio A-00151/12, recibido en este Organismo el 16 de febrero de 2012, suscrito por el Director del Servicio Médico Forense del Distrito Federal, en el cual consta lo siguiente:

> Necropsia de agraviado L, de fecha 1 de febrero de 2012, en la cual se concluye lo siguiente:
>
> El paciente **L** falleció de neumonía bilateral no traumática, en un sujeto con tuberculosis pulmonar.

92. Resumen clínico del caso del agraviado **L**, en el cual se establece lo siguiente:

Paciente de 37 años de edad, interno en el Reclusorio Preventivo Varonil Sur, quien acude a consulta externa el día 23 de marzo de 2011 para recibir tratamiento, por contar con laboratoriales de VDRL+, refiriendo encontrarse asintomático; al realizar la exploración física en genitales externos sin datos patológicos, con el diagnóstico de enfermedad gonocócica genital, prescribiendo bencilpenicilina 1 200 000 UI cada 7 días, 4 dosis, con tratamiento para pareja también.

El 12 de diciembre de 2012 es valorado por Consulta Externa, el paciente indica que presenta evacuaciones diarreicas de 4 días de evolución, cansancio, debilidad, disfagia, odinofagia con los mismos días de evolución; a la exploración física estaba consiente, orientado, con datos de deshidratación; faringe hiperémica, sin hipertrofia amigdalina; campos pulmonares limpios y bien ventilados; abdomen blando, depresible, con peristalsis presente y aumentada. Con impresión diagnóstica de faringitis y síndrome diarreico; brindando tratamiento a base de ceftriaxona por 5 días, naproxeno y suero oral.

El 26 de diciembre de 2011 es valorado nuevamente, sin antecedentes de importancia para su padecimiento actual: astenia, adinamia, cansancio fácil, vista nublada, mareos, poliuria, disuria y polidipsia, además de evacuaciones diarreicas intermitentes, sin tratamientos previos. TA de 120/80, FC de 90 por minuto y FR de 22 por minuto; a la exploración física paciente delgado, pálido +, conjuntivas pálidas, llenado capilar ligeramente retardado, parcialmente hidratado; faringe sin datos de infección; campos pulmonares normales; abdomen sin alteraciones; extremidades pálidas, frías, giordanos negativos. Con impresión diagnóstica de probable síndrome anémico y síndrome de desgaste en estudio; mandan medidas higiénico-dietéticas, autrin, ranitidina y solicitud de estudios de laboratorio (BH, QS, EGO y ES).
Acude a nueva consulta el 19 de enero de 2012 y en la nota médica mencionan que acude para valoración a solicitud de Derechos Humanos; refiriendo en ese momento tos productiva sin predominio de horario, fiebre, astenia y adinamia. A la exploración física se encontraba consiente, mucosa pálida, con hipertrofia de cornetes, faringe hiperémica, congestiva; hipertrofia amigdalina de 2º grado, no puntilleo ni descarga retrofaringea; campos pulmonares con buena entrada y salida de aire, movimiento de amplexión y amplexación conservados, no estertores ni agregados; abdomen blando y depresible, no doloroso, no visceromegalias. En ese momento mencionan que presenta infección de vías respiratorias altas, dando manejo con bromhexina, amoxicilina y medidas higiénico-dietéticas oportunas.

Nuevamente es valorado en la consulta externa el 31 de enero de 2012; en la nota médica se indica que fue valorado en diciembre por probable síndrome anémico y probable síndrome de desgaste, solicitando estudios de laboratorio que se tomaron el 17 de enero de 2012 con sodio bajo (122.4), DHL alta (433), HDLD bajo (7.0); EGO con proteínas de 15 y leucocitos de 4-8 por campo, sin que hubiera acudido hasta ese día a consulta externa para su seguimiento.

Se le solicita referencia a infectología de Clínica Condesa por probable VIH. Se indica aproximadamente a las 17:00 horas se recibió llamada de la Clínica Condesa para que el paciente fuera enviado el día 2 de febrero de 2012 para su valoración; realizando hoja de referencia con valoración previa del doctor López, con diagnósticos de VIH más moniliasis oral.

El 1 de febrero de 2012, a las 08:00 es enviado para prueba de VIH y valorar tratamiento, por impresión diagnóstica de síndrome de desgaste en estudio. En la hoja de contrarreferencia se indica que es enviado a valoración con síndrome de desgaste, síndrome poliúrico, cándida oral, tiene clínicamente neumonía, con disnea de pequeños esfuerzos; estertores subcrepitantes generalizados y cándida oral

pseudomembranosa. Pase a internamiento urgente en Hospital Dr. Belisario Domínguez; ELISA reactivo, se realiza prueba rápida reactiva, se toma Kit y pasa a interconsulta.

Nota de valoración en Clínica Especializada Condesa con fecha 1 de febrero de 2012 a las 09:10 horas, refieren que fue enviado a valoración, con síndrome de desgaste, síndrome poliúrico, cándida oral, tiene clínicamente neumonía con disnea de pequeños esfuerzos, estertores subcrepitantes generalizados y cándida oral pseudomembranosa; dan pase de internamiento urgente a Hospital. A mano se encuentra la anotación de ELISA VIH hoy reactivo.

A las 10:30 horas hace mención de que tiene síndrome de desgaste, con pérdida de peso no cuantificada, hiporexia e intolerancia a la vía oral; despeñes diarreicos, un mes con tos productiva, esputo blanco, disnea de esfuerzos, fiebre vespertina no cuantificada, edema progresivo de miembros inferiores; refiere además síndrome poliúrico, con polidipsia y poliuria, así como nicturia. Observándolo en la revisión física desmadrado, con palidez acentuada de tegumentos, deambula con dificultad, disnea evidente con FR de 56 y FC de 116; con cándida oral pseudomembranosa, aleteo nasal y piel pálida. Ruidos cardiacos con taquicardia, soplo plurifocal hiperdinámico; estertores subcrepitantes generalizados con hipoaereación generalizada, sin integrar síndrome pleuropulmonar, edema de miembros inferiores. Se tomaron exámenes de laboratorio urgentes.

La Clínica de Especialidades Condesa realiza hoja de referencia al Hospital Dr. Belisario Domínguez, con fecha 1 de febrero de 2012; especificando en el padecimiento: VIH recién diagnosticado por prueba reactivo a ELISA ese día, síndrome de poliuria con pérdida de peso; cándida oral, tos productiva, esputo blando a purulento, disnea de pequeños esfuerzos, palidez generalizada de tegumentos y estertores subcrepitantes generalizados. Con impresión diagnóstica de VIH, neumonía por oportunistas y cándida oral.

93. Oficio número PVS/1557/2012, recibido el 10 de julio de 2012, suscrito por la Directora de la Clínica Especializada Condesa, mediante el cual informó lo siguiente:

Personal de la Coordinación se comunicó con personal médico del Reclusorio Sur para saber si había que trasladar al paciente a un Hospital, a lo cual respondieron que no era necesario ya que estaba estable y sólo presentaba candidiasis oral.

Personal de la Coordinación adelantó la cita que el interno tenía para el 2 de febrero de 2012, para que se llevara a cabo el 1 de febrero de 2012.

El 1 de febrero de 2012, el paciente fue trasladado a la Clínica para valoración; se le practicó prueba rápida de VIH, que resultó reactiva y se tomaron muestras para otros estudios.

Resultados de los estudios realizados: prueba confirmatoria Ac VIH 1-2 positiva; carga viral VIH-1 199,764 copias; conteo de CD4 muestra insuficiente. Leucocitos de 1.00; hemoglobina de 8.9, plaquetas de 47; urea de 109.14, nitrógeno ureico de 51.00; bilirrubinas totales de 2.6, bilirrubina directa de 1.5, bilirrubina indirecta de 1.03, proteínas totales de 5.71, albúmina de 1.43, AST de 157.0, ALT de 40.0; colesterol total de 31. El EGO reportó bilirrubinas, urobilinógeno, proteínas y nitritos positivos, en el sedimento leucocitos de 2-3 por campo, células epiteliales escasas, bacterias (+++), cilindros granulosos 1-2 por campo, filamento de moco (++).

La Clínica de Especialidades Condesa realiza hoja de referencia al Hospital Dr. Belisario Domínguez, con fecha 1 de febrero de 2012; padecimiento: VIH recién diagnosticado por prueba reactiva a ELISA,

sindrome de poliuria con pérdida de peso; cándida oral, tos productiva, esputo blando a purulento, disnea de pequeños esfuerzos, palidez generalizada de tegumentos y estertores subcrepitantes generalizados. Con impresión diagnóstica de VIH, neumonia por oportunistas y cándida oral.

94. Opinión médica de fecha 27 de marzo de 2013, suscrita por personal adscrito a la Coordinación de Servicios Médicos y Psicológicos de esta Comisión de la que se desprende lo siguiente:

[...]

Discusión del caso

Paciente de 37 años de edad, acudió por su último padecimiento el día 12 de diciembre de 2011 a la unidad médica del Reclusorio Preventivo Varonil Sur (UMRPVS) por presentar evacuaciones diarreicas, cansancio, debilidad; encontrándole a la exploración faringe hiperémica, por lo que le diagnostican un cuadro de faringitis y síndrome diarreico, prescribiéndole antibiótico.

Es valorado nuevamente hasta el día 26 de diciembre de 2011; en esa fecha presentaba astenia, adinamia, cansancio fácil, mareos, poliuria, disuria, polidipsia y evacuaciones diarreicas intermitentes; observándolo a la exploración pálido, parcialmente hidratado y consideran los diagnósticos de síndrome anémico y síndrome de desgaste en estudio y solicitan estudios de laboratorio, pero en el expediente no se encuentra la solicitud, ni los estudios de laboratorio que se solicitaron.

Llama la atención que se da el diagnóstico de síndrome de desgaste en estudio y que se hace referencia de que no tiene antecedentes de importancia para el padecimiento actual, pero no se señalan qué antecedentes se entrevistaron, a fin de corroborar que en verdad no tenían relevancia para su padecimiento. Ante la falta de especificación, no se puede determinar si el interrogatorio fue el adecuado o si se trató de encontrar la probable causa del síndrome de desgaste.

Es valorado nuevamente 24 días después (19 de enero de 2012) y de acuerdo a la nota, fue llamado a valoración por solicitud de esta Comisión; a pesar de que en las valoración anterior se tenía el diagnóstico de síndrome de desgaste y se solicitaron estudios, no se había requerido al paciente a no ser por las medidas solicitadas por esta Comisión. En esta revisión, el señor continuaba con fiebre, astenia, adinamia y por la revisión que le realizan consideran una infección de vías respiratorias altas, pero no consideran los antecedentes que ya había presentado y que debieron haber estado registrados en el expediente, así como tampoco consideraron el diagnóstico de síndrome de desgaste en estudio que ya se había dado, mandando únicamente tratamiento para la infección y sin que se verificara los estudios clínicos que aparentemente le habían realizado.

A pesar del diagnóstico establecido por una de las doctoras de la UMRPVS del síndrome de desgaste, es hasta el día 31 de enero de ese año que vuelve a ser valorado, en esa nota señalan que fue valorado en diciembre y el diagnóstico que se dio y que los laboratorios que aparentemente se habían indicado desde el 26 de diciembre, fueron tomados el 17 de enero; lamentablemente en el expediente clínico no se encuentra la solicitud de los laboratorios, para poder corroborar la fecha y los estudios que se solicitaban. Era importante verificar los estudios que se solicitaban, ya que en la indicación inicial de diciembre pidieron biometría hemática y en los reportes de laboratorio que se revisaron el 31 de enero no hay este estudio, solo la química sanguínea; esto evidencia que hubo una falla en los estudios solicitados por el médico tratante que se anotaron en la solicitud o el laboratorio no realizó los estudios que se pidieron.

Aparte de referir el reporte de los laboratorios, no se hace en ese momento de la consulta, algún otro señalamiento o indicación en referencia al tratamiento o diagnóstico que presentaba el interno paciente. Llama la atención que en la parte inferior de la nota, se hace la anotación de que se realiza hoja de referencia a infectología de la Clínica Condesa y en esa nota también está señalado que recibieron una llamada de la Clínica Condesa de que le paciente fuera enviado a valoración y es hasta este momento que hacen el señalamiento del diagnóstico de VIH más moniliasis oral.

El señalamiento de esta llamada en la UMRPVS corrobora lo señalado por la Clínica Condesa, de que la esposa del interno paciente acudió a realizarse las pruebas de detección del VIH y comentó lo referente a su esposo. Esto indica que de no haber realizado la Clínica Condesa esta llamada, el interno paciente hubiera continuado sin ser llevado a valoración por el síndrome de desgaste que presentaba y los demás síntomas.

De acuerdo a lo documentado, por esta llamada realizada de la Clínica Condesa, es que se realizan las gestiones para ser llevado el día 2 de febrero a interconsulta; pero es probable que por su estado se adelanta la salida al día 1 de febrero y ya encontrándose en la Clínica Condesa es valorado y señalan que clínicamente presentaba neumonía con disnea de pequeños esfuerzos, estertores subcrepitantes generalizados y cándida oral pseudomembranosa.

En una nota realizada en la misma Clínica pero más tarde, hacen la mención que el señor comentó que tenía un mes con tos productiva, con disnea, fiebres vespertinas; estando ahí en la Clínica Condesa le realizan la prueba rápida de ELISA considerando los padecimientos y las condiciones en las que se encontraba, siendo positiva esta prueba.

Por ser positiva la prueba y por las condiciones clínicas que presentaba el señor, sobre todo el hecho de la neumonía, es que deciden tomar laboratorios y que fuera enviado a un Hospital para su atención. Realizando hoja de Referencia al Hospital Dr. Belisario Domínguez; pero debido a las condiciones del paciente es regresado al reclusorio y fallece.

El protocolo de necropsia tiene como conclusión que falleció de neumonía bilateral no traumática, en un sujeto con tuberculosis pulmonar, pero en la descripción de anatomía patología, hacen mención de que también presentaba tuberculosis a nivel de hígado y riñón.

La presencia del síndrome de desgaste tenía que haber sido estudiado de manera urgente y adecuada por parte del personal de la UMRPVS, pues la presencia de este síndrome puede ser indicativa de enfermedades importantes y que requieran diagnóstico con prontitud y otorgar el tratamiento. Por ejemplo, la Norma Oficial Mexicana NOM-010-SSA2-2010, Para la prevención y el control de la infección por Virus de la Inmunodeficiencia Humana en su numeral 3.1.1 menciona sobre el complejo relacionado con el SIDA, al cuadro clínico caracterizado por pérdida de peso, diarrea o linfadenopatía generalizada (persistente), que es sugestivo pero no diagnóstico de SIDA.

El interno paciente presentaba pérdida de peso y diarreas, las linfadenopatías no se señalan, pero como menciona este numeral, si bien no es diagnóstico, si sugestivo de un probable cuadro de VIH o SIDA. La literatura médica[95] define al síndrome de desgaste como la pérdida involuntaria de más del 10% del peso corporal basal concomitante con fiebre o diarrea de más de 30 días de duración, en ausencia de otras enfermedades que contribuyan a la pérdida de peso; sin embargo, no se refiere un lapso en el que el

[95] Camacho Ortiz, Adrián; *Conceptos actuales y nuevas terapéuticas para el síndrome de desgaste asociado con el virus de la inmunodeficiencia humana*; Medicina Universitaria; 2005; 7 (28); páginas 137-146

paciente pierde peso, no especifica el peso por composición corporal, ni toma en cuenta factores como: raza, sexo o terapia antirretroviral altamente activa. La evaluación inicial debe realizarse con un enfoque multidisciplinario, la valoración debe ser antropométrica, bioquímica, clínica y dietética, midiendo el peso corporal y el índice de masa corporal y las valoraciones bioquímicas consisten en la determinación de proteínas séricas, lípidos séricos y otros factores específicos.

Es decisiva la búsqueda intencionada de enfermedades oportunistas para su rápida corrección. Las enfermedades oportunistas comunes, concomitantes con síndrome de desgaste, son infecciones de la vía gastrointestinal, como la candidiasis oral, la esofagitis infecciosa, los síndromes diarreicos y los tumores malignos. La caquexia asociada a malignidad se presenta como parte el síndrome de desgaste que padece la mayoría de los pacientes con cáncer; se caracteriza par manifestaciones como anorexia, pérdida de peso, astenia, adinamia y alteraciones inmunológicas. La caquexia es un síndrome frecuente asociado al crecimiento tumoral, así como también a otros estados patológicos como son sepsis, SIDA (síndrome de inmunodeficiencia adquirida), diabetes, entre otros.[96, 97, 98]

Considerando estos padecimientos que se mencionan, se tenía que haber previsto que la pérdida de peso y los cuadros diarreicos indicaban algún padecimiento, siendo los principales el VIH o una probable neoplasia. Cualquiera de los dos padecimientos requerían haber realizado un diagnóstico oportuno, el cual no se le brindó; de los dos el de más pronto diagnóstico era el VIH y el hacer una prueba rápida como la que se realizó en la Clínica Condesa, hubiera dado una clave importante para continuar con el diagnóstico. Por este hecho, puedo considerar que la atención en la unidad médica del Reclusorio no fue oportuna y adecuada, pues tenía que haberse realizado el diagnóstico, con la realización de esta prueba.

Si bien, en cuanto vieron las condiciones del paciente, requería hacer el diagnóstico, el hecho de haber corroborado el diagnóstico y empezar el tratamiento con medicamentos retrovirales, no aseguraba que tuviera una buena evolución y en pronóstico favorable a corto plazo. Por el cuadro clínico que estaba presentando, ya tenía infecciones a nivel intestinal, invasión a nivel oral (cándida) y empezaba con afectación a nivel respiratorio; lo cual demuestra que ya presentaba infecciones oportunistas derivadas de la infección por VIH que presentaba. Por los estudios de laboratorio que se le tomaron el día que falleció, la carga viral que presentaba era muy alta, lamentablemente no se obtuvo el resultado de células CD4, para verificar en que estadio se encontraba de la enfermedad. Con todo lo anterior, se quiere hacer notar, que el pronóstico era malo a muy corto plazo y que era probable que a pesar de tener el diagnóstico y empezar a dar tratamiento, no se pueda asegurar la sobrevida del paciente, sobre todo por las infecciones oportunistas que ya presentaba.

Estas infecciones se reflejan también en la infección por tuberculosis que presentaba y que se describen en el protocolo de necropsia, está infección es muy frecuente en pacientes con VIH, pero en este caso, la bacteria ya se encontraba invadiendo también a nivel hepático y renal.

En la literatura médica[99] se cita que la tuberculosis es una enfermedad granulomatosa causada por *Micobacterium tuberculosis*. Su manifestación más habitual es el compromiso pulmonar, el compromiso extrapulmonar es más frecuente en hospederos inmunocomprometidos; la fiebre de origen desconocido puede ser una forma de presentación de la tuberculosis, en especial si ésta es de origen extrapulmonar.

---

[96] Camacho Ortiz, Adrián; Ídem.
[97] Ochoa-Carrillo, Francisco Javier; Síndromes paraneoplásicos. Su asociación con el carcinoma pulmonar; Cir Ciruj; 2003; 71; páginas 150-161.
[98] Moore-Carrasco, Rodrigo; Desgaste muscular en caquexia asociada a neoplasia: mecanismos proteolíticos implicados; Rev Biomed; 2007; 18; páginas 182-191.
[99] Velásquez M., Juan; Micobacteriosis hepato-esplénica, forma inusual de probable tuberculosis extrapulmonar. Caso clínico y revisión bibiográfica; Rev Chil Infect; 2007; 24 (1); páginas 59-62.

Destacan además síntomas sistémicos inespecíficos como baja de peso, diaforesis nocturna, astenia, anorexia, adinamia y otros específicos según sea el órgano afectado. La forma aislada de tuberculosis hepática puede presentarse como fiebre de origen desconocido, pero también con síntomas como hepatomegalia dolorosa (hasta 80% y esplenomegalia (20 a 40%), o similar patología biliar.

De acuerdo a lo que se menciona en la literatura anterior, las formas extrapulmonares de la tuberculosis se presentan más frecuentemente en pacientes inmunocomprometidos (VIH), siendo el caso del paciente; así como el cuadro clínico que presentaba, también es compatible, así como el proceso neumónico.

En cuanto al proceso neumónico, si bien, por ser un paciente inmunocomprometido es factible que sea propenso a una infección por cualquier agente, pero su evolución lleva un proceso de días y el señor es valorado el día 31 de enero, sin que se haga ninguna mención del cuadro respiratorio y para el día 1 de febrero (al día siguiente) la Clínica Condesa menciona en la nota que presentaba alteraciones a nivel pulmonar y disnea de pequeños esfuerzos, los cuales no se presentan en 24 horas. Lo cual nos indica que en las valoraciones de la unidad médica, no se realizó una adecuada revisión y exploración.

Las causas del fallecimiento que se señalan en el protocolo de necropsia, son compatibles con el cuadro clínico que el señor estaba presentando y son característicos de una persona con la infección de VIH.

Conclusiones

1. La atención médica brindada al interno paciente en la unidad médica del Reclusorio Preventivo Varonil Sur para la atención de su padecimiento no fue adecuada y oportuna; requería haber realizado el diagnóstico y la causa que estaba provocando el síndrome de desgaste que señalaban.

2. Se puede decir que existió retraso y/o deficiencia en la atención y valoración del paciente respecto a su problema; pues como ya se comentó, si consideraban en síndrome de desgaste, requería que realizaran el diagnóstico del padecimiento que generaba está alteración.

3. La referencia y traslado a la Clínica Especializada Condesa no fueron oportunos, pues ésta, de acuerdo a la documentación, se realizó por que la propia Clínica Condesa lo solicitó, pero no porque desde la UMRPVS se hayan realizado las gestiones.

4. Si bien la atención deficiente que recibió el interno paciente no incidió ni decisiva para su fallecimiento, pues ya presentaba enfermedades oportunistas derivadas de la infección; pero es posible que si se le hubiera brindado una atención oportuna, pudiera haber brindado la oportunidad de recibir atención y que se viera si presentaba una mejoría en su evolución.

5. El resultado de la necropsia del interno paciente, corresponde con el diagnóstico que se obtuvo de las pruebas realizadas en la Clínica Condesa (infección por VIH) y las causas del fallecimiento que se señalan como tal, son consideradas complicaciones o enfermedades oportunistas que se presentan en los pacientes con esta infección.

Caso M. Expediente CDHDF/II/121/GAM/12/P2094

95. Valoración médica de fecha 3 de abril de 2012, suscrita por personal de la Coordinación de Servicios Médicos y Psicológicos de este Organismo, en la cual se establece lo siguiente:

Agraviado **M** fue valorado en el interior del Hospital General La Villa, con antecedentes de padre y hermana con diabetes mellitus II.

Interrogatorio: Fractura de tibia y peroné en extremidad izquierda a la edad de 16 años; tratamiento con clavo centrotromedular, formándose fistula que no remitió con tratamiento médico.

Impresión diagnóstica: Infección de tejidos blandos de extremidad inferior izquierda, probable osteomielitis, fistula osteocutánea de pierna izquierda.

Sugerencias médicas: Recabar cultivo con antibiograma a la brevedad para normar conducta, si la evolución clínica lo permite, ya que es de alto riesgo para que aumente la infección y ponga en peligro la vida por sepsis.

96. Valoración médica de fecha 12 de abril de 2012, suscrita por personal de la Coordinación de Servicios Médicos y Psicológicos de este Organismo, en la cual se establece lo siguiente:

Agraviado **M**, valorado en el interior del Hospital General La Villa.

Interrogatorio: El 5 de abril de 2012 le amputaron el miembro pélvico izquierdo por bloqueo lumbar; ha sentido mejoría y ya no tiene dolor.

Impresión diagnóstica: Posoperado de amputación de miembro pélvico izquierdo. Por el momento estable y en recuperación.

Sugerencias médicas: Continuar con el paciente hospitalizado, con antibióticos, analgésicos, curaciones necesarias para restablecer su salud y disminuir el riesgo que comprometa la vida.

97. Oficio número D/GC/070/2012, de fecha 13 de abril de 2012, suscrito por el Director del Hospital General La Villa de la Secretaría de Salud del Distrito Federal, en el cual informó lo siguiente:

1. El paciente **M** fue ingresado a este Hospital el día 29 de marzo de 2012, con los siguientes diagnósticos: panosteomielitis de la tibia izquierda, más infección de tejidos blandos de extremidad pélvica izquierda, probablemente por anaerobios, más fistula osteocutánea en pierna izquierda. Fue admitido en el servicio de Traumatología y Ortopedia en la cama 266, donde a partir de ese momento ha recibido atención médica de forma multidisciplinaria, de manera continua y constante, así como los medicamentos adecuados para el padecimiento actual del paciente; lo anterior se hace constar en el expediente clínico.

2. En lo relacionado al cumplimiento de los criterios médicos aplicables al procedimiento quirúrgico de amputación a nivel requerido, éstos se observaron a cabalidad, siempre que la evolución del paciente no comprometiera de manera irreversible la manera del mismo. Se mantuvo información con la familiar del paciente y con el paciente. En todo momento se agotaron las medidas conservadoras de tratamiento, a fin de preservar la extremidad pélvica izquierda, sin embargo en virtud de la gravedad del padecimiento del paciente, fue realizado este procedimiento radical (desarticulación a nivel de cadera) el día 5 de abril de 2012, a pesar de que el mismo fue propuesto desde el ingreso del paciente el día 29 de marzo de 2012; cumpliendo con la normatividad vigente en lo relacionado con la autorización que para el caso es necesaria. Cabe mencionar que la autorización está firmada por el interesado y la madre del mismo.

3. Es importante mencionar en este punto, que en todo momento se ha mantenido contacto con la madre del paciente, tal como lo demuestran las firmas de enterado que la misma ha plasmado de forma autógrafa en diferentes notas médicas en el expediente clínico del paciente **M**.

No omito mencionar que al día de hoy, el paciente **M** se encuentra interno en la cama 102 del servicio de Ortopedia, recibiendo atención médica y quirúrgica necesaria, así como los medicamentos para el padecimiento que nos ocupa.

98. Acta circunstanciada de fecha 16 de abril de 2012, suscrita por un visitador adjunto de este Organismo, en la cual consta la entrevista con el agraviado **M**, quien refirió lo siguiente:

Desde su llegada del hospital permanece internado en la unidad médica del reclusorio.

Derivado de su padecimiento (rechazo de material de osteosíntesis) el pasado 27 de enero del 2012 fue trasladado al Hospital General La Villa, lugar donde su actual médico tratante (distinto al que lo valoró en el mes de diciembre del año pasado) le indicó que era necesaria la realización de nuevos estudios clínicos, entre ellos biometría hemática, química sanguínea, etcétera; así como una nueva placa de rayos X, y una vez contando con ellos, se reprogramaría la fecha de su cirugía.

Lo anterior se debió a que la fecha en que se tenía programada la cirugía en el mes de noviembre o diciembre pasado, no se llevó a cabo (desconoce las causas).

Dicha situación no la hizo del conocimiento del personal de este Organismo, debido a que su doctor se comprometió a reagendar a la brevedad la misma; incluso, inmediatamente se le ordenó la realización de los estudios, situación con la que estuvo conforme.

Una vez realizados los estudios clínicos se le programó de nueva cuenta la cirugía, y ésta quedó señalada para el 4 de abril de 2012; no obstante, a principios del mes de marzo, comenzó a presentar severas complicaciones en su estado de salud, mismas que derivaron en un intento de suicidio, dado el fuerte dolor que padecía y la negativa para ser atendido. Dicho evento fue evitado por su mamá, quien platicó con él y realizó gestiones directas con el personal del Hospital General La Villa; sin embargo, éstas no tuvieron un resultado adecuado, pues en el mismo le informaron que su cita no podía ser modificada, dado que ya se encontraba agendada con anterioridad, por lo que no tuvo más opción que esperar a que llegara la cita para ser operado, misma a la que por desgracia no se pudo dar cumplimiento, dado que su estado de salud se complicó al grado de tener que amputarle la extremidad.

99. Resumen médico de fecha 31 de mayo de 2012, suscrito por el doctor Juan Jonathan de la Cruz Pacheco, médico especialista adscrito al Servicio de Ortopedia y Traumatología del Hospital General La Villa, en el cual se establece lo siguiente:

El día 29 de marzo de 2012, el agraviado **M** acude acompañado por custodios procedente del centro de readaptación, por presentar lesión a nivel de extremidad pélvica izquierda de dos días de evolución, presentando exudado seropurulento, fétido, a nivel de pierna izquierda. A la exploración física se observa con dos lesiones a nivel de cara anterior de tercio distal de pierna izquierda, de aproximadamente un centímetro de longitud con exudado seropurulento fétido, se palpa gas subcutáneo, arcos de movilidad conservados, llenado capilar 2 segundos. Se realiza radiografía de pierna izquierda en la cual se observa presencia de material de osteosíntesis en tibia (clavo centro medular) datos de secuestro en metáfisis distal, reacción perióstica y presencia de abundante gas subcutáneo en toda la pierna.

Se realiza toma de cultivo de lesiones, además de protocolo quirúrgico consistente en exámenes de laboratorio y gabinete, así como aplicación de tratamiento médico incluyendo antibiótico terapia. Se le comenta al paciente la necesidad de tratamiento radical, consistente en amputación a nivel requerido de la extremidad pélvica izquierda con pronóstico reservado a malo para la función, por tratarse de infección probablemente por anaerobios, así como reservado a malo para la vida por posibilidad de presentar sepsis, choque séptico, incluso muerte.

Paciente que evoluciona tórpidamente con respecto a extremidad pélvica izquierda, con avance de presencia de gas hasta tercio proximal de muslo, inclusive hasta región inguinal, así como paciente clínicamente con datos de sepsis, por lo que el día 5 de abril del 2012 se realiza desarticulación de miembro pélvico izquierdo con necesidad de mantener abierta la herida quirúrgica por extensión de infección a tejidos blandos, ameritando lavado y desbridamiento quirúrgico en tres ocasiones más (10, 12 y 19 de abril), coadyuvando con antibiótico específico por resultados de cultivo y antibiograma (positivo a escherichia coli ESBL, stenotrophonomas (x) maltophilia y enterobacter cloacae) para combatir la infección residual, presentando mejoría con respecto a características clínicas tanto en la economía como en herida quirúrgica del paciente.

Posteriormente se realizaron desbridamiento y colocación de sistema de Cierre Asistido por vacío (VAC) en tres ocasiones (29 de abril, 5 y 24 de mayo). Paciente que presenta mejoría con respecto a herida quirúrgica, observando tejidos de granulación ya sin exudado purulento por lo que se solicita interconsulta a servicio de Cirugía Plástica y Reconstructiva para valoración de toma y aplicación de injerto cutáneo, el cual solicita la realización de colostomía, la cual se lleva a cabo el día 24 de mayo de 2012 por parte del servicio de Cirugía General, así como colocación de sistema VAC, observando herida quirúrgica limpia con bordes cutáneos regulares limpios, con presencia de tejido de granulación sin exudado y con cultivos de dicha herida negativos.

Paciente que al día 25 de mayo de 2012 se observa consciente, tranquilo, orientado, región cardiopulmonar con campos pulmonares con presencia de ruidos respiratorios, abdomen con presencia de colostomía en asa funcional blando depresible, sin datos en abdomen agudo. Se observa sistema VAC funcional con drenaje hemático solamente por cannister. Exámenes de laboratorio muestran perfil de coagulación en parámetros normales, biometría hemática no muestra alteraciones que contraindiquen procedimientos quirúrgicos, química sanguínea en parámetros normales, electrolitos séricos en parámetros normales cultivo con fecha 24 de mayo de 2012 reporta sin desarrollo bacteriano. Con pronóstico reservado a bueno para la vida, así como malo para la función por desarticulación de miembro pélvico izquierdo.

Se solicita revalorización por parte de Cirugía Plástica y Reconstructiva la cual se lleva a cabo el día 31 de mayo de 2012, ingresando esa misma fecha al Hospital General Rubén Leñero a cargo de dicho servicio con diagnóstico de herida quirúrgica con área cruenta posterior a desarticulación de miembro pélvico izquierdo debido a infección por anaerobios.

100. Nota médica de fecha 7 de junio de 2012, suscrita por el doctor [ilegible], adscrito a la unidad médica del Reclusorio Preventivo Varonil Norte, en la cual se establece lo siguiente:

Paciente **M**, masculino de 38 años procedente del Hospital General Rubén Leñero, con Dx de posoperado de colgajo para cubrir área cruenta de cadera izquierda.

Cursa 70 días de P.Qx; se encuentra postrado en decúbito dorsal, conciente, orientado en las tres esferas neurolígicas, con buena coloración de tegumentos, estado hídrico conservado, cardiopulmonar sin

compromiso, abdomen presenta colostomia funcional en hemiabdomen izquierdo, [ilegible] sitio quirúrgico afectado sin datos de proceso infeccioso activo, no exudado, ni datos de isquemia, resto normal.

Idx. Postoperado de colgajo en cadera izquierda.

101. Acta circunstanciada de fecha 18 de julio de 2012, suscrita por un visitador adjunto de este Organismo, en la cual consta la entrevista al agraviado **M**, quien manifestó lo siguiente:

En relación con su padecimiento de rechazo de material de osteosíntesis que presentaba en la pierna izquierda (desde el año 2010), comenzó a presentar severos dolores y fiebre a partir del 18 de marzo de 2012.

Por esa situación acudió a la unidad médica, donde únicamente le suministraban una inyección y una pastilla para el dolor, sin brindarle mayor atención.

Aclaró que durante varias semanas acudió a las curaciones de las lesiones (diarias) por ende considera que existió negligencia médica en su atención, dado que no es posible que no se hayan percatado que su padecimiento se complicaba cada día más.

Para el día 21 de marzo ya no pudo valerse por sí mismo, dado el fuerte dolor y la sintomatología que presentaba; por ello fue trasladado a la unidad médica en camilla. Dicha situación se repitió en al menos 4 ocasiones más, hasta el día 28 de marzo, fecha en la que nuevamente fue llevado a la unidad médica, a la cita que tenía agendada desde semanas atrás con su médico tratante de apellido Trejo.

En esa ocasión llegó temprano a su cita y se le colocó en el piso mientras esperaba la hora de su atención. Al lugar acudió la señorita Nelly (secretaria de la dirección), quien solo le preguntó qué era lo que tenía y acto seguido fue visto por la doctora Teresita de Jesús (encargada de la unidad médica), quien le pidió se descubriera la pierna izquierda.

Una vez que observó la lesión le realizó tres tocamientos y le indicó que lo sacaría de urgencia al Hospital General La Villa, a fin de que lo atendieran. La actitud de dicha servidora pública fue como si le estuviera haciendo un favor, pues ya contaba con fecha para su cirugía de rechazo de material de osteosíntesis agendada para el 4 de abril de 2012.

Derivado de lo anterior, ingresó al Hospital General La Villa el 28 de marzo de 2012 por la noche y el médico que lo atendió le indicó que existía la necesidad de amputarle la pierna, dado que ésta se encontraba en muy malas condiciones ya que presentaba gas.

Se negó a que le fuera amputada la pierna y le indicó al doctor de apellido De la Cruz que prefería aguantar, pues ya tenía agendada la cirugía el 4 de abril siguiente para el retiro de material de osteosíntesis. En respuesta, ese servidor público le indicó que si no se amputaba la pierna podría perder la vida, pues su padecimiento se encontraba muy avanzado y días más tarde le realizaron la amputación.

Permaneció internado aproximadamente 2 meses y medio, en lo que mejoraba por la fuerte infección que presentaba en la herida. Una vez que mostró un poco de mejoría fue trasladado al Hospital General Dr. Rubén Leñero, donde estuvo internado aproximadamente una semana y media y posterior a la atención que le fue brindada en ese lugar fue enviado a la unidad médica del Reclusorio, donde permaneció internado más de un mes y finalmente fue dado de alta a principios del mes de julio de 2012.

Actualmente continúa siendo atendido en la unidad médica, donde la atención que se le brinda es adecuada; no obstante, ello es derivado del miedo que tienen los médicos que lo valoran con motivo de la denuncia realizada en este Organismo por mala práctica médica de la que fue objeto y que tuvo como consecuencia la amputación de su pierna.

Solicita el apoyo de este Organismo para que se investiguen los hechos hasta las últimas consecuencias y se sancione a los médicos de la Unidad del Reclusorio y del Hospital que lo atendieron dado que considera que en su caso existió negligencia médica la cual tuvo como consecuencia que se le amputara la pierna izquierda.

Derivado de la amputación de la que fue objeto actualmente presenta una colostomía y una sonda para orinar, mismas que son funcionales.

102. Resumen clínico de fecha 30 de mayo de 2013 suscrita por el doctor Miguel López, adscrito a la unidad médica del Reclusorio Preventivo Varonil Norte, en la cual consta lo siguiente:

Se trata de paciente masculino de 39 años edad, estado civil soltero, con lugar de nacimiento Estado de México con residencia en el Distrito Federal, actualmente recluido en Reclusorio Preventivo Varonil Norte en el dormitorio 10 bis. Con religión católica, hijo de padres con diabetes mellitus finado. Habita en estancia de cemento, conviviendo con 22 personas con alimentación regular en cantidad y calidad, aseo personal diario con cambio de ropa. Tabaquismo negativo alcoholismo negativo, mariguana dos cigarrillos diarios. Cuenta con esquema de vacunación completo hospitalizaciones 1 a los tres años 2 por atropellamiento con contusiones simples, la tercera hace 17 años por Fx de tibia, cuarta por infección de pierna desarticulación de miembro pélvico izquierdo, quinta por P O avance de colgajo para cubrir área cruenta de cadera izquierda. Alergias negadas. [...].

El día 29 marzo del 2012 se envia a urgencias del Hospital General La Villa por infección de pierna. Paciente que estuvo hospitalizado en esta unidad hasta el día 7 de junio de 2012.

El dia 10 de mayo de 1012 con cita para el 2 de mayo de 2012 con DX de PO desarticulación de miembro pélvico izquierdo para valoración por Cirugia Plástica de Hospital General La Villa a Hospital General Rubén Leñero. En esta ocasión se realiza referencia sólo para enviar vehículo para traslado de paciente de una unidad a otra.

El dia 26 de junio de 2012 con cita el 27 de junio de 2012 a Hospital General Rubén Leñero a Cirugía Plástica sin nota de contrarreferencia.

El dia 27 de junio de 2012 con cita el 17 de julio a Cirugia Plástica sin nota de contrarreferencia.

Paciente que se hospitalizó del dia 7 de junio de 2012 al dia 6 de julio de 2012 PO avance de colgajo para cubrir área cruenta de cadera izquierda, más estatus de colostomia en unidad médica del Reclusorio Preventivo Varonil Norte.

El día 10 de julio de 2012 acude a valoración por consulta externa con DX de PO desarticulación de miembro pélvico izquierdo más colostomia funcional con tratamiento de dieta proporcionada por la institución, diclofenaco de 100 mg 1 cada 12 horas por 14 días. Cambio de bolsa de colostomia cada tercer día. Cita abierta a urgencias y cita a consulta externa.

El día 19 de julio de 2012 con Dx: de PO desarticulaciones de miembro pélvico izquierdo con tratamiento con diclofenaco 12 horas y dicloxacilina 500 mg una c/8 horas por siete días.

El 10 de agosto con cita el 24 agosto 2012 al Hospital General Rubén Leñero quien da de alta de Cirugía Plástica y sugiere cierre de colostomía.

[...]

103. Opinión médica de fecha 28 de agosto de 2013, suscrita por personal adscrito a la Coordinación de Servicios Médicos y Psicológicos de esta Comisión, del cual se desprende lo siguiente:

[...]

Discusión del caso

De acuerdo a la documentación proporcionada, el agraviado **M** de 38 años de edad, se encuentra interno en el Reclusorio Preventivo Varonil Norte teniendo como antecedente haber sufrido atropellamiento que le produjo fractura de tibia y peroné izquierdos y requirió la colocándole material de OSS. En junio del 2005 acude a solicitar consulta a su unidad médica por presentar un absceso en el tobillo izquierdo que ya tenía aparentemente 8 meses de evolución; en ese lapso de tiempo fue tratado, pero no presentaba mejoría, presentando localmente inflamación, eritema y presencia de secreción purulenta y lo manejan con antibiótico; desde esta valoración realizada en el 2005 ponen como diagnóstico probable osteomielitis por material de OSS.

La siguiente atención que se encuentra documentada es hasta un año después (julio de 2006), cuando derivado de la caída de otro interno en su pierna donde tiene el material de OSS, presenta dolor intenso y secreción purulenta en zona de fístula, edema en esa región; por lo cual en ese momento indican la realización de curación y doble esquema de antibióticos. Para poder documentar la atención, al siguiente día de esta valoración toman una placa de RX de la pierna, en la cual observaron que no se encontraba evidencia de fractura ni desplazamiento de clavo intramedular.

Pasan casi 2 años sin que se tenga documentación del seguimiento, valoraciones o tratamiento realizados al paciente y es hasta marzo de 2008, si bien en esas ocasiones no acudió por alteraciones en la extremidad, sino por un cuadro diarreico, hacen la observación de que presentaba ulcera en el miembro pélvico izquierdo, con secreción purulenta. Envían tratamiento antibiótico, pero más para el cuadro diarreico que presentaba, que por la presencia de secreción purulenta que documentan; en este caso, a pesar de que se presenta el interno por una situación médica, se debe considerar que el paciente es una persona integral y que si al momento de la exploración encuentran alguna otra situación, se debe de brindar la atención que requiera, en este caso, tratamiento para la infección por dicha ulceración y curaciones de la misma.

En las notas que se llevaban hasta este momento, se puede ver que desde el 2005 ya presentaba un absceso a nivel del tobillo izquierdo, nivel en donde presenta el material de OSS y que hasta el 2008 seguía presentando (ya en ese momento) una ulcera que presentaba secreción purulenta. En esos 3 años, no se tiene documentado que se haya realizado alguna otra valoración o seguimiento a este proceso infeccioso; si bien otorgan tratamiento a base de antibiótico, pero no se verificaba si dicho tratamiento estaba haciendo la acción adecuada y con ello la eliminación del proceso infeccioso y la presencia de material purulento.

Es hasta agosto (25) del 2010 que derivado de la presentación de una queja ante esta Comisión que es valorado en la unidad médica de su centro de reclusión y hacen el señalamiento que a nivel del tobillo izquierdo presentaba una ulcera con salida de material seroso y edema, considerando que presentaba una probable reacción por el material de OSS, mandan nuevamente doble esquema de antibióticos y deciden que se tome laboratorios, placas de RX y posterior a la realización de los mismos, hacer la gestión para que sea llevado a interconsulta a Ortopedia. Pasaron nuevamente casi 2 años (de acuerdo a la documentación proporcionada) para que el paciente volviera a ser atendido por el padecimiento de su pierna, a pesar de que ya se tenía el antecedente de la fractura, ya se había considerado desde las primeras valoraciones que probablemente presentara un cuadro de osteomielitis y que no presentaba mejoría con el antibiótico que se le estaba indicando.

Para el día 14 de septiembre de 2010 le tomaron placa de RX y observan que uno de los tornillos que sujeta la placa que presenta en pierna se encuentra roto, solicitan laboratorios y una vez que se tengan se verá la interconsulta. Aquí observo que de la valoración anterior (del 25 de agosto) ya había señalado que se iban a solicitar laboratorios y placa y que una vez que se tuviera el resultado se iba a gestionar la interconsulta; y en la valoración del día 14 de septiembre vuelven a realizar la misma mención. De acuerdo con estas notas, pasaron 20 días, en los cuales piden laboratorios para poder gestionar la interconsulta y en ese lapso de tiempo no se cuenta con alguna documentación que indique que se haya realizado la gestión; según las notas, esperaban estos resultados para enviarlo con el especialista, pero no se realizó la gestión de la realización de los mismos, atrasando con ello que se gestionara la interconsulta.

Nuevamente visto el día 22 de septiembre de 2010 (8 días después) y presentaba dolor y ulceración en pierna izquierda, que supuraba material purulento y que a pesar de haber dado antibiótico por 7 días no presentó mejoría (situación que se venía presentando con anterioridad); vuelven a mandar manejo con antibiótico y metronidazol para manejo de gérmenes anaerobios por 7 días más. El 29 de septiembre (exactamente al término de su tratamiento) le toman placa de RX en donde verifican la presencia ligero descenso del clavo centromedular que presenta en la pierna y de acuerdo a nota los laboratorios están normales, por lo que ese día realizan hoja de referencia al Hospital General La Villa para que sea llevado a interconsulta por el servicio de Ortopedia.

La primera valoración por el servicio de Ortopedia se realiza hasta el día 11 de octubre de 2010 y aquí hacen la observación que presentaba dolor importante en tobillo y talón y que en la placa se evidencia la migración del clavo hacia la parte medial del astrágalo, pero solo indican que se solicite nueva consulta para programación. La valoración que realizan solo hace mención de lo ya referido en el resumen clínico, pero no está documentado que los médicos de ese servicio hayan interrogado al paciente y mucho menos que hayan realizado una exploración física de la situación en que se encontraba la pierna y las características de la ulcera y de la secreción, solo se limitan a ver la placa de RX e indican una nueva consulta. Sobre esta valoración, se ve que no cumple con los criterios que se establecen en la Norma Oficial Mexicana NOM 168-SSA1-1998, del expediente clínico (aplicable en ese momento), en los numerales:

6.3. Nota de Interconsulta.
La solicitud deberá elaborarla el médico cuando se requiera y quedará asentada en el expediente clínico.
La elabora el médico consultado, y deberá contar con:
6.3.1. Criterios diagnósticos;
6.3.2. Plan de estudios;
6.3.3. Sugerencias diagnósticas y tratamiento; y
6.3.4. Demás que marca el numeral 7.1.

7.1. Inicial.
Deberá elaborarla el médico y deberá contener lo siguiente:
7.1.1. Fecha y hora en que se otorga el servicio;
7.1.2. Signos vitales;
7.1.3. Motivo de la consulta;
7.1.4. Resumen del interrogatorio, exploración física y estado mental en su caso;
7.1.5. Diagnósticos o problemas clínicos;
7.1.6. Resultados de estudios de los servicios auxiliares de diagnóstico y tratamiento;
7.1.7. Tratamiento y
7.1.8. Pronóstico.

Al siguiente día de la interconsulta es vuelto a valorar en la unidad médica, continuando con el dolor de la pierna y salida de material purulento por la ulcera que presentaba, con presencia de natas de fibrina y la temperatura ligeramente aumentada; nuevamente mandan antibiótico y se encuentra anotado que tenía cita el día 10 de noviembre. Esta referencia solo se encuentra en esta nota, pues no se tiene documentación ni siquiera de que se haya gestionado dicha interconsulta, pues no está la hoja de referencia; así como tampoco hay una contrarreferencia de esa fecha.

De acuerdo a la documentación con la que se cuenta, la siguiente hoja de referencia la realizan hasta el día 17 de noviembre para valoración por Ortopedia, señalando la nota que se envía por presentar en placa de RX migración del clavo hacia la parte medial del astrágalo; especificando la misma nota que la cita la tiene para el día 1 de febrero de 2011. En esta segunda valoración que se realiza por parte del servicio de Ortopedia del Hospital General La Villa hace mención que es candidato para retiro del material de osteosíntesis, pero que no cuentan con el material requerido para el retiro del mismo; aquí además se observa que la valoración tiene un tiempo relativamente considerable, simplemente especifican que no tienen como retirarlo, pero no se indica otro tratamiento o alternativa terapéutica, además, llama la atención que en la valoración anterior no se menciona el hecho de la falta de equipo. En realidad, si el Hospital no contaba con el equipo para retirar el material de osteosíntesis, se tendría que haber especificado desde la primera valoración y poder hacer las gestiones en otro Hospital de la Red que pudiera contar con éste.

Por parte de la UMRPVN se vuelve a realizar la referencia para el mismo Hospital el día 14 de marzo de 2011 y es hasta el día 18 de abril que se efectúa dicha interconsulta, en ella solo hacen la observación de que presenta aumento de volumen a nivel del tobillo y dolor a la palpación; las placas de RX que valoran tienen 2 meses previos (de acuerdo a la nota), haciendo el señalamiento que requiere tratamiento quirúrgico, pero señalan que se vuelva a gestionar cita llevando estudios de laboratorio y nuevas placas de RX. Llama la atención que en esta nota de contrarreferencia está señalado que se tomó cultivo de la herida, pero ni en el expediente de la unidad médica, ni en el del Hospital General La Villa está documentado el resultado de la misma, pudiendo ser un resultado de relevancia para determinar el agente infeccioso que producía la secreción purulenta y fétida y dar tratamiento adecuado para dicha infección y no estar brindando tratamiento empírico.

A pesar de que se realizó esta indicación por parte del Hospital, en la unidad médica no se realizó ninguna gestión para efectuar esta interconsulta sino hasta el 6 de octubre (casi 5 meses después) que se vuelve a hacer la hoja de referencia para la especialidad de Ortopedia, continuando el paciente con dolor en la extremidad y persistencia de la ulceración; la cita se le brindó inicialmente para el día 17 de octubre, pero de acuerdo a la nota, por errores de ventanilla, dan mal la hora y vuelven a citarlo nuevamente para el día 24 de octubre. En esta valoración el especialista menciona que debido a que los laboratorios que llevaba (del día 17 de agosto) ya están caducos, se hagan unos nuevos laboratorios y se cite nuevamente.

Se puede verificar que existe retraso en las valoraciones realizadas al agraviado **M**, pues tanto por la unidad médica que no realizó las gestiones en tiempo y cuando por fin lo llevan, es enviado con laboratorios ya vencidos, cuando desde abril se indicó la realización de unos nuevos laboratorios y toma de RX, sin que estos se realizaran. Por parte del Hospital, debido a una inadecuada información, se tiene que volver a recitar al paciente; además, el especialista no hace ninguna valoración o apreciación para el tratamiento, debido a que presentaba laboratorios de 2 meses de toma.

Posteriormente se realizaron otras hojas de referencia por parte de la Unidad Médica de Reclusorio, refiriéndolo a la especialidad de Ortopedia en el Hospital; siendo valorado aparentemente el día 5 de diciembre y nuevamente en ella se considera que requiere manejo quirúrgico el paciente para el retiro del material, pero que no se contaba con fechas para programación, siendo citado nuevamente en enero. En enero hacen la nueva hoja de referencia, teniendo cita el 24 de febrero y es hasta ese momento que se programa para escarificación ósea e intento de retiro del material, fijando la fecha de la programación para el día 4 de abril.

Pero en el lapso de tiempo en que fue valorado por última vez en el Hospital y algunos días antes de que fuera su intervención, el paciente **M** es enviado el día 29 de marzo debido a que refería dolor en pierna, salida de material hemático fétido, había aumento de la temperatura en esa zona, considerando el diagnóstico de migración del material de OSS e infección en la zona, a descartar por Pseudomona. Es curioso que hasta se haya considerado el diagnóstico de infección, ya que desde el 2008 el paciente venía presentando salida de material purulento y fétido por la fístula que presentaba en la pierna izquierda, sin que se considerara este diagnóstico como tal, aunque se le estuvo brindando tratamiento a base de antibióticos, en ocasiones 2 o 3 distintos, sin presentar mejoría del cuadro.

Al ser valorado en el Hospital, observan que presentaba las lesiones en pierna izquierda, con exudado fétido purulento y que se palpaba gas subcutáneo en toda la extensión de la pierna; la placa de RX mostraba datos de secuestro en la metáfisis, reacción perióstica y abundante gas subcutáneo en toda la pierna. Al realizar este internamiento se decide toma de muestra para cultivo de la secreción; así como considerar si requería únicamente lavado quirúrgico o la necesidad de amputación de la extremidad a nivel requerido. Desde su ingresó se le empezó a manejar doble y posteriormente triple esquema de antibióticos.

Se obtiene el resultado del cultivo que se tomó, pero reportó que no había desarrollo bacteriano; por lo cual deciden tomar nuevamente otro cultivo; pero debido a las condiciones de la pierna, a que persistía el proceso infeccioso a pesar del tratamiento y a la progresión del gas, es que se decide realizar la amputación de la extremidad a nivel requerido. De acuerdo con la descripción que se realiza de la técnica quirúrgica, se puede verificar que la extremidad ya se encontraba en muy malas condiciones, con un proceso infeccioso severo, los músculos hasta la parte superior ya se encontraban con abundante material purulento, friables, al igual que el paquete neurovascular, por lo que el haber realizado la amputación hasta este nivel (desarticulación de la extremidad) fue adecuado, puesto que de no realizarla el proceso infeccioso podría haber continuado avanzando hasta alcanzar los músculos de la pared abdominal y hacer un proceso generalizado. Considerándose que le paciente presentaba los diagnósticos de panosteomielitis (osteomielitis) crónica de tibia y peroné izquierdos e infección de tejidos blandos severa probablemente por anaerobios.

Tomando en consideración en análisis anterior, se puede verificar que el agraviado **M** tenía el material de osteosíntesis desde muchos años atrás, pero que propiamente empezó a presentar malestar, dolor en esa región y la presencia de una fístula desde el 2006, persistiendo dicha fístula y la salida de secreción sin

tener documentado que haya cedido con la administración de medicamento. En el año 2010, de acuerdo a placas de RX, es que ya presentaba migración o desplazamiento del material de OSS, pero la alteración a nivel de tejidos, con la persistencia de la fistula continuaba aun 4 años después.

De acuerdo con las notas, es hasta que se interpone una queja en esta Comisión, que empiezan el protocolo quirúrgico para que sea enviado a valoración por la especialidad de Ortopedia. Si tenía el antecedente de la colocación del material y la presencia de la fístula, la interconsulta tendría que haberse realizado antes y no hasta el momento de la intervención de esta Comisión. Fue llevado por primera ocasión el 11 de octubre del 2010 a valoración por especialista y es hasta febrero de 2012 que es programado para el retiro del material.

Como ya se mencionó, se puede observar un retraso en las valoraciones y atención por parte tanto de la UMRPVN como del Hospital General La Villa. Siendo el retraso por parte de la unidad médica, que no gestionaba desde el año 2006 el que fuera valorado; una vez que fue valorado, no se gestionaban sus interconsultas ni se hacía el trámite, ni está documentado que se hicieran las hojas de referencia como se indicaba por parte del especialista que lo valoraba, observándose en ello un rezago de aproximadamente 6 meses (de abril a octubre de 2011) que es el rezago más importante. Por parte del Hospital General La Villa, el retraso consistió en que cuando era llevado objetaron no tener el equipo para el retiro en una sola ocasión, sin dar otras opciones terapéuticas, pero también se encuentra documentado que en casi todas las valoraciones se consideraba que requería tratamiento quirúrgico, pero no se gestionaba ni se programaba, se indicaba que se realizaran nuevos estudios y nuevas placas, o se objetaba que llevaba laboratorios ya caducos, pero sin que se programara propiamente la intervención, siendo ésta hasta el día 4 de abril de 2012.

El hecho de retrasar tanto el retiro del material de osteosíntesis y que el paciente siguiera presentando una fistula de más de 5 años de evolución, tenía un mal pronóstico para la extremidad. Ya que como menciona la literatura médica[100] los fijadores externos son estructuras bien estudiadas, continúan existiendo infecciones a nivel del punto de salida de los clavos de la piel. La incidencia de la infección es poca, pero constante, durante los primeros cinco meses de la aplicación del fijador. Después de 150 días cerca del 10% de los pacientes presenta una nueva "reacción de rechazo" a los clavos. La sintomatología de rechazo está constituida por la ruborización, secreción purulenta, osteolisis revelada radiográficamente. A continuación, los porcentajes de infección a nivel de la piel aparecen todavía más rápidamente; en el día 250 de aplicación del fijador el 30% de los pacientes presenta una infección notable. Si es verdad que todas las reacciones agudas alrededor de los clavos se resuelven con la retirada de los mismos y la sepsis del orificio causado por el clavo no crea inconveniente alguno, la única incomodidad para el paciente dura sólo el período de colocación del fijador. Por otra parte resulta que el 1-4% de las aplicaciones de los fijadores llevan a osteomielitis crónica del agujero, de acuerdo a las mayores estadísticas. Estas infecciones, caracterizadas por mucho tiempo por secreción continua o intermitente también después de la retirada del clavo, son motivo de preocupación sea para el paciente, sea para el médico.
Un clavo metálico, o de cualquier otro material, extraño, inerte y rígido, cuando está introducido en los tejidos del cuerpo, generalmente provoca el desarrollo de una membrana que lo separa de las estructuras adyacentes. En presencia de movimiento relativo, dicha membrana contiene células semil-sinoviales, que asemejan un fluido que lubrica el cuerpo extraño móvil y los tejidos adyacentes. En presencia de los clavos transcutáneos, el fluido se contamina con microorganismos provenientes del exterior atravesando el orificio transcutáneo. El trayecto de los orificios presenta infección cuando cambia el delicado equilibrio entre las defensas naturales del paciente y la virulencia de las bacterias. El desequilibrio puede resultar de

[100] Lilizarov, G. A.; *Osteosíntesis*; ediciones Norma; páginas 117-118.

varios factores: 1) desarrollo de un absceso (espacio cerrado) alrededor del clavo; 2) tejido necrótico alrededor del orificio del clavo que forma el foco de la sepsis; 3) excesivo movimiento entre el clavo y los tejidos adyacentes.[101]

Un absceso puede formarse alrededor de un clavo cuando el drenaje del líquido se bloquea por la formación de una costra superficial, que obtura el agujero cutáneo, impidiendo un libre drenaje. Existe formación de necrosis de cada tejido perforado por el clavo —piel, partes blandas, hueso— si existe una tensión excesiva o una elevada compresión de los tejidos cuando el clavo está en su lugar. También la punta del clavo calentada por fricción durante la introducción puede quemar uno o todos aquellos tejidos. La necrosis de la piel puede ser evitada alejando la piel tensa alrededor del clavo después de haber establecido la configuración final clavo-fijador. Se puede desarrollar la necrosis de las partes blandas si la estructura profunda está dispuesta en la flexión del clavo, una vez que éste ha atravesado el miembro. Otras causas posibles para el daño de las partes blandas profundas puede ser un "enredamiento" del músculo o del tejido fibroso alrededor del clavo introducido.[102]

Entonces, de acuerdo a lo mencionado anteriormente, el hecho de presentar un fijador externo o clavo intramedular puede predisponer a presentar un proceso infeccioso, que puede llegar hasta la necrosis de la piel, partes blandas y hueso. Por lo tanto, es de consideración mencionar en base a la literatura médica[103] que las infecciones osteoarticulares engloban distintos tipos de procesos que afectan al hueso de forma primaria, como en el caso de las osteomielitis de origen hematógeno o las artritis sépticas, o bien tras cirugías con o sin implantación de material de osteosíntesis o prótesis articulares. Las infecciones osteorticulares requieren un abordaje urgente, ya que sin un tratamiento antimicrobiano optimizado y temprano pueden dar lugar a importantes complicaciones que afectan la calidad de vida del paciente y requieren tratamientos muy prolongados y numerosas intervenciones.

El uso creciente de diversos tipos de implantes en cirugía osteoarticular (tornillos, clavos intramedulares, fijadores externos) ha mejorado de forma considerable el tratamiento de enfermedades del hueso; sin embargo, su uso ha condicionado la aparición de infecciones relacionadas con estos materiales. En el caso de las fijaciones intramedulares los síntomas que presentan son inflamación de tejidos blandos circundantes, fiebre, escalofrios; la presencia de fístula que comunican el implante con el exterior es sugestiva de infección. Un concepto que se ha relacionado con la infección ósea asociada a implantes, tanto prótesis articulares como material de osteosíntesis, es el crecimiento de los microorganismos que los infectan englobados en biopelículas. Una biopelícula es una comunidad de microorganismos adheridos a una superficie, englobados por una matriz compuesta por material extracelular sintetizado por los propios microorganismos asociada con sustancias procedentes del huésped. Estas biopelículas tienen una estructura compleja que permite a los microorganismos comportarse como una comunidad interrelacionada y les protege del medio que les rodea, de modo que el tratamiento antibiótico no penetra adecuadamente y no se consigue la erradicación de la infección sin la retirada del propio implante y la biopelícula que lleva adherida.[104]

Por lo anteriormente mencionado, era importante que se hiciera el retiro del material de osteosíntesis (el implante tal cual), a fin de que pudiera ayudar a erradicar el proceso infeccioso, retirando lo que el autor considera como la biopelícula y la vía de entrada del proceso infeccioso. Pero por parte tanto de la

[101] Ibidem.
[102] Ibidem.
[103] Marín, Mercedes; Diagnóstico microbiológico de las infecciones osteoarticulares; Enferm Infecc Microbiol Clin; 2010; volumen 28, número 8; página 534.
[104] Idem; páginas 535-536.

UMRPVN como del Hospital, no se consideró el hecho del pronto retiro de este material y se dejó evolucionar el proceso infeccioso localizado por este tipo de implantes o materiales de fijación.

Otro de los problemas médicos que presentó el agraviado **M** fue el desarrollo de osteomielitis en tibia y peroné. Lo mencionado en la literatura médica[105, 106, 107] de este padecimiento, es la infección y/o inflamación ósea, de causa infecciosa, tanto de la cortical como de la medular del hueso o de ambas estructuras del hueso. Es debida, generalmente, a infección por bacterias piógenas, aunque puede estar producida por cualquier microorganismo. La osteomielitis crónica es un proceso infeccioso del hueso de más de 6 semanas de evolución o cuando ocurre una recaída después de haber tratado un evento agudo.

Se clasifica según la duración de los síntomas en aguda o crónica y según el mecanismo de infección en hematógena o por contigüidad (directamente desde un foco infeccioso contiguo); puede ser secundaria a un foco o inoculación directa, como en fracturas abiertas o punciones de cirugía, pero actualmente los factores de riesgo que favorecen fundamentalmente el desarrollo de esta infección son el progresivo desarrollo de técnicas invasoras, el empleo de técnicas quirúrgicas más agresivas, la utilización de prótesis osteoarticulares. La osteomielitis no hematógena o por contigüidad, es por inoculación directa desde un foco infeccioso adyacente, tras un traumatismo o cirugía o por diseminación a partir de un foco contiguo, generalmente celulitis. Los microorganismos invaden el hueso por diferentes vías (hemática, heridas profundas, úlceras crónicas, fracturas, implantes, etc.); alcanzan la capa externa de la corteza del hueso y se adhieren, luego llegan al espacio subperióstico, se multiplican y producen enzimas que lo lisan o destruyen progresivamente, formando abscesos. El pus se extiende por los canales vasculares, elevando la presión intra ósea que dificulta el flujo sanguíneo, conduciendo a isquemia y necrosis del hueso, lo que da lugar a la separación de grandes áreas desvascularizadas o secuestros.[108, 109, 110, 111]

No siempre aparece fiebre, pero sí es constante el dolor, la tumefacción local y en ocasiones la supuración a través de una fístula. Es también consecuencia de un diagnóstico tardío o de un tratamiento inadecuado. Aunque algunas infecciones pueden curar con tratamiento antibiótico y drenaje vigoroso sin necesidad de recambiar la prótesis, en la mayoría de los pacientes la prótesis debe cambiarse para curar la infección; considerándose también que el tratamiento efectivo es principalmente la limpieza quirúrgica, acompañado de la terapia antimicrobiana dirigida a los microorganismos aislados en los cultivos. Las complicaciones tardías son las fracturas patológicas, fístulas crónicas, infecciones secundarias de piel y tejidos blandos[112, 113, 114]
La osteomielitis crónica se produce secundaria a un traumatismo importante, a cirugía o a un tratamiento inadecuado de osteomielitis aguda. Se caracteriza por drenaje crónico, dolor e impotencia funcional de la extremidad afectada. El diagnóstico clínico de la osteomielitis crónica es sencillo, suele existir una fístula

[105] Aguado García, J. M.; Osteomielitis; Medicine; 2002; volumen 8; número 84; página 4525.
[106] Riu, Lluís M.; Tratamiento farmacológico de la osteomielitis; El Peu; 2099; volumen 29, número 1; página 30.
[107] Esteban, Jaime; Diagnóstico microbiológico de las infecciones osteoarticulares; Recomendaciones de la Sociedad Española de Enfermedades Infecciosas y microbiología clínica; 2009.
[108] Ibidem.
[109] Aguado García, J. M.; Op. Cit.
[110] Riu, Lluís M.; Op. Cit.
[111] Caldera, Jocays; Osteomielitis Crónica en el Hospital Universitario de Caracas; Revista de la Sociedad Venezolana de Microbiología; 2007; volumen 27, número 1
[112] Esteban, Jaime; Op. Cit.
[113] Caldera, Jocays; Op. Cit.
[114] Aguado García, J. M.; Op. Cit.

UMRPVN como del Hospital, no se consideró el hecho del pronto retiro de este material y se dejó evolucionar el proceso infeccioso localizado por este tipo de implantes o materiales de fijación.

Otro de los problemas médicos que presentó el agraviado **M** fue el desarrollo de osteomielitis en tibia y peroné. Lo mencionado en la literatura médica[105, 106, 107] de este padecimiento, es la infección y/o inflamación ósea, de causa infecciosa, tanto de la cortical como de la medular del hueso o de ambas estructuras del hueso. Es debida, generalmente, a infección por bacterias piógenas, aunque puede estar producida por cualquier microorganismo. La osteomielitis crónica es un proceso infeccioso del hueso de más de 6 semanas de evolución o cuando ocurre una recaída después de haber tratado un evento agudo.

Se clasifica según la duración de los síntomas en aguda o crónica y según el mecanismo de infección en hematógena o por contigüidad (directamente desde un foco infeccioso contiguo); puede ser secundaria a un foco o inoculación directa, como en fracturas abiertas o punciones de cirugía, pero actualmente los factores de riesgo que favorecen fundamentalmente el desarrollo de esta infección son el progresivo desarrollo de técnicas invasoras, el empleo de técnicas quirúrgicas más agresivas, la utilización de prótesis osteoarticulares. La osteomielitis no hematógena o por contigüidad, es por inoculación directa desde un foco infeccioso adyacente, tras un traumatismo o cirugía o por diseminación a partir de un foco contiguo, generalmente celulitis. Los microorganismos invaden el hueso por diferentes vías (hemática, heridas profundas, úlceras crónicas, fracturas, implantes, etc.); alcanzan la capa externa de la corteza del hueso y se adhieren, luego llegan al espacio subperióstico, se multiplican y producen enzimas que lo lisan o destruyen progresivamente, formando abscesos. El pus se extiende por los canales vasculares, elevando la presión intra ósea que dificulta el flujo sanguíneo, conduciendo a isquemia y necrosis del hueso, lo que da lugar a la separación de grandes áreas desvascularizadas o secuestros.[108, 109, 110, 111]

No siempre aparece fiebre, pero sí es constante el dolor, la tumefacción local y en ocasiones la supuración a través de una fístula. Es también consecuencia de un diagnóstico tardío o de un tratamiento inadecuado. Aunque algunas infecciones pueden curar con tratamiento antibiótico y drenaje vigoroso sin necesidad de recambiar la prótesis, en la mayoría de los pacientes la prótesis debe cambiarse para curar la infección; considerándose también que el tratamiento efectivo es principalmente la limpieza quirúrgica, acompañado de la terapia antimicrobiana dirigida a los microorganismos aislados en los cultivos. Las complicaciones tardías son las fracturas patológicas, fístulas crónicas, infecciones secundarias de piel y tejidos blandos[112, 113, 114]
La osteomielitis crónica se produce secundaria a un traumatismo importante, a cirugía o a un tratamiento inadecuado de osteomielitis aguda. Se caracteriza por drenaje crónico, dolor e impotencia funcional de la extremidad afectada. El diagnóstico clínico de la osteomielitis crónica es sencillo, suele existir una fístula

[105] Aguado García, J. M.; Osteomielitis; Medicine; 2002; volumen 8; número 84; página 4525.
[106] Riu, Lluís M.; Tratamiento farmacológico de la osteomielitis; El Peu; 2099; volumen 29, número 1; página 30.
[107] Esteban, Jaime; Diagnóstico microbiológico de las infecciones osteoarticulares; Recomendaciones de la Sociedad Española de Enfermedades Infecciosas y microbiología clínica; 2009.
[108] Ibidem.
[109] Aguado García, J. M.; Op. Cit.
[110] Riu, Lluís M.; Op. Cit.
[111] Caldera, Jocays; Osteomielitis Crónica en el Hospital Universitario de Caracas; Revista de la Sociedad Venezolana de Microbiología; 2007; volumen 27, número 1
[112] Esteban, Jaime; Op. Cit.
[113] Caldera, Jocays; Op. Cit.
[114] Aguado García, J. M.; Op. Cit.

2. No se puede considerar que haya existido un seguimiento médico apropiado en la atención de dicho padecimiento; pues a pesar de que en las contrarreferencias se solicitaban nuevos estudios y citas, estos no se gestionaban a tiempo, provocando con ello el retraso de la atención médica.

3. Las referencias y traslados al Hospital General La Villa para atender su problema de salud no fueron oportunos; la mayor evidencia es la interconsulta del mes de abril de 2011 y se hacen gestiones para su nueva interconsulta hasta octubre de ese mismo año; pudiendo considerarse repetitivo, pero esto conllevó a un retraso en la atención oportuna y retiro del material.

4. El inadecuado seguimiento y/o la falta de atención médica oportuna condicionaron el agravamiento en su padecimiento y como consecuencia la amputación de su extremidad; pues al no haber hecho el retiro oportunamente, propició que la vía de entrada del proceso infeccioso continuara y con ello la infección tanto en hueso como en tejidos blandos y músculos avanzara; así como el hecho de que el antibiótico que se le brindaba no fuera 100% efectivo (por lo referido en la discusión de las biopeliculas).

5. La atención médica brindada al paciente en el Hospital General La Villa, fue adecuada, pero solo en lo referente a la atención brindada en el internamiento del 29 de marzo del 2012, ya que llevaba el proceso infeccioso importante en hueso y tejidos blandos; aunque puede hacerse la consideración que debido al cuadro séptico que presentaba en la extremidad, requería el tratamiento de revisión de los tejidos y con ellos considerar la amputación y el nivel de la misma, desde que ingresó, sin que se esperara el resultado del cultivo.

No obstante lo anterior, no se considera que haya habido un seguimiento correcto, adecuado y oportuno en las interconsultas realizadas en este hospital, lo cual se traduce en mala práctica médica; ya que en estas no se realizaba una adecuada valoración del paciente, se hace la observación en la discusión que las notas no siguen lo especificado a la Norma Oficial Mexicana y ello también hace un retraso del tratamiento oportuno, al no haber considerado más prontamente el retiro del material, pasando más de un año desde su primera valoración y la fecha en que se programó la cirugía. Por lo que se evidencia un retraso en el tratamiento del padecimiento y por ende, una mejor resolución para la calidad de vida del mismo.

104. Acta circunstanciada de fecha 9 de octubre de 2013, suscrita por un visitador adjunto de este Organismo, en la cual consta la entrevista al agraviado **M**, quien manifestó lo siguiente:

Ha continuado acudiendo a la unidad médica del centro carcelario; sin embargo, hay ocasiones en que se le niega la atención médica que necesita y/o en su caso ésta resulta insuficiente, pues ya no se le brinda seguimiento a la atención de su padecimiento, incluso, hace unas semanas le fue retirada la dieta que tenía prescrita, situación por la cual tiene que comer nuevamente rancho, mismo que disfraza, a fin de evitar enfermarse del estómago y con ello complicar su estado de salud.

Aclaró que hay ocasiones en que la cicatriz de la herida que presenta con motivo de la reconexión intestinal que le fue practicada se le abre y segrega un liquido, el cual no huele mal, situación que deriva en que se realice curaciones por su propia cuenta, lo cual ha permitido que a la fecha ésta se encuentre totalmente cerrada.
Por otra parte, también ha presentado el crecimiento de una protuberancia en el estómago, la cual le preocupa mucho, pues siente que ésta crece cada día más.

En relación con dicha protuberancia, acudió a la Unidad Médica, donde su médico tratante de apellido López lo valoró y le indicó que era necesario que fuera atendido por un médico especialista; sin embargo, a la fecha no ha sido llevado a ningún hospital externo. Aclaró que dicha consultó sucedió hace aproximadamente un mes.

Por lo anterior, solicita el apoyo de este Organismo a fin de que se retome su atención médica y se garantice su derecho a la salud mediante una atención integral.

Caso N. Expediente CDHDF/II/121/GAM/12/P2210

105. Valoración médica de fecha 11 de abril de 2012, suscrita por personal médico de este Organismo, en la cual se establece lo siguiente:

[...]

De acuerdo con la información proporcionada por el agraviado **N**, en dos meses perdió 10 kilos de peso, presenta dolor lumbar de 36 meses de evolución, de intensidad 8.

Inició con aumento de volumen de 2 meses de evolución en la región abdominal de lado izquierdo. Aparentemente una masa sólida de aproximadamente 20 X 20 cm., no dolorosa, de consistencia pétrea, altamente sugestiva de cáncer abdominal, que requiere atención especializada por el Instituto Nacional de Cancerología de manera inmediata.

Exploración fisica: T/A 152/98 FC 106. Consciente, orientado, con tumoración abdominal de lado izquierdo, de consistencia pétrea, de aproximadamente 20 X 20 cm., no doloroso, adherido, no desplazable.

Impresión diagnóstica: Tumoración abdominal a determinar naturaleza benigna o maligna.

Sugerencias médicas: Referencia inmediata al Instituto Nacional de Cancerología.

106. Acta circunstanciada de fecha 11 de abril del 2012, suscrita por una visitadora adjunta de este Organismo, en la cual consta la entrevista al agraviado **N**, quien refirió lo siguiente:

[...]

El día de hoy lo llevaron a realizarle un ultrasonido y al no estar bien requisitada la solicitud no le hicieron el estudio.

Desde diciembre de 2011 presentaba dolor lumbar, por lo que solicitó atención médica, sin embargo no le han dado la atención integral que requiere. Le realizaron estudios de sangre pero no le dieron los resultados.

El lunes anterior tenía que salir a un hospital externo y no llegaron con los papeles.

También se le requirió una placa de rayos X, sin embargo no se la tomaron ya que en la unidad médica no cuentan con el equipo.

107. Acta circunstanciada de fecha 11 de abril de 2012, suscrita por una visitadora adjunta de este Organismo, en la cual consta lo siguiente:

> Se comunicó vía telefónica con la doctora Teresita de Jesús Pérez Alfaro, Encargada de la unidad médica del Reclusorio Preventivo Varonil Norte, para informarle el contenido de la valoración médica realizada por personal médico de este Organismo, principalmente la sugerencia de referir a la brevedad al agraviado **N** al Instituto Nacional de Cancerología (Incan), a fin de que contara con un diagnóstico certero y recibiera la atención médica que requiriera.
>
> Al respecto, la Encargada de la unidad médica señaló que por considerarlo poco ético no se le había manejado ese diagnóstico al paciente **N**, a quien se estaba brindando atención médica, incluso en esa fecha había salido a que se le realizara un ultrasonido. Al respecto se le informó que el paciente había manifestado que el estudio no se le había hecho al no estar bien requisitada la solicitud y se le reiteró la petición de que se proporcionara al agraviado **N** la atención médica que requería y se realizaran las acciones necesarias para que fuera valorado por un especialista.

108. Acta circunstanciada de fecha 16 de abril del 2012, suscrita por una visitadora adjunta de este Organismo, en la cual consta la entrevista al agraviado **N**, quien refirió lo siguiente:

> La doctora Teresita de Jesús le habló para llamarle la atención por haber interpuesto una queja ante la Comisión. Le dijo que a ella no le gustaba que cuestionaran su trabajo.
>
> Su mamá conoce a personal del Instituto Mexicano del Seguro Social (IMSS), quienes se comunicaron con la doctora Teresita, por lo que dijo que se daría un seguimiento adecuado dado su padecimiento.
>
> Su familiar pagó el seguro facultativo y realizó los trámites para una interconsulta y hospitalización.
>
> La hoja de interconsulta establece que el día 17 de abril de 2012 sale al Hospital General de Zona No. 27, por lo que su mamá habló con la doctora Teresita, quien le brindó las facilidades para poderlo trasladar.

109. Oficio número DSM/RPVN/0651-BIS/12, signado por la Encargada de la Unidad Médica del Reclusorio Preventivo Varonil Norte, mediante el cual informó lo siguiente:

> [...] a efecto de atender la solicitud de la CDHDF a favor del agraviado **N**, le informo que el día 17 de abril tenía cita para USG abdominal; sin embargo, el día 16 de abril acudió a la Dirección de la unidad médica la madre del paciente, comentando que quería que su hijo fuera atendido en el Instituto Mexicano del Seguro Social ya que es derechohabiente y presentando documentación con cita para el 17 de abril a Cirugía General de la Clínica 27, motivo por lo que quedó diferida la salida para USG y se realizó la correspondiente referencia.
>
> El mismo 17 de abril se presentó el abogado del paciente con las citas otorgadas por la Clínica 27 del IMSS para:
>
> TAC: 18-04-12, la cual se debería realizar en una clínica de Satélite (se difiere).
> Laboratorio: 19-04-12.
> Tele de tórax y abdomen y USG: 22-04-12.
> Cirugía General: 24-04-12.
> Colon por enema: 26-04-12.

La cita para TAC era para una clínica de Satélite (no es jurisdicción del sistema penitenciario) motivo por lo que se solicitó en Belisario Domínguez, la cual se realizó el día 18 de abril.
No omito mencionar que por el momento el paciente está siendo atendido en el IMSS a petición de su madre y del mismo paciente, motivo por el cual no se envía al Instituto Nacional de Cancerología.

110. Resumen clínico de fecha 11 de mayo de 2012, suscrito por médicos adscritos al servicio de Urología del Hospital de Especialidades Centro Médico Nacional La Raza, en el cual se establece lo siguiente:

[...]

a. Se trata de paciente masculino **N**, de 43 años, con diagnóstico de tumor renal izquierdo T4 N1 M1, quien ingresa a cargo del doctor López Ramírez para complementación diagnóstica, durante su ingreso se realizan estudios de complementación, los cuales muestran: Gluc 87, CR 1.5, NA 141, K 4.3, HB 17.7, Leuc 8.8, Plaq 264, Calcio 10.5, se realiza tomografía toraco abdominopélvica en la cual se documenta tumor renal izquierdo que rebasa línea media e invade grandes vasos, además de tener enfermedad metastásica pulmonar, se comenta caso en sesión colegiada donde se comenta que se trata de tumor irresecable, por lo que se decide alta por máximo beneficio para manejo paliativo a cargo de servicio médico de su unidad de estancia.

b. Plan terapéutico y objetivos terapéuticos:
1. Alta a domicilio. Acudir a urgencias de su HGZ o UMF en caso de eventualidades. 3. Paracetamol 500 mg vo c 8 horas. 4. Alta de urología tercer nivel. 5. Continúa con manejo con analgésico y antibiótico en caso necesario en unidad médica de su lugar de estancia.

c. Pronóstico: malo a corto plazo.

111. Resumen clínico de fecha 23 de mayo de 2012, suscrito por la doctora Georgina Domínguez Ocadio del Instituto Nacional de Cancerología, en el cual se establece lo siguiente:

[...]

El paciente tiene antecedentes de cáncer no especificado por línea paterna. Tabaquismo, alcoholismo y consumo de cocaína, aparentemente suspendidos. Traumatismo craneoencefálico moderado en el 2000 secundario a agresión física. Sin otros antecedentes de importancia para su padecimiento actual, el cual inicia desde octubre del 2011 con dolor en región lumbar de predominio izquierdo y con irradiación a flanco ipsilateral, recibió tratamiento sintomático sin presentar mejoría, además se agregó aumento de volumen en tercio inferior de cara lateral izquierda del tórax, motivo por el cual es referido a este Instituto. Fue atendido en un inicio por el servicio de Urología, en donde y en base a un estudio tomográfico abdominal se identificó una tumoración renal izquierda de 24X19X18 cm., con metástasis pulmonares, se consideró al paciente no candidato a tratamiento curativo, por lo que es enviado al servicio de Cuidados Paliativos para el control de síntomas y mayor confort.

Actualmente el paciente refiere presentar dolor grado 3/1 en región lumbo-sacra, constante, opresivo, con irradiación a glúteo y muslo ipsilateral, exacerbándose con el movimiento Refiere estreñimiento G5/10. Clínicamente el paciente deambula, tiene un Karnofsky de 90 y un ECOG de 1%, lo relevante a la exploración física es una disminución del murmullo vesicular en región apical izquierda y en tercio medio de pulmón derecho, así como disminución de las transmisiones vocales, no se integra síndrome pleuro pulmonar. En abdomen con dolor a la palpación en epigastrio y se observa aumento de volumen en tercio

inferior de cara lateral torácica izquierda, pétreo a la palpación, no doloroso, sin cambios de coloración ni otras lesiones aparentes. Extremidades sin edema. Necrológicamente íntegro.

En los estudios de extensión cuenta con tomografía axial abdominal con fecha del 18 de abril de 2012, con reporte de tumoración en riñón izquierdo, con dimensiones aproximadas de 24X19X18 cm, con efecto de volumen, desplazamiento cefálico del páncreas, medialización gástrica, desplazamiento superior y lateral derecho del mesocolon y componentes del mesenterio. Lesión nodular sobre el segmento posterior del lóbulo inferior pulmonar izquierdo. Se realiza radiografía de tórax con reporte de lesión opaca en lóbulo superior izquierdo.

Bioquímicamente el paciente cuenta con estudios realizados el día 17 de mayo de 2012, con glucosa de 88 mg/dL, urea de 36.8 mg/dL, creatinina de 0.98 mg/dL, leucocitos 8.3 mil/mm3, neutrófilos 80.4%, linfocitos 13.8%, hemoglobina 16.8 g/dL, plaquetas 315 mil/mm3.

El diagnóstico es de cáncer renal izquierdo con metástasis pulmonares. Actualmente tiene tratamiento con analgésico opioide, analgésico de tipo neuroléptico (gabapentina 300 mg tomando una tableta cada 24 horas) analgésico del tipo paracetamol 500 mg cada 8 horas; laxante en caso de estreñimiento a base de Anara gotas (10 gotas por la noche), esteroide (prednisona 25 mg cada 24 horas), protector de la mucosa gástrica a base de omeprazol 20 mg cada 24 horas.

112. Resumen clínico de fecha 18 de julio de 2012, suscrito por la doctora Emma Verástegui Avilés, del servicio de Cuidados Paliativos del Instituto Nacional de Cancerología, del cual se desprende lo siguiente:

17 de mayo de 2012. Paciente masculino de 43 años visto por primera vez en la preconsulta el 17 de mayo de 2012 con diagnóstico de probable CA de riñón derecho, por imagen tomográfica que mostró tumor renal izquierdo de 24x19x18 y presencia de metástasis pulmonares.

Se envía al Servicio de Urología para evaluación, es visto ese mismo día por el Jefe de Servicio, se considera por el tipo de tumor, la extensión del mismo y el Karnofsky que no es candidato a tratamiento quirúrgico u otro tratamiento oncológico y se decide brindar tratamiento sintomático por el servicio de Cuidados Paliativos.

El paciente es visto ese mismo día por el Servicio de Cuidados Paliativos.

El paciente refiere alcoholismo positivo desde los 16 años de edad de consumo ocasional, una vez por semana hasta llegar a la embriaguez. Tabaquismo positivo desde los 18 años de edad. Consumo de 0.5 g de cocaína desde los 25 años de edad, suspendido hace un año y medio. Actualmente refiere consumo de roipnol por la noche debido a dolor severo. Qx: apendicetomía hace 10 años, alérgicos negados, transfusionales negados, antecedente de TCE moderado en 2000 secundario a agresión física, niega fractura craneal, refiere múltiples coágulos cerebrales.

Inicio su padecimiento desde octubre del año pasado con dolor en región lumbar de predominio de lado izquierdo con irradiación a flanco izquierdo. Refiere diagnóstico de lumbalgia, recibiendo como tratamiento diclofenaco y prednisona, sin mejoría. Posteriormente se agregó aumento de volumen en tercio inferior de cara lateral izquierda de tórax, motivo por el cual fue referido a Derechos Humanos por familiares y posteriormente enviado a esta unidad.
[...]

Refiere: dolor G7, localizado en región lumbar-sacra, constante, opresivo, que se irradia a la nalga y muslo ipsilateral, exacerbándose en la rodilla con el movimiento. Refiere parestesias en muslo izquierdo. Dolor G3 localizado en región tumoral (tercio inferior de cara lateral izquierda de tórax), tipo punzante, intermitente, desencadenado con el movimiento.

No disnea, no vómito. Estreñimiento G5, refiere una evacuación diaria acompañada de pujo y dolor lumbar secundaria al esfuerzo.

A la E.F se encuentra TA de: 14090 mm/Hg, FC de: 100 x', FR de 20 x', temperatura de: 36 °C, </Karnofsky de: 90 y un ECOG de: 1%.

Paciente masculino de edad aparente similar a la cronológica, consiente, orientado en las 3 esferas, mesomórfico, adecuada coloración e hidratación de mucosas y tegumentos, íntegro y bien conformado. Cráneo normo céfalo sin exostosis ni hundimientos, pupilas sin alteraciones, narinas permeables sin salida de secreciones, cavidad oral bien hidratada sin lesiones aparentes, adecuada implantación de pabellones auriculares. Cuello sin datos patológicos. Ruidos cardiacos rítmicos, de adecuada intensidad y frecuencia, sin fenómenos agregados. Campos pulmonares con hipoventilación apical izquierda y en tercio medio de pulmón derecho, transmisión de vibraciones vocales disminuidas en dichas zonas, claro pulmonar a la percusión, no integro síndrome pleuropulmonar. No ruidos agregados. Abdomen distendido, depresible, doloroso a la palpación profunda en epigastrio, no se palpan masas ni visceromegalias, peristalsis normoactiva. Se observa aumento de volumen en tercio inferior de cara lateral torácica izquierda, duro a la palpación, no doloroso, sin cambios de coloración ni otras lesiones aparentes. Extremidades sin edema ni otras alteraciones, fuerza y sensibilidad sin alteraciones. Neurológicamente integro.

Se solicitan estudios de laboratorio para valorar función renal debido a que el paciente no cuenta con estudios previos y con base en ello ajustar medicamentos. Recibe apoyo del servicio de psico-oncología.

[...]

La evaluación psicológica describe: Paciente masculino consciente y orientado en las 3 esferas quien durante la entrevista estuvo acompañado por su madre, su tío y 2 custodios ya que se encuentra cumpliendo una condena en el Reclusorio Norte desde hace 18 meses aproximadamente. Reporta que se encuentra consiente del diagnóstico de cáncer y lo avanzado de la enfermedad, lo mismo que la posibilidad de muerte. Sus principales preocupaciones son su madre y asuntos personales que desea solucionar antes de su fallecimiento. Reporta que desea que se le proporcione atención a los síntomas principalmente del dolor. El paciente reporta consumo de sustancias, alcohol, tabaco y cocaina antes de su ingreso al Reclusorio. Se establece con el paciente y su familia la ruta de atención psicológica y el encuadre terapéutico.

[...]

30 de mayo de 2012. Acude a cita programada subsecuente paciente por dolor en rodilla izquierda ocasional EVA 4 y estreñimiento.

A la E.F. TA de: 140100 mm/Hg, FC de: 100 x', FR de 20 x', temperatura de: 36.6 °C, </Karnofsky de: 50 y un ECOG de: 4%.

Caquéctico, pálido, taquicárdico en silla de ruedas con posición en gatillo, campos pulmonares limpios bien ventilados rs cardiacos fc 1000x', abdomen excavado, peristalsis presente, no visceromegalias, dolor a nivel de flanco derecho y región lumbosacra derecha.

[...]

4 de julio de 2012. Acude paciente a cita programada quien refiere dolor: 2, controlado con parches y con el uso de 4-5 rescates diarios, el paciente refiere que se descontrola con determinadas posiciones, sin embargo el dolor permanece controlado la mayor parte del tiempo. Debilidad: localizada en miembros inferiores fuerza de MPD 4/5, y de MPI 2/5. Anorexia: 6/10, ansiedad 8/10. Somnolencia: diurna 4/10. Insomnio: de conciliación 8/10

El paciente refiere que aproximadamente el edema presente ha evolucionado desde hace 3 semanas, de la misma forma refiere que ha tenido alteraciones en percepción visual (alucinaciones) durante horarios diurnos.

A la exploración fisica encuentro a masculino de edad aparente menor a la cronológica, orientado en las 3 esferas de conciencia, tranquilo, cooperador, en posición forzada secundaria a dolor en miembro pélvico izquierdo.

Pupilas isocóricas y normorrefléctícas, con movimientos oculares conservados sin alteraciones patológicas. Tinte ictérico + en escaleras. Adecuada hidratación de piel y mucosas. Cavidad oral con lengua eritematosa y lesiones sugerentes de candidiasis tanto en lengua como en carrillos.

Cuello sin alteraciones patológicas evidentes.

Campos pulmonares con adecuado murmullo vesicular, adecuada entrada y salida de aire, sin presencia de estertores o ruidos agregados.

Ruidos cardiacos de adecuada intensidad y frecuencia, no se auscultan soplos o ruidos agregados.

Abdomen globoso a expensas de actividad tumoral, no depresible, levemente doloroso en flanco izquierdo. Sin red venosa colateral, no se palpan visceromegalias por mismo tamaño y extensión de tumoración.

Miembro pélvico derecho con limitación del movimiento por dolor. Fuerza 4/5. Miembro pélvico izquierdo con evidente edema +++ desde articulación coxofemoral hasta pie. No doloroso a la palpación, con fóvea. Limitación de movimiento por dolor intenso. Fuerza 2/5 pulso pedido y popitleo ausente (dificil de palpar por edema) pulso femoral presente. Presenta edema importante por compresión tumoral.

[...]

Evaluación por Psiquiatria.

El paciente presenta sintomatologia afectiva consistente en: tristeza la mayor parte del dia casi todos los dias, llanto fácil, niega anhedonia [...] insomnio inicial, ideas de minusvalia, energia adecuada, niega ideación suicida. Refiere ansiedad leve, preocupación ocasional, niega otros sintomas ansiosos.

Al examen mental se encuentra consiente alerta, orientado en las 4 esferas, cooperador, actitud libremente escogida, refiere estado de ánimo "bajo" afecto impresiona hipotímico, niega anhedonia, insomnio inicial, niega ideación suicida. Refiere ansiedad leve, preocupación ocasional. Proyección a futuro "quiero resolver mis problemas personales con la mamá de mi hija y con la gente" *sic pac.*

1.- Trastorno Adaptativo tipo mixto de predominio depresivo.

[...]

Conclusiones:

Paciente con cáncer de riñón avanzado con actividad tumoral en pulmón, quien refiere como molestia principal dolor, para lo cual ha recibido tratamiento. Ha sido evaluado por médicos, psicólogos y psiquiatras.

Se han proporcionado 9 consultas en un periodo de 2 meses, brindando apoyo a familiares de manera presencial y por vía telefónica.

113. Resumen clínico de fecha 13 de julio de 2012, suscrito por la doctora Paola Luciana Jiménez Castillo, adscrita a la unidad médica del Reclusorio Preventivo Varonil Norte, en el cual se establece lo siguiente:

Se trata de paciente **N**, masculino de 43 años de edad sin antecedentes de importancia para su padecimiento actual, el cual inicia hace 5 meses aproximadamente con dolor y distensión abdominal, así como aumento de volumen en hemiabdomen izquierdo, con periodos de dificultad para evacuar, pérdida de peso de 10 kg en un mes, valorado en esta unidad hace 3 meses, solicitando ultrasonido abdominal con Dx de tumoración abdominal en estudio, sin embargo, no se realiza dicho estudio ya que el paciente solicita ser valorado en IMSS, pues refiere ser derechohabiente.

Acudiendo a dicha valoración el 16 de abril de 2012, donde se inicia protocolo de estudio por Dx de tumoración abdominal probable dependiente de riñón, solicitando laboratorios (BH, QS, PFH, TP, TPT y EGO), TAC simple y contrastada de abdomen, Rx de abdomen. Se realiza TAC de abdomen en Hospital Belisario Domínguez con Dx de tumor renal maligno con metástasis a pulmón, el resto de los estudios se realizan en IMSS.

Acudiendo a valoración por Urología en Centro Médico Nacional La Raza donde comenta que se trata de tumor irresecable y deciden alta por máximo beneficio, con pronóstico malo a corto plazo.

Acude a valoración a Incan donde sólo indican cuidados paliativos, con última valoración el 04-07-12, se desconoce estado de salud del paciente ya que dicho Instituto no envía notas de contrarreferencia.

El 10 de julio de 2012 se informa que el paciente falleció en su estancia.

114. Oficio número A-277/13, de fecha 8 de abril de 2013, suscrito por el Director del Instituto de Ciencias Forenses del Tribunal Superior de Justicia del Distrito Federal, en el cual consta lo siguiente:

- Oficio sin número, de fecha 11 de julio de 2012, resultado de necropsia a agraviado **N**, suscrito por los peritos médicos Saúl López Suástegui y Augusto P. García Gutiérrez, del cual se desprende lo siguiente:

[...]

Paciente **N** falleció de neumonía en fase de hepatización roja en un sujeto con tumoración de riñón izquierdo.

115. Opinión médica de fecha 30 de mayo de 2014, suscrita por personal adscrito a la Coordinación de Servicios Médicos y Psicológicos de esta Comisión, de la cual se desprende lo siguiente:

[...]

Discusión del caso

La atención médica que se le proporcionó al agraviado **N** en el Reclusorio Preventivo Varonil Norte fue inadecuada. En el expediente clínico motivo de análisis no se encontró ningún resumen clínico (documento elaborado por un médico, en el cual se registran los aspectos relevantes de la atención médica de un paciente contenidos en el expediente clínico, que de acuerdo al numeral 4.9 de la Norma Oficial Mexicana NOM-168-SSA1-1998 del expediente clínico [vigente al momento en que ocurrieron los hechos], deberá tener como mínimo: padecimiento actual, diagnósticos, evolución, pronóstico, estudios de laboratorio y gabinete) con relación a las consultas que fueron realizadas en el Reclusorio Preventivo Varonil Norte el 22 de diciembre del 2011, así como el 5 de enero, 19 de febrero y 22 de febrero del 2012; sin embargo, las recetas médicas que se observaron adjuntas al expediente clínico, fueron extendidas en las fechas señaladas y son elementos para indicar que el paciente recibió atención por parte del personal médico del reclusorio.

La Norma Oficial Mexicana NOM-168-SSA1-1998 del expediente clínico[117] señala que la sistematización, homogenización y actualización del expediente clínico (documento que contiene los registros de los elementos técnicos esenciales para el estudio racional y la solución de los problemas de salud del usuario) constituye una herramienta de obligatoriedad para los sectores público, social y privado del Sistema Nacional de Salud; es una norma obligatoria para todos los prestadores de servicios de atención médica en el territorio nacional, por lo que el expediente clínico debe constar de una historia clínica (que contiene ficha de identificación, antecedentes heredofamiliares, personales patológicos y personales no patológicos), padecimiento actual, exploración física (deberá tener *habitus* exterior, signos vitales y exploración física por segmentos), resultados previos y actuales de estudios de laboratorio y gabinete, terapéutica empleada y diagnósticos clínicos. Además, deberá incluir notas de evolución (en las que se describirá la evolución y actualización del cuadro clínico, signos vitales, resultados de los estudios de los servicios auxiliares de diagnóstico-tratamiento, diagnósticos, tratamiento e indicaciones médicas) notas de interconsultas (deben contener criterios diagnósticos, plan de estudios, sugerencias diagnósticas y tratamiento), así como notas de referencias y/o traslados (contarán con el establecimiento que envía, establecimiento receptor y resumen clínico que incluirá motivo del envío, impresión diagnóstica y terapéutica empleada). En relación con este último párrafo, debe mencionarse que existe omisión a la norma oficial mexicana ya que el expediente clínico motivo de queja no cumple con las características que ésta indica.

El 11 de julio de 2012 fue realizado el estudio de necropsia en el Servicio Médico Forense del Distrito Federal, donde se concluyó a través del estudio histopatológico que la causa de muerte del agraviado **N** fue por un carcinoma renal poco diferenciado. El carcinoma renal representa el 2-3% de todas las

[117] Norma Oficial Mexicana NOM-168-SSA1-1998, del expediente clínico.

neoplasias malignas[118] y su incidencia máxima se da en países occidentales, con un incremento anual próximo al 2%[119]. Tan solo en Europa en el año 2006, fueron calculados 63 000 nuevos casos y 26 400 muertes asociadas a este tipo de neoplasias.

El carcinoma renal es la lesión sólida más frecuente en este órgano y representa aproximadamente el 90% de todos los tumores renales malignos, englobando diferentes tipos de neoplasias con características histopatológicas y genéticas específicas[120]. Hay un predominio hombre-mujer en una relación 1.5 a 1 y la incidencia máxima de su presentación tiene lugar entre los 60 y 70 años de edad. Los factores etiológicos relacionados con esta neoplasia son herencia[121], tabaquismo, obesidad y la hipertensión arterial.[122,123] El paciente sólo refirió el antecedente de tabaquismo desde los 15 años de edad.

Con respecto al caso, debe señalarse que desde el inicio del padecimiento, el paciente manifestó principalmente dolor localizado en la zona lumbar (cintura). La literatura médica de la especialidad menciona que la triada clásica de dolor en la fosa renal (cintura), hematuria macroscópica y masa abdominal palpable es poco frecuente en la actualidad (6-10%)[124], ya que 30% de los pacientes pueden presentar síndromes paraneoplásicos como hipertensión arterial, caquexia (adelgazamiento), pérdida de peso, fiebre, velocidad de sedimentación globular elevada, anemia, disfunción hepática e hipercalcemia (aumento del calcio sérico); incluso algunos pacientes asintomáticos debutan con síntomas de afectación metastásica como dolor óseo o tos persistente [125] Por otro lado, el paciente refirió pérdida de 10 kg de peso y aunque no puede ser posible determinarlo debido a que no hay notas médicas en el expediente clínico, muy probablemente también existió tos persistente, puesto que en las recetas médicas se consignó el diagnóstico de bronquitis y/o cuadros bronquiales; elementos importantes que de alguna manera pudieron contribuir a orientar el diagnóstico de carcinoma renal de forma oportuna e incluso también pudieron hacer pensar a los médicos en la posibilidad de metástasis pulmonares. Sin embargo, como la atención que recibió no fue sistematizada, el diagnóstico se concluyó de forma tardía.

De la misma manera, la exploración física completa del paciente no está documentada en el expediente clínico hasta el 7 de abril de 2012; aunque la literatura médica menciona que para el diagnóstico de carcinoma renal, la exploración física tiene una utilidad limitada, los hallazgos clínicos como la presencia de masa abdominal palpable, adenopatía cervical, varicocele y edema bilateral de las extremidades, deben obligar a los médicos a que se practiquen exploraciones radiológicas. En la actualidad, más del 50% de los carcinomas renales se detectan de manera fortuita al emplear las pruebas de imagen para investigar diversos complejos sintomáticos inespecíficos[126].

Se desconoce la calidad de la atención brindada y si el paciente fue explorado físicamente, puesto que no hay evidencia documentada en el expediente clínico de la unidad médica del Reclusorio Preventivo Varonil Norte; de haberlo hecho, los médicos hubieran podido encontrar datos que orientaran a un diagnóstico oportuno, brindándole el tratamiento que su estado clínico ameritaba.

---

[118] European Network of Cancer Registries. Eurocim version 4.0. European incidence database V2.3,730 entity dictionary (2001), Lyon, 2001.
[119] Lindblad P. Epidemiology of renal cell carcinoma. Scand J Surg 2004; 93 (2): 88-96.
[120] Kovacs G, Akhtar M, et al. The Heidelberg classification of renal cell tumors. J Pathol 1997; 183 (2):131-3.
[121] Clague J, Lin J. Cassidy A, et al. Family history and risk of renal cell carcinoma: results from a case-control study and systematic meta-analysis. Cancer Epidemiol Biomarkers Prev, 2009 Mar; 18 (3): 801-7.
[122] International Agency for Research on cancer (IARC), WHO IARC monographs. Vol. 83, 2004.
[123] Weikert S, Boeing, et al. Blood pressure and risk of renal cell carcinoma in the European prospective investigation into cancer and nutrition. Am J Epidemiol, 2008. Feb; 167 (4): 438-46.
[124] Lee Ct, Katjz J, et al. Mode of presentation of renal cell carcinoma provides prognistic information.Urol Oncol 2002 Jul-Aug: 7 (4): 135-40.
[125] Patard JJ, Leray E, et al. Correlation between syptom graduation, tumor characteristics and survival in renal cell carcinoma. Eur Urol 2003 Aug; 44(2):226-32.
[126] Kane CJ, Mallin K, et al. Renal cell cancer stage migration: analysis of the National Cancer Dta Base.Cancer 2008 Jul; 113 (1): 78-83.

Con respecto a la atención que recibió, hay que destacar que se efectuaron los estudios radiológicos pertinentes en los que se demostró la presencia de una neoplasia con comportamiento maligno dependiente del riñón; no obstante, esta actuación se llevó a cabo cuando el paciente refirió a los médicos del reclusorio la presencia de una gran masa abdominal y pérdida de 10 kg de peso (7 de abril de 2012), siendo esta actuación tardía y por lo tanto inoportuna, ya que no se encuentra documentado en el expediente clínico (desde el 22 de diciembre de 2011 hasta el 7 de abril de 2012) en el conste que se hayan practicado el conjunto de métodos y procedimientos de los que se vale el médico para obtener los síntomas y signos, con la finalidad de elaborar un diagnóstico, deducir su pronóstico e indicación terapéutica[127], permitiendo que existiera retraso en el diagnóstico de la enfermedad y su progresión hasta una etapa avanzada.

En la literatura médica también está descrito que la mayoría de los tumores renales se diagnostican mediante ecografía abdominal o tomografía computada. La tomografía computada abdominal permite diagnosticar el carcinoma renal y aporta información sobre la función y morfología del riñón contralateral, extensión del tumor primario con diseminación extrarrenal, afectación venosa, adenopatías locorregionales, estado de las glándulas suprarrenales y el hígado. La tomografía computada de tórax es la prueba complementaria más exacta con fines de estadificación torácica[128]. No obstante, como mínimo debe efectuarse una radiografía de tórax habitual, para evaluar la presencia de metástasis.

En relación a este último párrafo debe hacerse hincapié en que los médicos tratantes del Hospital General de Zona No. 27 del Instituto Mexicano del Seguro Social y los médicos del Instituto Nacional de Cancerología (Incan) llevaron a cabo las acciones pertinentes para la atención de un paciente con una neoplasia maligna. En estos centros hospitalarios se concluyó el diagnóstico de carcinoma renal en fase avanzada y se estadificó la neoplasia; además consideraron que el paciente no era candidato a tratamiento quirúrgico y ofrecieron terapia de tipo paliativo. En el Incan también se efectuaron nueve consultas médicas que aliviaron los síntomas del paciente y contribuyeron a su confort. Por lo tanto, la atención que recibió el agraviado **N** en estos hospitales externos fue adecuada y oportuna.

La Organización Mundial de la Salud establece que hay al menos tres subtipos histológicos principales de carcinoma renal: de células claras (80-90%), papilar (10-15%) y de células cromófobas (4-5%). El 10-15% de los tumores renales restantes comprenden diversos carcinomas esporádicos y familiares infrecuentes, algunos de ellos recientemente descritos y un grupo de carcinomas no clasificados.

Los factores que influyen en el pronóstico pueden clasificarse en anatómicos (Clasificación TNM que involucra tamaño del tumor, invasión venosa, invasión de la cápsula renal, afectación suprarrenal y metástasis ganglionares y a distancia), histológicos[129] (grado de Fuhrman, subtipo de carcinoma renal, características sarcomatoideas, invasión microvascular, necrosis tumoral e invasión del sistema colector), clínicos (estado funcional de paciente, síntomas localizados, caquexia, anemia y recuento de plaquetas[130]) y moleculares[131].

---

[127] Surós Forns, J. *Semiología Médica y técnica exploratoria.* Salvat Editores. Sexta edición. Barcelona, España.
[128] Heidenreich A, Ravery V. European Society of Oncological Urology. Preoperative imaging in renal cell cancer. World J Urol 2004; 22 (5): 307-15
[129] Eble JN, Sauter G, et al. Pathology and genetics of tumours of the urinary system and male gental organs. World Health Organization Classification of Tumours. Lyons: IARC Press, 2004, p. 7
[130] Bensalah K, Leray E, et al. Prognostic value of thrombocytosis inr enal cell carcinoma. J Urolo 2006 Mar; 175 (3):859
[131] Zhao H, Ljungberg B, et al. Gene expresion profiling predicts survival in conventional renal cell carcinoma. PloS Med 2006 Jan; 3(1):313.

El tratamiento curativo de estas neoplasias es mediante la resección completa del tumor primario mediante cirugía abierta[132] o laparoscópica[133]. Cuando los pacientes tienen una enfermedad metastásica, la nefrectomía es solamente paliativa y resultan necesarios otros tratamientos sistémicos. No obstante, la nefrectomía está indicada en aquellos pacientes que son candidatos para la cirugía y que además, tienen un buen estado funcional[134]. Con respecto a este caso, los médicos especialistas en Urología del Hospital General de Zona No. 27 del Instituto Mexicano del Seguro social y del Incan consideraron que el paciente presentaba una enfermedad avanzada y que quirúrgicamente la neoplasia era irresecable.

Finalmente, las referencias y traslados a hospitales externos para atender el problema de salud de paciente no fueron oportunos, puesto que existió retraso en el diagnóstico clínico; esta situación motivó a que el seguimiento médico posteriormente brindado en los hospitales externos no se le pudiera otorgar y no se beneficiara de las modalidades terapéuticas, por lo que se agravó su padecimiento y por lo tanto se precipitó su fallecimiento, ofreciendo sólo como alternativa terapéutica la terapia paliativa.

Conclusiones

La atención médica que se le proporcionó al paciente **N** en la Unidad Médica del Reclusorio Preventivo Varonil Norte fue inadecuada.

El seguimiento médico que se le proporcionó al paciente en la unidad médica del Reclusorio Preventivo Varonil Norte para la atención de su padecimiento fue inapropiado, situación que contribuyó al retraso en el diagnóstico y a la falta de oportunidad para recibir una terapia curativa. Si bien es cierto que existió mala práctica médica en la atención del paciente en la unidad médica, también es cierto que no es posible establecer que de haber sido atendido en etapas iniciales el padecimiento del paciente, el desenlace hubiera sido diferente.

Existió retraso en las referencias y traslados a hospitales externos para brindar la atención que el estado clínico del paciente ameritaba.

Caso O. Expediente CDHDF/II/121/GAM/12/P2507

116. Oficio número DSM/RPVN/0707/12, de fecha 26 de abril de 2012, suscrito por la Encargada de la unidad médica del Reclusorio Preventivo Varonil Norte, en la cual se establece lo siguiente:

[...]

El paciente **O** se encuentra en el Hospital General Balbuena.

- Nota de referencia, de fecha 24 de abril de 2012: Masculino de 34 años de edad, que inicia hace un mes con edema pretibial, a lo que se agrega paulatinamente edema facial y genital.

  E.F.: Consciente, orientado, cooperador, cráneo normocéfalo, con edema facial ++, cuello cilíndrico, campos pulmonares hipoventilados, de predominio basal, abdomen blando, depresible, peristalsis

[132] Chung SD, Huang KH. Long-term follow-up of handassisted laparoscopic radical nephrectomy for organ-confined renal cell carcinoma. Urology 2007 Apr; 69:652-5.
[133] Burgess NA, Koo BC, et al. Randomized trial of laparoscopic v open nephrectomy. J Endourol 2007 Jun; 21:610-13
[134] Flanigan RC, Mickisch G, et al. Cytoreductive nephrectomy in patients with metastatic renal cancer: a combined analysis. J Urol 2004 Mar; 17 (3):1071-6.

presente no doloroso, extremidades inferiores con edema +++ hasta tercio distal de muslos, con edema genital ++, llenado capilar mayor a tres segundos, pulsos presentes.

Impresión diagnóstica: Retención hídrica + descartar IRC.

117. Nota informativa de fecha 8 de mayo de 2012, suscrita por personal médico de este Organismo, en la cual consta la valoración médica realizada al agraviado **O**, de la que se desprende lo siguiente:

El paciente **O** presenta edema de miembros pélvicos que no remite.

[...]

Impresión diagnóstica: Probable insuficiencia cardiaca (soplo cardiaco).
Probable hepatomegalia.

Sugerencias médicas: para la unidad médica, continuar con el seguimiento en el Hospital General Balbuena. Requiere valoración por cardiología a fin de estudiar la causa del soplo cardiaco y dar el tratamiento correspondiente.

118. Acta circunstanciada de fecha 14 de mayo de 2012, suscrito por un visitador adjunto de este Organismo, en la cual consta la entrevista al agraviado **O**, quien manifestó lo siguiente:

Hace aproximadamente 15 días fue referido al Hospital General Balbuena en donde le pusieron una sonda en el pene y suero; en ese lugar estuvo hospitalizado por un periodo de 15 días.

A la fecha se ha sentido estable, le prescribieron los medicamentos: dinitiato de isosorbida y espinolactona. Además de dieta a base de pollo y verduras, el día a la fecha, acudió al servicio médico en donde le indicaron que el área de trabajo social se encuentra tramitando la cita para que nuevamente lo refieran a un hospital en el exterior (desconoce que especialidad). Acude al servicio médico cada que representa molestias.

Actualmente presenta hinchazón en las dos piernas. Comenzó a sentir ese malestar después de haber estado hospitalizado, considera que es derivado de que los alimentos que le dan para la dieta no son suficientes para sentirse satisfecho, por lo que come frijoles, café y bolillos; lo anterior lo señala ya que los médicos le han indicado que no coma sal.

119. Resumen clínico y nota de alta por defunción, de fecha 13 de junio de 2012, suscrito por la doctora María Cruz Zambrano Guerrero, jefa del servicio de Medicina Interna del Hospital General Balbuena, en el cual consta lo siguiente:

[...]

Diagnóstico de ingreso: Probable síndrome nefrótico; anemia severa; cor anémico; pancitopenia; DHE por hipokalemia e hiponatremia; insuficiencia cardiaca aguda; edema agudo de pulmón.

Diagnóstico de egreso: Endocarditis mitro-aórtica probablemente infecciosa; insuficiencia mitral, aortica y tricuspidea moderada; hipertensión arterial pulmonar; cardiopatía hipertensiva; derrame pericárdico.

Paciente **O**, masculino de 34 años de edad, el cual ingresa a esta unidad hospitalaria, enviado del Reclusorio Preventivo Varonil Norte, "por cuadro de dificultad respiratoria, tos y aumento de volumen de miembros pélvicos"

A su ingreso al servicio se encuentra paciente refiriendo cuadro de aproximadamente una semana de evolución, con edema progresivo de miembros pélvicos, llegando incluso a genitales, agregándose posteriormente disnea progresiva sin llegar a la ortopnea, motivo por el cual es enviado a este hospital.

A su ingreso se encuentra paciente despierto, consciente, orientado, cooperador, en regular estado de hidratación, con palidez de tegumentos. Ruidos cardiacos rítmicos de buen tono e intensidad, con soplo sistólico aórtico, campos pulmonares con derrame pleural bilateral. Abdomen blando depresible, con edema de pared, edema de bolsa escrotal y miembros pélvicos godete +++.

Dentro de sus exámenes de laboratorio, destaca biometría hemática con leucocitos totales 4400, diferencial normal, hemoglobina de 6.5 gr/dl con hto de 18.6, plaquetas 67000, sodio 133, potasio 2.9 albumina 1.7, creatinina 1.4, BUN 22.4, glucosa 103, proteínas totales 5.3, fosfatasa alcalina 63, ALT 10, AST 16, GGT 15, BT 0.6, colesterol total 78, TGB 135.

Paciente que a su ingreso refiere únicamente como antecedentes de importancia alcoholismo, tabaquismo, consumo de cocaína y marihuana positivas. Niega padecimientos crónico-degenerativos.

Durante su estancia en el servicio presenta aumento del trabajo respiratorio y datos sugestivos de edema agudo de pulmón por lo que se da manejo para el mismo y ante las evidencias clínicas de patología valvular es enviado a Hospital de Especialidades Belisario Domínguez para la realización de ecocardiograma y valoración por Cardiología el día 1 de junio de 2012. Encontrando los siguientes hallazgos en el electrocardiograma: insuficiencia aórtica moderada a severa, secundaria a vegetación de 12 x 10mm, móvil de aspecto vermiforme, sin evidencia de estenosis. Válvula mitral con insuficiencia moderada, con continuidad de la vegetación a la unión mitro-aortica. Válvula tricúspide con insuficiencia ligera. Ligero crecimiento de aurícula izquierda en su diámetro cefalocaudal. Derrame pericárdico global moderado sin evidencia de compromiso hemodinámico ni datos ecocardiográficos de tamponade.

Con la valoración de cardiología se concluye: Endocarditis mitro-aórtica probablemente infecciosa, hipertensión arterial pulmonar, cardiopatía hipertensiva, derrame pericárdico moderado.

Es regresado a nuestra unidad para continuar su manejo y citado para nueva realización de ecocardiograma transesofágico el 7 de junio.

Por los diagnósticos anteriores y la situación de patología cardiológica del paciente se inicia manejo con triple esquema de antibióticos, vasodilatadores y diurético. Evoluciona tórpidamente con inestabilidad hemodinámica, motivo por el cual no pudo ser enviado para nuevo electrocardiograma ya programado.

Su evolución a pesar del manejo es tórpida, continuando con inestabilidad hemodinámica, con periodos de exacerbación de su patología, presentando paro cardiorrespiratorio el día 13 de junio de 2012 a las 01:28 horas, por lo que se dan maniobras básicas y avanzadas de reanimación sin respuesta por lo que se da por fallecido a las 01:50 horas.

120. Resumen clínico de fecha 20 de junio de 2013, doctora Rosa María Ávila Ocampo, Cardióloga y ecocardiografista del Hospital de Especialidades de la Ciudad de México Dr. Belisario Domínguez, en el cual consta lo siguiente:

A solicitud del Hospital General Balbuena, fue requerido el 1 de junio de 2012 un estudio ecocardiográfico al agraviado O de 32 años que se encontraba a cargo y hospitalizado en dicho nosocomio, con diagnóstico de anasarca en estudio y probable derrame pericárdico.

Al interrogatorio previo al estudio se refirió cocainómano y con uso de marihuana por largo tiempo, sin otros antecedentes cardiovasculares previos al padecimiento de seis meses de evolución, con disnea y edema, ambos progresivos, hasta ser internado con anasarca el 29 de mayo de 2012, documentando ellos en sus notas, un síndrome nefrótico y derrame pleural bilateral. Su exploración física con anasarca, palidez de tegumentos, plétora yugular grado I, ruidos cardiacos rítmicos, disminuidos de intensidad, soplo regurgitante mitral moderado, soplo regurgitante en foco tricúspideo, escape aórtico moderado a severo y se integró síndrome de derrame pleural izquierdo, ascitis y además ambos miembros inferiores.

El estudio de ecocardiograma mostró cambios por hipertrofia ventricular izquierda, afección valvular por presencia de imágenes vegetantes en las válvulas aórtica y mitral, con insuficiencia secundaria, también insuficiencia tricúspidea ligera, derrame pericárdico global moderado, sin datos de compromiso hemodinámico, disfunción diastólica, hipertensión arterial pulmonar severa, con adecuada función sistólica adecuada en 69%.

Se sugirió inicio de antibiótico intravenoso, optimización de balance hídrico y acudir para valorar conforme evolución clínica y estudio de ecocardiograma transesofágico, la necesidad de enviarse a un hospital con cirugía cardiovascular para cambio valvular quirúrgico, citándose el día 7 de junio del mismo año, fecha donde no se encuentra evidencia en nuestros registros de atención ciudadana, enfermería, ni en la bitácora de estudios de ecocardiograma, que el paciente haya acudido al servicio de cardiología a dicho estudio complementario.

- Nota de valoración por Cardiología, de fecha 1 de junio de 2012, suscrita por la doctora Rosa María Ávila Ocampo, de la cual se desprende lo siguiente:

[...]

Valoración: el paciente es referido por disnea progresiva y anasarca, ortopnea, desde hace seis meses, es internado el pasado 29 de mayo donde se documenta síndrome nefrótico, anasarca, derrame pleural y probablemente derrame pericárdico, motivo por el cual se nos envía.

Exploración física: anasarca, con palidez de tegumentos, IY grado I, Rs Cs rítmicos disminuidos de intensidad, soplo regurgitante mitral II/IV, soplo holosistólico en foco tricuspideo I/IV y sopló escape aórtico III/IV, área pulmonar con hipoventilación basal izquierda, ascitis y edema de Ms Is.

Electrocardiograma: En ritmo sinusal con FC: 100 por minuto con PR normal. QRS:-20ms y Qtc: 420 ms y Qtc 410 ms, sin evidencia de isquemia o lesión, llamando la atención una zona inactivable con QS desde V1 a V4 con pobre progresión del 1° vector, así como zona inactivable con QS en DII, III y aVF. Sin evidencia de isquemia o lesión.

Ecocardiograma: 1. Movilidad global y segmentaria de VI conservada, con FEVI 69%. 2. Grosor incrementado con septum de 16 y PP de 15 mm, con DdVI: 50 mm. Y diámetro sistólico de 30 mm. 3. Disfunción diastólica ligera el V1 con patrón de llenado tipo I. 4. Presenta insuficiencia aórtica moderada a severa secundaria a vegetación de 12 × 10 mm, móvil de aspecto vermiforme, sin evidencia de estenosis, con gradiente pico de 23 mmHg. La válvula mitral con insuficiencia moderada, con continuidad de la vegetación a la unión mitro aórtica. Válvula tricúspide con insuficiencia ligera con PSA P: 61 mmHg. 5.

Ligero crecimiento de la aurícula izquierda en su diámetro cefalocaudal sin trombos. 6. Cavidades derechas sin alteraciones. 7. Derrame pericárdico global, moderado sin evidencia de compromiso hemodinámico, ni datos ecocardiográficos de taponamiento.

IDX: 1. Endocarditis vitro-aórtica probablemente infecciosa. 2. Insuficiencia aórtica moderada a severa. 3. Insuficiencia mitral moderada. 4. Insuficiencia tricúspide ligera. 5. HAP severa. 6. Cardiopatía hipertensiva moderada repercusión hemodinámica. 7. Derrame pericárdico moderado. 8. Disfunción diastólica ligera del VI.

Plan: 1. Se recomienda iniciar antibioticoterapia mixta IV. 2. Balance negativo de líquidos, usar diuréticos de ASA dosis respuesta. 3. Se recomienda enviar el próximo jueves 7 de junio de 2012 en ayunas a las 11:00 horas para realizar ecocardiograma transesofágico acompañado de familiar.

121. Resumen clínico de fecha 10 de julio de 2012, suscrito por el doctor Alejandro Flores Ocampo, médico adscrito a la Unidad Médica del Reclusorio Preventivo Varonil Norte, en el cual se establece lo siguiente:

Paciente **O**, masculino de 34 años de edad [...].

[...]

APP: Insuficiencia hepática Child B, insuficiencia cardiaca, CF-II NYHA, Sx hipertensión portal de 8 meses de evolución.

En el año 2008 acude a consulta recibiendo atención médica, contando con diagnósticos: gastroenteritis probablemente infecciosa, tiña pedis, úlcera en cara posterior de pierna derecha, recibiendo tratamiento y curación.

En el año 2009 acude al servicio médico tras sufrir caída de escalera, refiere dolor en antebrazo izquierdo, refiriéndolo a Hospital General La Villa a valoración por Ortopedia con DX fractura de tercio distal de cubito izquierdo con IDX fractura de tercio distal de cubito izquierdo, recibiendo tratamiento por especialidad, así como consultas por faringitis y cefalea secundarias a abstinencia, probable sangrado de tubo digestivo, recibiendo atención sin regresar a su seguimiento.

En el año 2010 recibe atención por odontología, recibiendo curación en diente n46, citándose nuevamente para colocación de amalgama sin regresar a la misma, continuando con atención por micosis plantar, dermatosis, gastroenteritis y resfriado común, recibiendo tratamiento.

En el año 2011 recibiendo atención y tratamiento por faringitis, conjuntivitis y celulitis de mano derecha.

Realizándosele laboratorios en varias ocasiones: 21 de agosto de 2008 con prueba de funcionamiento hepático dentro de parámetros normales; 21 de agosto del 2009, biometría hemática con parámetros normales, biometría hemática el día 2 de diciembre de 2009, parámetros dentro de los límites normales, biometría hemática del día 7 de octubre de 2011, con leucocitos 4.1 y hemoglobina 11.6, estando literalmente bajos acorde a parámetros, química sanguínea de la misma fecha, HDL de 9.6 siendo baja y triglicéridos de 169.

En marzo del 2012 se contesta queja de la Comisión de Derechos Humanos del Distrito Federal y atención médica con DX celulitis de miembros pélvicos con tratamiento, sugiriendo seguimiento con médico tratante, sin acudir a seguimiento.

En abril del 2012 acude al servicio de Urgencias con DX celulitis de miembro pélvico derecho; 6 de abril de 2012 acude a urgencias con DX de retención hídrica de miembros pélvicos, con tratamiento de furosemida, espironolactona y seguimiento con médico tratante.

El 10 de abril de 2012 se envía a Urgencias al Hospital General Rubén Leñero con DX de anasarca y retención hídrica, siendo valorado por el servicio y en contrarreferencia con DX de probable insuficiencia renal, refiriendo este hospital que no cuenta con camas disponibles ni laboratorios y solicitando interconsulta con Medicina Interna.

El día 11 de abril de 2012 se solicitan laboratorios y tele de tórax, así como cita con médico tratante con reporte de laboratorio del 17 de abril de 2012 con ácido úrico alto, HDL bajo y del 12 de abril de 2012, creatinina alto, ácido úrico alto, HDL bajo crítico, tg alto, ALT bajo, ALP bajo acudiendo a urgencias el 17 de abril de 2012 con DX: retención hídrica miembros pélvicos y tratamiento.

El 24 de abril de 2012 es enviado a Hospital General Balbuena a valoración por urgencias, donde permaneció internado del 25 de abril al 3 de mayo de 2012, con DX: insuficiencia hepática, CHILD B+ insuficiencia cardiaca, CFINYHA + SX de hipertensión portal con tratamiento.

El 17 de mayo de 2012 acude a urgencias a renovar su receta, refiriendo el médico que el paciente no toma su furosemida.

23 de mayo de 2012, con DX faringoamigdalitis, enviando al Hospital General Balbuena del 28 de mayo al 13 de junio de 2012, teniendo cita el día 7 de junio de 2012 en el Hospital General Belisario Dominguez a valoración del servicio de Cardiología, regresando a valoración al Hospital General Balbuena, donde fallece el día 13 de junio de 2012, reportando como causa del fallecimiento: embolia séptica por endocarditis bacteriana mitro-aórtica.

122. Resumen clínico de fecha 11 de julio de 2012, suscrito por la doctora María Cruz Zambrano Guerrero, jefa del servicio de Medicina Interna del Hospital General Balbuena, en el cual se establece lo siguiente:

Paciente **O**, masculino de 34 años de edad, el cual ingresa al servicio de Urgencias de este Hospital, referido del Reclusorio Preventivo Varonil Norte, el día 24 de abril de 2012, con diagnóstico de "retención hídrica a descartar IRC".

Ingresa con cuadro de un mes de evolución, caracterizado por edema pretibial, agregándose paulatinamente edema facial y de miembros pélvicos hasta escroto +++. Se agrega a su cuadro disnea progresiva, llegando incluso a la disnea paroxística nocturna y a presentar dolor precordial, motivo por el cual es referido a esta unidad. A su ingreso a Urgencias, se encuentra paciente con edema facial, ruidos cardiacos rítmicos de mediana intensidad, con soplo holosistólico plurifocal, disminución de ruidos respiratorios en base del lado izquierdo, en abdomen hepatomegalia congestiva y edema de las cuatro extremidades. Concluyéndose diagnóstico de insuficiencia cardiaca congestiva clase funcional III-IV de la NYHA, motivo por el cual se decide su ingreso al servicio de Medicina Interna.

Durante su estancia en el servicio de Medicina Interna se interroga al paciente, el cual tiene como antecedentes de importancia para el padecimiento actual, etilismo crónico intenso desde los 18 años de edad, consumo de cocaina desde los 23 años de edad, suspendiéndose hace 4 años y neumotórax espontáneo a los 20 años de edad. A la exploración física paciente consciente, orientado, palidez de tegumentos, regular estado de hidratación, edema facial, ingurgitación yugular grado II, ruidos cardiacos rítmicos de baja intensidad, campos pleuro-pulmonares con rudeza respiratoria, sin integrarse síndrome

pleuro-pulmonar, edema de pared, hepato-esplenomegalia a 5 centimetros por debajo del reborde costal, peristalsis presente, edema escrotal y de miembros pélvicos ++++. Sus exámenes de laboratorio de ingreso reportan biometria hemática con leucocitos totales de 2500 a expensas de 70% de neutrófilos y 24% de linfocitos, hemoglobina de 8.2gr/dl con 24.7% de hematocrito y 66000 plaquetas. Glucosa 132, urea 55, creatinina 1.9, sodio 136 mmol/l, potasio 4.2 mmol, pruebas de funcionamiento hepático en rango normal. EKG con ritmo sinusal, FVM de 70 por minuto, con AQRs a -20°, conduce con imagen de hipertrofia, ventricular izquierda y trastorno de re polarización interventricular.

Tele radiografía de tórax en posición postero-anterior, con patrón bronquítico y datos de hipertensión arterial pulmonar, cefalización de flujo y cardiomegalia grado III a expensas de cavidades izquierdas.

Se inicia manejo con vaso dilatador coronario, diurético de asa y ahorrador de potasio para depletario de líquidos, con lo que mejora el paciente, por lo que es dado de alta el día 3 de mayo de 2012.

Por los antecedentes del paciente se concluye:

Insuficiencia cardiaca congestiva clase funcional II, secundaria a cardiomiopatía dilatada muy probablemente, sencia (*sic*) hepática crónica secundaria a etilismo crónico.

Pancitopenia secundaria a hipertensión portal.

123. Opinión médica de fecha 30 de abril de 2014, suscrita por un médico adscrito a la Coordinación de Servicios Médicos y Psicológicos de este Organismo, de la cual se desprende lo siguiente:

[...]

Discusión del caso

Se trata de paciente **O**, de 34 años de edad, interno en el Reclusorio Preventivo Varonil Norte (RPVN), de la atención médica proporcionada en la unidad médica de ese centro se observó que en octubre de 2011 presentó disminución de hemoglobina, hematocrito, leucocitos y plaquetas.

El 19 de marzo de 2012 se valoró médicamente como respuesta al memorando MDH/254/12, ese día el paciente refirió cuadro de 1 año de evolución, caracterizado por aumento de volumen en ambas piernas, enrojecimiento y dolor intermitente. Refiere que acudió hace 6 meses a esta unidad por mismo cuadro, a lo que se dio tratamiento y se citó posteriormente, pero el paciente ya no acudió a seguimiento[135]. A la exploración física se observó edema +++ en tercio distal de ambos miembros pélvicos, eritema y dolor a la palpación superficial y media. Impresión diagnóstica: celulitis de miembros pélvicos. Se le indica: medidas higiénico dietéticas, cita abierta, acudir con médico tratante para seguimiento, tramitar carnet de citas médicas, ceftriaxona amp, ketorolaco, furosemida, naproxeno. Acudió nuevamente el 4 de abril del mismo año, en el expediente se hace constar por medio de formato de Triage de Urgencias que el paciente acudió por celulitis de miembro pélvico derecho, no se observan los hallazgos de la exploración física ni el tratamiento ofrecido. El 6 de abril acude nuevamente, se observa el mismo formato y se menciona que el paciente presenta retención hídrica en miembros pélvicos, tampoco se hace constar el tratamiento ofrecido.

[135] Cabe mencionar que en el expediente que me fue proporcionado no se hace constar la atención médica proporcionada a paciente **O** por presentar edema de miembros inferiores.

El 10 de abril de 2012 fue referido al Hospital General Rubén Leñero por presentar edema de miembros pélvicos y región testicular y dificultad respiratoria. Fue valorado en dicho Hospital y se determina que el paciente probablemente presenta insuficiencia renal crónica, se menciona que no hay algunos estudios de laboratorio y ni camas disponibles; que el paciente no presenta insuficiencia respiratoria y que no es una urgencia. Fue referido nuevamente al Centro de Reclusión en donde se le indica antibiótico y diurético con la indicación de solicitar consulta con médico tratante.

El 17 de abril se valora otra vez, se menciona que presenta retención hídrica en miembros pélvicos y se indica diclofenaco, furosemide y espironolactona. Los estudios de laboratorio de ese día reportan disminución importante de eritrocitos, hemoglobina, hematocrito y plaquetas.

El 24 de abril de 2012 fue referido al Hospital General Balbuena con los síntomas antes comentados y con el diagnóstico de retención hídrica y probable insuficiencia renal crónica. En dicho hospital fue internado del 25 de abril y egresado el 3 de mayo[136], se menciona que a su ingreso a ese servicio se ajustan dosis de diurético y se restringen líquidos, se ajusta la vía oral, evolucionando en forma satisfactoria, sin compromiso neurológico, pleuropulmonar con campos bien ventilados, con ruidos cardiacos de baja intensidad, extremidades con discreto edema de miembros inferiores. Se egresa con los diagnósticos de Insuficiencia hepática Child B, Insuficiencia cardiaca CF-II NYHA, síndrome de hipertensión portal; se indica tratamiento, cita abierta a urgencias y control en su centro de salud.
El 7 de mayo de 2012 acude nuevamente por presentar edema así como dolor en hipocondrio derecho al esfuerzo, continúa con el tratamiento referido y se agrega butilhioscina 10 mg dosis única, cloramfenicol.

El 16 de mayo fue valorado nuevamente en la Unidad Médica, se hace constar mediante formato Triage de Urgencias que el paciente presenta retención hídrica de miembros pélvicos.

El 23 de mayo fue visto nuevamente, se integra el diagnóstico de FA (sic), no se observa el tratamiento proporcionado.

Se observa nota de Nota de Referencia del RPVN al Hospital General Balbuena de fecha 28 de mayo de 2012, se refiere con los diagnósticos de insuficiencia hepática, insuficiencia cardiaca descontrolada y dificultad respiratoria. En dicho Hospital se realizaron estudios de laboratorio y gabinete. Fue realizado ecocardiograma en el Hospital de Especialidades de la Ciudad de México, Dr. Belisario Domínguez y se integra el diagnóstico de endocarditis mitro aórtica probablemente infecciosa. Se plantea la posibilidad de cambio valvular quirúrgico y fue citado el 7 de junio de 2012. El señor presentó evolución tórpida y no pudo ser trasladado en esa ocasión[137]. El 12 de junio a las 23 horas, el paciente presenta caída al colocarse de pie. Presentó crisis convulsiva durante 5 minutos. Dos horas y media después se reporta sin pulso, se dieron maniobras de reanimación básica y avanzada sin obtener respuesta. Se da por fallecido a las 1:19 horas. Diagnósticos de defunción: embolia séptica cerebral[138] 1 hora, endocarditis bacteriana mitro-aórtica.

No se realizó protocolo de necropsia del cadáver.

---

[136] En el expediente del Hospital General Balbuena no se hace constar la atención médica proporcionada durante ese periodo. En el expediente del la Unidad Médica del Reclusorio Preventivo Varonil Norte se observa la nota de alta del Servicio de Medicina Interna.
[137] Se reprograma cita para el 13 de junio.
[138] La embolización de fragmentos de las vegetaciones cardiacas a los vasos sanguíneos cerebrales es el principal mecanismo patogénico y su frecuencia se estima muy alta, ya sea de forma clínicamente silente (pequeños émbolos cerebrales sin expresividad clínica) o como un infarto cerebral sintomático.

En lo que respecta a los planteamientos del problema, en primer lugar se solicitó determinar si la atención médica que se le proporcionó al interno paciente en la Unidad Médica del Reclusorio Preventivo Varonil Norte para atender su padecimiento fue oportuna y adecuada.

Del expediente clínico se extrajo que al paciente-interno se le practicó biometría hemática la cual se reportó anormal sin que se le haya dado seguimiento. Asimismo el paciente inició su padecimiento seis meses anteriores al 19 de marzo en esa ocasión se observó con edema +++ en tercio distal de ambos miembros pélvicos eritema y dolor a la palpación superficial y media, se integra el diagnóstico de celulitis de miembros pélvicos. El señor acudió los días 4, 6 y 10 de abril, día en que fue referido al Hospital General Rubén Leñero y fue contrarreferido por no ser una urgencia y a su vez la Unidad Médica no hace constar la atención médica proporcionada en esa ocasión.

El 17 de abril el paciente acudió nuevamente, se integra el diagnóstico de retención hídrica, se indican diuréticos y analgésicos; le fueron practicados estudios de laboratorio en dichos estudios se observa disminución de eritrocitos, hemoglobina, hematocrito y plaquetas, sin que se le diera seguimiento.

El 24 de abril fue referido al Hospital General Balbuena; del cual fue egresado el 3 de mayo con los diagnósticos de Insuficiencia hepática Child B[139], Insuficiencia cardiaca CF-II NYHA, síndrome de hipertensión portal.
El 7 de mayo acude nuevamente y refiere que no se cuenta con furosemide.

El 16 de mayo fue valorado y se integra el diagnóstico de retención hídrica.

El 28 de mayo fue referido nuevamente al Hospital General Balbuena por presentar dificultad respiratoria. A su ingreso a dicho Hospital se observa con soplo[140] sistólico en foco mitral, crecimiento del hígado e ingurgitación yugular[141] Al respecto la literatura médica refiere que la acumulación de fluido intersticial, definida como edema puede responder a múltiples etiologías. Cuando el edema es bilateral, se requiere un estudio similar que haga hincapié en las causas sistémicas, cardíacas, renales, lipoedema etc. Asimismo, que el edema puede constituir una urgencia médica. En el caso que nos ocupa se hace constar que el paciente acudió desde el 19 de marzo con edema bilateral de 6 meses de evolución, acudió en diversas ocasiones. Asimismo, presentaba soplo cardiaco e ingurgitación yugular que no fueron identificados en la Unidad Médica. Hasta el 3 de mayo se determinó que presentaba insuficiencia cardiaca y insuficiencia hepática. El 16 y 23 de mayo fue valorado nuevamente y no se hace referencia al seguimiento por dichos padecimientos.

Por todo lo anterior, se establece que la atención médica proporcionada al paciente no fue adecuada al no realizar un diagnóstico oportuno y en consecuencia no ofrecer el tratamiento que requería. Asimismo, se desprende que la Unidad Médica no contaba con el tratamiento médico (furosemide) que el paciente requería.

En lo que respecta a señalar si existió un seguimiento médico apropiado en la atención de dicho padecimiento. Asimismo, si las referencias y traslados al Hospital General Balbuena, así como al Hospital

[139] La clasificación modificada Child-Pugh de severidad de enfermedad hepática se realiza de acuerdo al grado de ascitis, las concentraciones plasmáticas de bilirrubina y albúmina, el tiempo de protrombina, y el grado de encefalopatía.

[140] Ruidos adventicio que se escucha sobre la región del corazón; generalmente se clasifica de acuerdo al área en que se origina y con el momento en que se presenta durante el ciclo cardiaco.

[141] Refleja un aumento de la presión del circuito derecho que puede ser debido a una insuficiente cardíaca izquierda y/o derecha, lesiones que obstruyan el flujo sanguíneo como tumores mediastinales o pulmonares (síndrome de vena cava superior) o por trombosis de esta vena.

de Especialidades de la Ciudad de México "Dr. Belisario Domínguez", para atender dicho problema de salud fueron oportunos. Como se menciona en el punto anterior, el paciente presentó edema de miembros pélvicos, soplo sistólico, crecimiento del hígado, ingurgitación yugular desde antes del 19 de marzo. Al respecto, la literatura médica refiere que ante un caso de edema bilateral la causa puede ser sistémica por lo que se deben practicar biometría hemática, química sanguínea, depuración de creatinina, radiografía de tórax, electrocardiograma, ecocardiograma para establecer una etiología. En este caso, desde el 17 de octubre de 2011, se reportó disminución de leucocitos, hemoglobina, hematocrito y plaquetas por lo que, aunado a lo anterior, el paciente debió haber sido solicitado estudios de laboratorio y gabinete y/o referido con probable diagnóstico de insuficiencia cardiaca desde el 19 de marzo o antes[142].

En cuanto a referir si el inadecuado seguimiento o la falta de atención médica oportuna condicionaron el agraviamiento en su padecimiento y en consecuencia su fallecimiento. Cabe señalar en primer lugar que no se contó con Protocolo de Necropsia, por lo que para dar respuesta a este planteamiento se consideran las causas de fallecimiento señaladas en el expediente clínico del Hospital General Balbuena que consisten en: embolia séptica cerebral[143], endocarditis bacteriana mitro-aórtica. Al respecto, la literatura médica[144] señala que la embolización de fragmentos de las vegetaciones cardiacas a los vasos sanguíneos cerebrales es el principal mecanismo patogénico y su frecuencia se estima muy alta, ya sea de forma clínicamente silente (pequeños émbolos cerebrales sin expresividad clínica) o como un infarto cerebral sintomático. Los principales factores de riesgo de embolización, y por tanto de complicaciones neurológicas, son el retraso en el inicio de la terapia antibiótica (un 76% de las complicaciones neurológicas ocurren antes de su instauración), la localización en cavidades izquierdas, el tamaño de la vegetación > 10 mm[145]. En el caso que nos ocupa el paciente acudió a la unidad médica el 19 de marzo de 2012 y hasta el 2 de junio se le ofreció tratamiento antibiótico para la endocarditis probablemente infecciosa que presentaba, asimismo, no se le ofreció el tratamiento de cambió valvular quirúrgico que se planteó en la valoración cardiológica. Por lo que se concluye que el retraso en el diagnóstico y la atención médica por la endocarditis infecciosa que el paciente presentaba influyeron en el agravamiento y fallecimiento del paciente.

Finalmente, en lo que se refiere a advertir también si la atención médica brindada al interno paciente en los Hospitales General Balbuena y Belisario Domínguez, fue oportuna y correcta en el seguimiento a la atención de su padecimiento. En lo que respecta a la atención médica proporcionada al agraviado en el Hospital General Balbuena, en el expediente clínico del Reclusorio se hace constar por medio de nota de alta que el paciente fue tratado del 25 al 3 de mayo y fue diagnosticado con insuficiencia hepática e insuficiencia cardiaca sin establecer el diagnóstico de endocarditis probablemente bacteriana que presentaba y en consecuencia no se le ofreció el tratamiento antibiótico que requería. Se indicó tratamiento para los síntomas con cita abierta a Urgencias y control en su Centro de salud. Por lo anterior, se establece que el expediente clínico del Hospital General Balbuena es omiso ya que no hace constar la atención médica ofrecida durante dicho periodo, asimismo, la atención médica que se le fue proporcionada no fue adecuada ni oportuna.

En lo que respecta a la atención médica proporcionada en el Hospital de Especialidades de la Ciudad de México, ésta fue adecuada ya que el paciente acudió para que le practicaran ecocardiograma y fue citado

---

[142] No se observaron notas médicas relacionadas con el edema de miembros inferiores que el paciente presentaba.

[143] La embolización de fragmentos de las vegetaciones cardiacas a los vasos sanguíneos cerebrales es el principal mecanismo patogénico y su frecuencia se estima muy alta, ya sea de forma clínicamente silente (pequeños émbolos cerebrales sin expresividad clínica) o como un infarto cerebral sintomático.

[144] J. F. Varona, Anales de Medicina Interna, Madrid, Complicaciones neurológicas como manifestación inicial de endocarditis infecciosa, Vol. 24, No. 9, pp 439-441, 2007.

[145] En este caso el paciente presentaba vegetaciones de 12 x 10 mm.

para revaloración el 7 de junio. En el expediente del Hospital General Balbuena se menciona que el paciente se complicó y no pudo ser referido en esa ocasión por lo que se reagendó cita para el 13 de junio, fecha en que falleció el paciente. Por lo que se concluye que la atención médica proporcionada por el Hospital de Especialidades fue adecuada.

Del expediente clínico se extrajo que el paciente fue referido al Hospital General Dr. Rubén Leñero el 10 de abril de 2012, se menciona en la nota inicial de Urgencias que no se contaba con biometría hemática, ni examen general de orina, ni química sanguínea ni camas disponibles. Argumentando que no era una urgencia fue dado de alta sin establecer un diagnóstico ni un tratamiento. Por lo anterior, se concluye que la atención médica no fue adecuada.

En respuesta a los planteamientos y con base en los expedientes clínicos que me fueron proporcionados llegué a las siguientes:

Conclusiones

1. La atención médica proporcionada al paciente por la Unidad Médica del Reclusorio Preventivo Varonil Norte no fue adecuada al no establecer un diagnóstico oportuno y en consecuencia no ofrecer un tratamiento adecuado.

2. La misma Unidad Médica no proporcionó un seguimiento médico apropiado al no referir oportunamente al paciente por la insuficiencia cardiaca y hepática que presentaba.

3. El retraso en el diagnóstico y tratamiento de la endocarditis probablemente infecciosa que presentaba el paciente contribuyeron en su agravamiento y fallecimiento.

4. La atención médica proporcionada por el Hospital de Especialidades de la Ciudad de México fue adecuada.

5. La atención médica proporcionada al paciente por el Hospital General Balbuena y el Hospital General Rubén Leñero no fue adecuada.

Caso P. Expediente CDHDF/II/121/XOCH/12/P3501

124. Acta circunstanciada de fecha 6 de junio de 2012, suscrita por una visitadora adjunta de este Organismo en la que consta la entrevista realizada al agraviado **P**, quien manifestó lo siguiente:

> [...] se sentía muy bien pero hace como tres meses comenzó a perder el apetito y cuando iba a la unidad médica no le decían nada ni le hacían nada; únicamente en dos ocasiones lo trasladaron al Hospital General Xoco porque estaba deshidratado, ahí lo tenían dos o tres días con suero y le daban el alta; una de esas ocasiones le indicaron que tenía anemia.
>
> En cuestión de un mes o mes y medio ha bajado más de 20 kilos, está tan débil que ya no puede caminar, por lo cual lo tienen que trasladar en silla de ruedas ya que él solo no puede mover las ruedas de la silla.

125. Acta circunstanciada de fecha 7 de junio de 2012, suscrita por una visitadora adjunta de este Organismo, en la cual consta lo siguiente:

[...] el doctor Guillermo Huerta Rosales, Encargado de la Unidad Médica del Reclusorio Preventivo Varonil Sur informó –via telefónica– , quien en relación con el estado de salud del agraviado **P** informó que fue trasladado de urgencia el día de ayer por la tarde al Hospital General Xoco, nosocomio en el cual permanece hospitalizado.

Por lo anterior, se solicitó información en dicho hospital, confirmándose que el agraviado **P** se encontraba desde el día 6 de junio de 2012; fue recibido en Urgencias y actualmente está ubicado en Medicina Interna, en protocolo de estudio con pronóstico reservado.

126. Acta circunstanciada de fecha 7 de junio de 2012, suscrita por una visitadora adjunta de este Organismo, en la cual consta lo siguiente:

Personal médico de la Coordinación de Servicios Médicos y Psicológicos de esta Comisión valoró el día de la fecha al agraviad **P**, obteniendo lo siguiente:

El agraviado **P** se encuentra en condiciones muy malas de salud, con pérdida de peso importante.

Ingresó a urgencias del Hospital General Xoco el día 6 de junio de 2012 a las 15:30 horas, con diagnóstico de síndrome febril en estudio; neumonia atípica; insuficiencia respiratoria tipo I; diabetes mellitus tipo 1; hepatitis C sin tratamiento.

Nota de ingreso a Medicina Interna de fecha 7 de junio de 2012 y diagnóstico: sepsis secundaria a neumonía nosocomial; síndrome consutivo; insuficiencia renal aguda; desequilibrio hidroelectrolítico; hepatitis C sin tratamiento; linfopenia; probable tuberculosis pulmonar; probable nemocistosis; probable VIH/Sida.

Plan protocolo de estudio: BAAR; cultivo de expectoración y prueba de ELISA; con tratamiento a base de lexofluxacina, trimetroprim, omeprazol y metamizol...

127. Oficio número UMRPS/528/12, de fecha 10 de junio de 2012, suscrito por el Encargado de la unidad médica del Reclusorio Preventivo Varonil Sur, en el que consta lo siguiente:

El paciente **P** se valoró en diversas ocasiones en esa unidad médica, siendo que ya se habia hecho referencia al Hospital General Xoco, nosocomio del cual lo regresaron por mejoria.

Posteriormente se envió nuevamente por el estado de salud que presentaba, ya que fue el hospital en el cual se aceptó como referencia de urgencia por su estado de salud. Enviándose nuevamente el día 7 de junio de 2012 al Hospital General Xoco, quedándose internado en dicho nosocomio, por lo que se le brindó atención y cuidados médicos en ese hospital; informando que el paciente falleció el día 8 de junio de 2012.

128. Resumen clínico de fecha 7 de junio de 2012, suscritos por los doctores Octavio Escobedo Islas y Mauricio Rubio, médicos del Hospital General Xoco, en el cual consta lo siguiente:

Paciente masculino de 46 años de edad que ingresa al servicio de urgencias del Hospital General de Xoco el 7 de junio de 2012 a las 11:55 horas, proveniente del Reclusorio Preventivo Varonil Sur.

Cuenta con los siguientes antecedentes médicos de importancia: diabetes mellitus tipo II de 4 años de diagnóstico, en tratamiento con insulina NPH 20U1 y 10 U1. Alérgico a la penicilina, resección de lipoma mandibular hace 10 años, hospitalizaciones por descompensación de la diabetes mellitus, infección por hepatitis C diagnosticada hace 2 años sin tratamiento, etilismo crónico desde los 12 años de edad con base de destilados y fermentados cada 15 días, hasta llegar a la embriaguez, última ingesta hace 5 años, tabaquismo positivo desde los 15 años con patrón ocasional de toxicomanías positivas a base de piedra desde hace 10 años.

Inicia su padecimiento actual desde hace 3 meses, previo a su internamiento, con presencia de tos con expectoración no disneizante ni cianozante, sin predominio de horario; hace un mes con ataque al estado general, caracterizado por astenia, adinamia e hiporexia, fiebre no cuantificada con predominio nocturno, evacuaciones diarreicas de características líquidas, sin moco, ni sangre, motivo por el cual es traído al servicio de Urgencias de esta unidad, donde se nos interconsulta por el probable diagnóstico de neumonía atípica y se decide a su ingreso. Durante su estancia en el piso de Medicina Interna se inicia el tratamiento para la neumonía atípica a base de levofloxacino, se inician soluciones y solicitan muestras de expectoración para BAAR, también se solicita perfil viral para corroborar diagnóstico de hepatitis C.

Durante la noche se informó por parte del servicio de enfermería, aproximadamente a las 23:20 horas, que el paciente se encuentra en paro cardiorrespiratorio, por lo que se acude inmediatamente con el paciente, debido a que no presenta pulso carotídeo, se decide iniciar ventilación con mascarilla de bol a reservorio, así como compresiones cardiacas y la administración de medicamento, adrenalina y atropina, se continúa dando reanimación hasta completar 3 ciclos, posterior se intuba al paciente al segundo intento, debido a la presencia de múltiples secreciones, se continua con apoyo ventilatorio, así como con compresiones cardiacas.

Debido a que el paciente no responde al tratamiento y a que el monitor marca asistolia se decide continuar administrando adrenalina y atropina, con lo que el paciente presenta ritmo ventricular, se continúa con compresiones cardiacas, ventilación y administración de atropina, posterior a esto el monitor posterior a esto el monitor marca asistolia, con lo que se otorga hora de defunción a las 23:50 horas con diagnóstico antes mencionado.

129. Oficio número A-642/12, de fecha 8 de agosto de 2012, suscrito por el Director del Instituto de Ciencias Forenses del Tribunal Superior del Distrito Federal, en el cual consta lo siguiente:

- Oficio sin número, de fecha 9 de junio de 2012, resultado de necropsia de agraviado **P**, suscrito por peritos médicos Saúl López Suástegui y Augusto P. García Gutiérrez, en el cual consta lo siguiente:

Conclusión: Agraviado **P** falleció de neumonía bilateral no traumática.

130. Resumen clínico de fecha 29 de octubre de 2012, suscrito por la doctora Aguilar, adscrita a la unidad médica Reclusorio Preventivo Varonil Sur, del cual se desprende lo siguiente:

Se trata de paciente **P** quien fue valorado en esta unidad médica y en Hospitales del Gobierno del Distrito Federal en las siguientes fechas:

3 de marzo de 2010. Ingresó al servicio de Urgencias en el Hospital General Xoco, con el diagnóstico de diabetes mellitus descontrolada, a descartar descompensación/deshidratación leve/faringoamigdalitis en

tratamiento. Egresó de dicho nosocomio el día 4 de marzo de 2010, con el diagnóstico de diabetes mellitus controlada/faringoamigdalitis.

28 de abril de 2010. Fue valorado en H. Torre Médica Tepepan por médico internista, quien diagnostica diabetes mellitus descontrolada e indica tratamiento farmacológico y dieta estricta para diabético.

9 de agosto de 2010. Fue valorado por médico adscrito a esta Unidad Médica, quien realiza referencia a la Clínica Condesa al servicio de infectología, en donde es valorado el día...

10 de agosto de 2010. Diagnosticando balanitis inespecífica, fimosis, infección crónica por VHC, DMII sin control, neuropatía diabética + dislipidemia, indicando tratamiento farmacológico a base de insulina glibenclamida y xiloderm, solicitando exámenes de laboratorio.

25 de agosto de 2010. Es valorado en Torre Médica Tepepan por médico internista, quien diagnostica, DMII descontrolada y retinopatía diabética, indicando tratamiento farmacológico a base de insulina de acción intermedia y rápida, metformina y solicita valoración por oftalmología y cita a Medicina Interna en 15 días.

03 de septiembre de 2010. Realiza nota médica la doctora Morales, donde informa que el interno paciente tiene poco apego al tratamiento y ha sido llamado en múltiples ocasiones por seguridad y custodia, para continuar con su control metabólico y realizar hoja de referencia para enviarlo a su cita a Torre Médica Tepepan, sin embargo, el paciente no se presenta a la unidad médica, por lo que no es posible su envío y su control metabólico adecuado.

24 de enero de 2012. Es valorado en servicio de Urgencias en el Hospital General Ajusco Medio, con diagnóstico de diabetes mellitus tipo II, descompensada con cetoácidosis diabética y gastroenteritis infecciosa, indicando farmacológico, a base de insulina y antibiótico.

07 de febrero de 2012. Fue enviado al Centro Varonil de Readaptación (*sic*) Psicosocial, con el diagnóstico de trastorno depresivo mayor y fue egresado el 17 de febrero de 2012, con el diagnóstico de trastorno depresivo remitido, y con tratamiento farmacológico a base de haloperidol, clonazepam y levomepromazina.

26 de febrero de 2012. Fue valorado en el servicio de Urgencias en el Hospital General Xoco, con el diagnóstico de neumonía adquirida en la comunidad y diabetes mellitus tipo 2 descontrolada, indicando tratamiento farmacológico a base de antibiótico, analgésico antinflamatorio, insulina y dieta para diabético; cita a la consulta externa de Medicina Interna para control mensual o bimensual de patología de base.

27 de febrero de 2012. Ingresa al servicio de hospitalización en esta unidad médica para continuar con tratamiento indicado en el Hospital General Xoco y es egresado el día 3 de marzo de 2012 por mejoría.

7 de junio de 2012. Es enviado al Hospital General Xoco con diagnóstico de neumonía atípica, donde fallece el mismo día a las 23:50 horas.

131. Opinión médica de fecha 10 de abril de 2013, suscrita por un médico adscrito a la Coordinación de Servicios Médicos y Psicológicos de esta Comisión, de la cual se desprende lo siguiente:

[...]

Discusión del caso

En base al resumen clínico de la unidad médica del Reclusorio Preventivo Varonil Sur, aparentemente, la primera atención que recibe el paciente **P** por parte de este servicio es en el mes de marzo de 2010, donde es ingresado al Hospital General Xoco por un cuadro de diabetes mellitus descontrolada, dado de alta por la remisión del mismo; posterior a esto, tiene valoraciones por médico internista e infectólogo, los cuales emiten diagnósticos de diabetes mellitus descontrolada, retinopatía diabética, dislipidemia e infección crónica por VHC (virus de la Hepatitis Tipo C), emitida por este último, es decir, infectólogo, mencionando ser crónica. Refiriendo tratamiento con insulina más glibenclamida y posteriormente con insulina más metformina, dejando cita al servicio de Medicina Interna a los 15 días.

Con los diagnósticos establecidos de base, es decir, con los diagnósticos con los que el paciente ya cuenta como enfermedades crónicas como son: la hepatitis tipo C crónica y la diabetes mellitus, evaluaremos uno por uno.

Como primer punto, refiriéndonos a la diabetes mellitus, entendiendo ésta como un grupo de trastornos metabólicos frecuentes que comparten el fenotipo de hiperglucemia[146], y que la hiperglucemia puede causar complicaciones agudas o crónicas de manera sistémica (en todo el organismo), es por esto, un punto relevante para prevenir estas complicaciones, y en caso de ya presentarlas evitar que progresen o impliquen otros órganos.

De acuerdo a la *Norma Oficial Mexicana para la prevención, tratamiento y control de la Diabetes Mellitus*, nos señala en sus numerales 11.3.1, 11.3.2, 11.3.3, 11.11.1.3 y 11.11.1.4, entre otros, que el médico en conjunto con su equipo de salud tiene bajo su responsabilidad la aplicación de un plan integral al paciente diabético, el cual deberá ser registrado en el expediente clínico, además de esto, se deben registrar los datos de una historia clínica debidamente elaborada y en visitas subsecuentes valorar control metabólico, evaluar la presencia de complicaciones y realizar al menos una vez por año estudios complementarios de laboratorio.[147]

El paciente ya contaba con una complicación relacionada a la diabetes mellitus referida por el médico internista desde agosto del año 2010 (retinopatía diabética), lo que nos sugiere al mencionar esta patología, que en la retina existe compromiso de los vasos pequeños, incluyendo los capilares, con aumento de la permeabilidad, que permite la salida de lípidos formando exudados duros, obstrucción de vasos con infartos, produciéndose los exudados blandos. Puede haber ruptura de vasos, causando micro hemorragias; la formación de nuevos por hipoxia puede condicionar hemorragias masivas[148], por tanto, esto aumentaba la necesidad del adecuado control metabólico del agraviado **P**, el cual, por los cuadros referidos en el examen médico de diabetes mellitus nos sugiere que no se encontraba con adecuado control metabólico.

Un punto que llama la atención, es que en el resumen médico se refiere que el hoy occiso contaba con antecedente de diabetes mellitus tipo I y posteriormente por las valoraciones realizadas por los médicos especialistas, se refiere tipo II, por lo tanto, esto sería importante en el sentido del tratamiento y las complicaciones que pudiera llegar a presentar a corto o largo plazo, aunque por el tiempo de evolución de

[146] Principios de Medicina Interna, Harrison, ed. Mc Graw Hill, 15° Edición.
[147] Norma Oficial Mexicana para prevención, tratamiento y control de la Diabetes Mellitus en la atención primaria para quedar como Norma Oficial Mexicana NOM-015-SSA2-1994, Para la prevención, tratamiento y control de la diabetes.
[148] Norma Oficial Mexicana para prevención, tratamiento y control de la Diabetes Mellitus en la atención primaria para quedar como Norma Oficial Mexicana NOM-015-SSA2-1994, Para la prevención, tratamiento y control de la diabetes

la enfermedad y por los tratamientos previos (hipoglucemiantes) nos sugeriría que el paciente contaba con una diabetes tipo II.

En cuanto al antecedente de hepatitis tipo C crónica de dos años de evolución, la cual en base a la literatura médica, dentro de los factores de riesgo para una progresión más rápida de la enfermedad están el consumo de al menos 50 g de alcohol diarios, contagio de la infección después de los 40 años, sexo masculino, inmunosupresión o infección simultanea por VIH[149], de los cuales el interno paciente contaba con 3 de estos factores, aparte de que no se especifica la causa de la hepatitis[150] [151], la cual, por sus antecedentes personales patológicos, principalmente enfocándonos a los antecedentes de consumo de drogas como cocaína y número de parejas sexuales, se podría pensar en que tuviera relación con la etiología (causa) sin embargo, esto no se encuentra bien documentado ya que su último consumo de cocaina se refiere desde hace 5 años y el de número de parejas sexuales es un dato subjetivo (referido por el paciente) variando el número en diferentes notas.

En este sentido, basándome en la *Norma Oficial Mexicana Para la Vigilancia Epidemiológica, Prevención y Control de las Infecciones Nosocomiales*, considera a la hepatitis, en cualquiera de sus tipos, como una infección nosocomial, por tanto, establece en sus numerales 9.2 y 9.3 que los servicios de salud designarán al personal que realizará el seguimiento y evaluación de las actividades de vigilancia epidemiológica de infecciones nosocomiales, la cual deberá realizarse periódicamente.[152] Lo cual no se proporcionan datos de que esto se hubiera llevado a cabo.

Añadido a esto, el paciente no recibía tratamiento para la hepatitis, lo cual pudo haber influido en su esperanza de vida, ya que corría el riesgo de complicaciones relacionadas a ésta, al ser una enfermedad crónica, como es el desarrollo de carcinoma[153].

En cuanto al diagnóstico de anemia, éste se detecta al ser enviado al Hospital Xoco (hoja de referencia), muy probablemente este diagnóstico de realizó de forma clínica, hasta el momento de la evaluación, ya que no se anexan resultados de laboratorio o notas que lo sustenten con anterioridad, al ser este diagnóstico de tipo clínico (es decir, por los signos que el paciente presentaba) y al no ser confirmado durante su estancia hospitalaria probablemente a que los resultados de laboratorio se encontraban dentro de parámetros normales en relación a valores para determinación de anemia, se puede establecer que este diagnóstico no fue como tal existente, por tanto, no aplicable para la continuación del caso.

En este punto considero importante mencionar que por algunos de los antecedentes del paciente como son hábitos alimenticios y patologías de base, podrían llegar a ocasionar un síndrome anémico, sin embargo, esto no se puede comprobar ya que de acuerdo a la información analizada, no se realizaban seguimientos al interno paciente.

---

[149] Diagnóstico clínico y tratamiento. Stephen J. Mc Phee/ Maxine A. Papadakis. Ed. Mc Graw Hill 47° edición, 2008.
[150] http://www.portalesmedicos.com/publicaciones/articles/145/10/Guias-de-procedimientos-en-medicina-interna.
[151] Robert F. Betts Stanley W. Chapman. Robert L. Penn Ed. Marbán.
[152] 9.3 La supervisión y evaluación de las actividades de vigilancia epidemiológica, prevención y control de las infecciones Nosocomiales, deberán realizarse periódicamente y contar con instrumentos específicos. 9.4 El personal que realice la supervisión deberá redactar y entregar un informe a las autoridades del hospital y al nivel normativo correspondiente. Norma Oficial Mexicana NOM-045-SSA2-2005, Para la vigilancia epidemiológica, prevención y control de las infecciones Nosocomiales.
[153] Los carcinomas hepatocelulares se acompañan de cirrosis en el 80% de los casos. Las tasas de incidencia están aumentando con rapidez (el doble desde 1978) en Estados Unidos y en otros países occidentales, tal vez por la prevalencia creciente de cirrosis por hepatitis C crónica durante las dos a tres últimas décadas. Diagnóstico y Tratamiento Clínico, Stephen J. Mc Phee/ Maxine A. Papadakis. Ed. Mc Graw Hill 47° edición, 2008.

Por último, en cuanto al diagnóstico de neumonía, se diagnostica por vez primera el 26 de febrero del 2012, en el servicio de Urgencias del Hospital General Xoco, proporcionando tratamiento para el cuadro, dado de alta por parte del hospital e ingresando al servicio de hospitalización de la unidad médica del Reclusorio Preventivo Varonil Sur y egresado 5 días después por mejoría, no refiriendo el tratamiento que recibió durante su hospitalización en este centro ni sustentado por notas o algún otro documento médico, por lo tanto, no llevando a cabo un adecuado llenado del expediente clínico[154].

Aunado a esto, según datos referidos en notas médicas del Hospital General Xoco, el interno paciente aparentemente continuaba con síntomas relacionados (principalmente tos, ya que se menciona un tiempo de evolución de 3 meses, foja 000002) en lo cual no se refiere que se le haya dado seguimiento por parte del servicio médico del Reclusorio Preventivo Varonil Sur hasta el momento en que es referido al Hospital General Xoco se integra clínicamente diagnóstico de neumonía atípica (en el mes de junio del 2012).

Por lo tanto, en cuanto al primer planteamiento, es decir, si la atención médica brindada por parte del servicio médico del Reclusorio Preventivo Varonil Sur al paciente en cuanto a sus padecimientos de diabetes, anemia y neumonía fue adecuada y oportuna se podría determinar que:

En relación al padecimiento de diabetes mellitus no hubo una adecuada atención médica, ya que a pesar de que era evidente que el hoy occiso se encontraba en descontrol metabólico y aparte contaba con complicaciones secundarias a ésta (retinopatía), no se especifican controles glucémicos previos, sintomatología y exploración física en consultas ni estudios de laboratorio de chequeos, y a pesar de que se menciona en una nota que el paciente tenía poco apego al tratamiento, ya no se refiere ningún seguimiento desde esa fecha (es decir, desde septiembre del 2010) hasta febrero del 2012, donde es referido por un trastorno depresivo mayor, lo cual debería haber sido un cuadro de alerta ya que esto pudo haber ocasionado todavía menos interés por parte del paciente en relación a su padecimiento, por lo tanto se tendría que haber manejado de forma integral (lo cual no se menciona que se realice).

La atención aparentemente es oportuna, ya que como se mencionó, la primer nota por parte del servicio médico es del 3 de marzo del 2010 y el paciente ingresa al Reclusorio Preventivo Varonil Sur el 23 de febrero de 2010, sin embargo, ya posterior a esto no se da un seguimiento y atención adecuados, por tanto, la atención médica proporcionada por parte del servicio médico del Reclusorio Preventivo Varonil Sur fue deficiente en cuanto a los lineamientos ya previamente mencionados.

En cuanto al padecimiento relacionado al cuadro de neumonía, es importante destacar que las bases para este diagnóstico son en factores de riesgo y clínicas en primera instancia, posteriormente, esto se confirma por estudios complementarios[155].

Debido a los síntomas persistentes que aparentemente continuó presentando el interno paciente, y al análisis de la documentación proporcionada, se podría establecer que la atención para este padecimiento pudo haber sido oportuna en cuanto a tiempo, ya que se contaba con diagnóstico por parte de hospital y se continuó seguimiento en la unidad médica del Reclusorio Preventivo Varonil Sur, sin embargo, también se podría afirmar que no hubo un seguimiento adecuado posterior al egreso por parte de dicha institución, ya que no se cuenta con alguna nota posterior de control, y sí, en cambio, persistían ciertos síntomas sugestivos ya mencionados.

[154] Norma Oficial Mexicana NOM-004-SSA3-2012, Del expediente clínico.
[155] Diagnóstico y Tratamiento Clínico, Stephen J. Mc Phee/ Maxine A. Papadakis. Ed. Mc Graw Hill 47° edición, 2008.

Aquí también es importante señalar que el paciente al ser referido por última ocasión al Hospital Xoco no se menciona en la hoja de referencia el diagnóstico de neumonía, el cual se integra hasta el ingreso a Hospital con diagnóstico de neumonía atípica[156].

Referente al segundo planteamiento, es decir, si la atención médica brindada por parte del Hospital General Xoco al paciente en cuanto a sus padecimientos de diabetes, anemia y neumonía fue adecuada y oportuna se podría determinar que:

Respecto al padecimiento de diabetes mellitus, el manejo se puede establecer que fue el adecuado y oportuno, ya que se manejó desde su ingreso al Hospital, se continuó con el tratamiento con el que ya contaba el paciente, las cifras de glucosa referidas se reportaron dentro de parámetros aceptables y se dejó indicado el monitoreo de glucosa así como la actuación (administración de insulina) en caso de elevación de la misma (Fojas 000022 y 000027).

En cuanto al padecimiento de neumonía atípica, se puede determinar que la actuación por parte del Hospital General Xoco fue adecuada y oportuna, ya que se aborda desde su ingreso, se sustenta el diagnostico en base a la historia clínica (incluyendo sintomatología y exploración física), estudios complementarios, se inicia tratamiento en base a la probable etiología referida en la literatura médica y se inicia protocolo de estudio[157] (Fojas 000002 a 000004, de la 000012 a la 000014 y de la 000016 a la 000017).

Respecto al tercer planteamiento, que refiere determinar si el motivo del deceso del paciente guarda relación con sus padecimientos de diabetes, anemia y neumonía que presentaba a lo que se establece que:

---

[156] Síndrome de Neumonía Atípica: En la evaluación de pacientes con neumonía adquirida en la comunidad a menudo es útil considerar por separado un grupo de pacientes cuya enfermedad se caracteriza por la eliminación mínima de esputo, que no revela una etiología microbiana predominante en los extendidos de rutina. (...) El inicio clínico de la enfermedad por lo general es subagudo, con un cuadro radiológico que consiste en infiltrados en placas o un patrón intersticial y luego una consolidación lobular. La fiebre y la leucocitosis periférica son menos frecuentes o intensas que en las neumonías bacterianas comunes. Por conveniencia, este grupo se ha designado neumonía atípica.
Las características epidemiológicas y clínicas de ciertos tipos de neumonías atípicas pueden proporcionar la base para sospechar estas causas antes de que estén disponibles los resultados de las pruebas de laboratorio específicas. En los adultos, la neumonía por M. Neumonía, en contraste con la neumonía bacteriana, a menudo empieza en forma insidiosa, con malestar general, fiebre e intenso dolor de cabeza. El dolor de garganta es frecuente, pero la coriza es mínima o inexistente. Durante los días siguientes aparece tos improductiva que es el sello distintivo de esta enfermedad. Las erupciones cutáneas (eritema multiforme) y la miringitis bullosa, aunque casi siempre son de aparición tardía en el curso de la enfermedad, constituyen hallazgos poco frecuentes; sin embargo, cuando se presentan sugieren el diagnóstico. Manual de Enfermedades Pulmonares, Alfred P. Fischman 3ª edición, Editorial Mc Graw Hill

[157] El patógeno bacteriano encontrado con más frecuencia en la mayor parte de los estudios de neumonía extrahospitalaria es S. pneumoniae, que constituye casi dos tercios de los microorganismos aislados. Otros patógenos bacterianos comunes comprenden H. influenzae, Mycoplasma pneumoniae, Chlamydia pneumoniae, S. aureus, Neisseria meningitidis, M. catarrhalis, Klebsiella pneumoniae, otros bacilos gram negativos y especies Legionella. (...).
Tratamiento
Después de establecer el diagnóstico de neumonía y obtener los especímenes apropiados es necesario iniciar con rapidez el tratamiento antimicrobiano, en especial en pacientes que requieren hospitalización. Los retrasos en la obtención de especímenes diagnósticos o los resultados de los estudios no deben impedir la administración temprana de antibióticos a pacientes muy graves. (...)
B. Tratamiento de Pacientes Hospitalizados: Las opciones de antibióticos empíricos para pacientes con neumonía extra hospitalaria que requieren hospitalización pueden dividirse en las de enfermos que pueden atenderse en una sala médica general y los que necesitan tratamiento en una unidad de cuidados intensivos. Los primeros suelen responder a un betalactamico de amplio espectro (como ceftriaxona o cefotaxima), con un macrólido (son preferibles claritromicina o azitromicina, si se sospecha de infección por H. influenzae) o una fluroquinolona (con mayor actividad contra S. pneumoniae) como gatifloxacina. Levofloxacina o moxifloxacina. Diagnóstico y Tratamiento Clínico, Stephen J. Mc Phee/ Maxine A. Papadakis. Ed. Mc Graw Hill 47ª edición, 2008.

La causa de la muerte del paciente referida por los médicos tratantes del Hospital General Xoco y en el protocolo de necropsia, aparte de ser consistentes y coincidentes, fue una neumonía (Fojas 000006, 000007, 000010 y 000036).

Independientemente de la clasificación de la Neumonía (nosocomial, atípica, etc.), este cuadro, aunado a los padecimientos agudos y crónicos con los que contaba el paciente (insuficiencia renal aguda, desequilibrio hidroelectrolítico, síndrome consuntivo, diabetes mellitus), causan una alteración en el adecuado funcionamiento fisiológico del organismo, cuando esta función se ve alterada y los diferentes mecanismos del organismo no alcanzan a compensar esta disfunción, surgen alteraciones que pueden conllevar hacia la muerte.

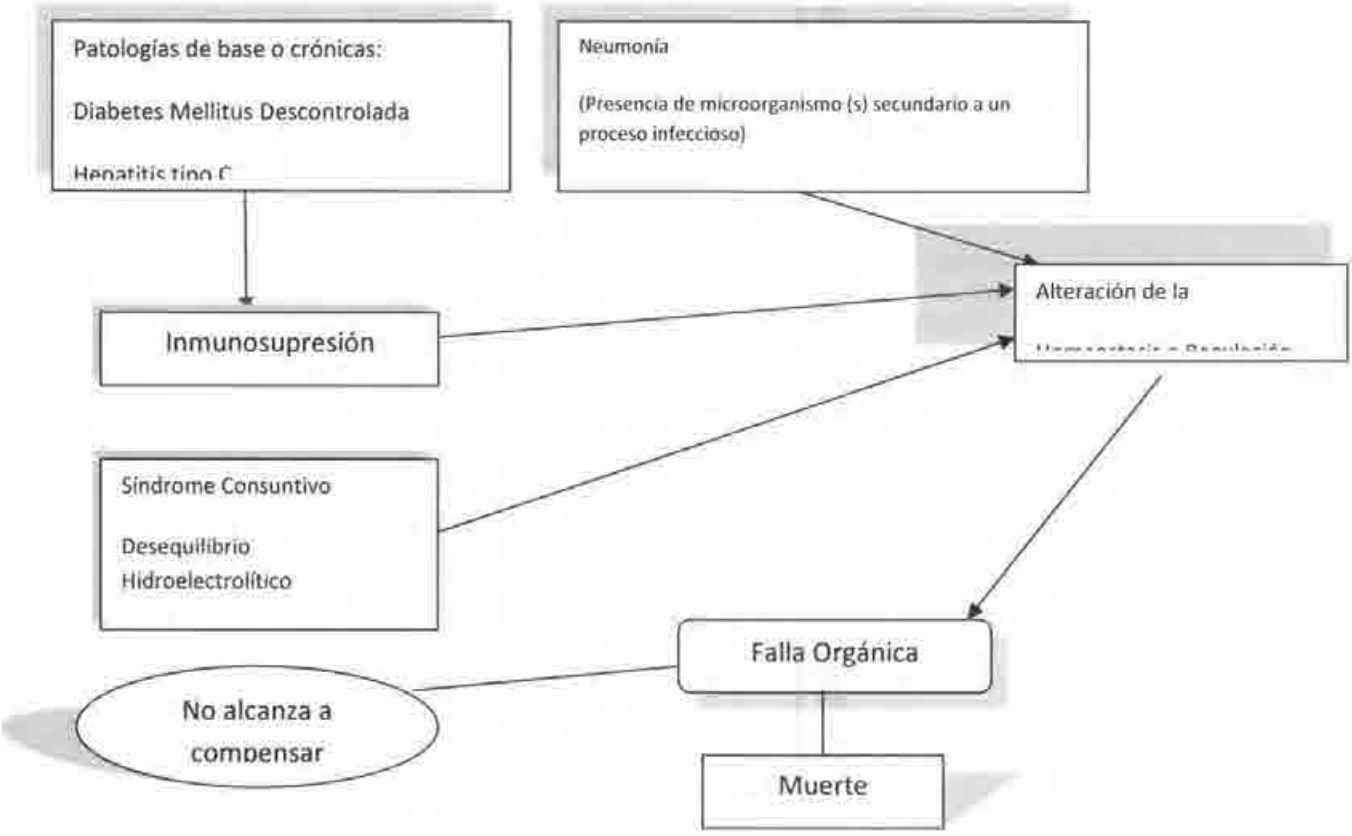

Por tanto, los padecimientos de neumonía y diabetes mellitus si guardan relación con la causa de la muerte.

Conclusiones

1. En relación al padecimiento de diabetes mellitus hubo mala atención médica por parte de la unidad médica del Reclusorio Preventivo Varonil Sur, el cual fue oportuno ya que se da a los 8 días de su estancia en dicho centro, pero deficiente ya que a pesar del descontrol metabólico y complicaciones que ya presentaba el paciente, no se dio un seguimiento adecuado.

Respecto al padecimiento de neumonía, se podría establecer que la atención para este padecimiento fue oportuna en cuanto a tiempo, ya que se contaba con diagnóstico por parte de hospital y se continuó

seguimiento en la unidad médica del Reclusorio Preventivo Varonil Sur, sin embargo, la atención proporcionada fue deficiente, ya que no se menciona ni sustenta tratamiento, indicaciones y seguimiento proporcionados.

2. En cuanto a la actuación por parte de los médicos tratantes del Hospital General Xoco en cuanto al padecimiento de diabetes mellitus se puede establecer que fue el adecuado y oportuno, ya que se manejó desde su ingreso al Hospital, se continuó con el tratamiento con el que ya contaba el interno paciente, las cifras de glucosa referidas se reportaron dentro de parámetros aceptables y se dejó indicado el monitoreo de glucosa así como la actuación (administración de insulina) en caso de elevación de la misma.

En cuanto al padecimiento de neumonía atípica, se puede determinar que la actuación por parte del Hospital General Xoco fue adecuada y oportuna, ya que se aborda desde su ingreso, se sustenta el diagnóstico en base a la historia clínica (incluyendo sintomatología y exploración física), estudios complementarios, se inicia tratamiento en base a la probable etiología referida en la literatura médica y se inicia protocolo de estudio.

3. Los padecimientos de neumonía y diabetes mellitus sí guardan relación con la causa de la muerte.

4. No hay un adecuado manejo del expediente clínico por parte del servicio médico del Reclusorio Preventivo Varonil Sur.

Caso Q. Expediente CDHDF/II/121/GAM/12/P3978

132. Acta circunstanciada de fecha 27 de junio de 2012, suscrita por una visitadora adjunta de este Organismo, en la cual consta lo siguiente:

Personal médico adscrito a la Coordinación de Servicios Médicos y Psicológicos de este Organismo valoró al agraviado **Q**, en el interior del Hospital General Rubén Leñero donde se encuentra hospitalizado, informando lo siguiente:

Al paciente **Q** se le realizó un estudio de líquido cefalorraquídeo, el cual resultó normal. De acuerdo con el diagnóstico emitido por médicos del Hospital General Rubén Leñero, se trata de neumonía y una probable neuroinfección. Presenta déficit neurológico, se observa consciente y despierto, sin embargo no puede articular palabras.

De acuerdo con la tomografía, presenta edema cerebral, lo cual puede explicar el déficit neurológico. Hasta el momento se está manejando tratamiento con antibiótico. El medicamento le está ayudando. Van a pasarlo a piso de medicina interna cuando haya cama.

Exploración física: T/A 120/80 FC 77 FR 19 TC 36º.

Consciente, con lenguaje incoherente y disartria, reflejos pupilares normales, articula palabras, obedece órdenes, cardiaco rítmico y de buena intensidad pulmonar sin estertores ni sibilancias, con disminución de ruidos respiratorios basales. Resto normal.

Impresión diagnóstica:

Intoxicación por drogas de abuso remitida.

Neuroinfección descartado por estudio de liquido céfalo-raquídeo en parámetros normales.

Tumoración en estudio de mediastina. Probable linfoma, requiere protocolo de estudio.

Comentario médico.

Es necesario que el paciente continúe hospitalizado para protocolo de estudio neurológico y de probable tumoración en mediastina que en algunas notas médicas manejan como neumonía o lesión ocupativa.

No hay estudios que demuestren el diagnóstico de meningitis, no hay etiología determinada por estudios.

133. Acta circunstanciada de fecha 3 de julio de 2012, suscrita por una visitadora adjunta de este Organismo, en la cual consta la llamada telefónica de la peticionaria **Q**, quien refirió lo siguiente:

Uno de sus cuñados acudió el día de la fecha al Reclusorio Preventivo Varonil Norte a visitar a su familiar, quien fue dado de alta del Hospital General Rubén Leñero.

En ese lugar, su cuñado se percató de que su familiar se encontraba semi-inconsciente y no reconocía a ninguna persona a su alrededor, incluso, desconocía el lugar en el que se encontraba, así como la fecha.

Por lo anterior, su cuñado solicitó que su familiar fuera atendido; sin embargo, personal de la Unidad Médica del Reclusorio se negó a atenderlo.

134. Acta circunstanciada de fecha 5 de julio de 2012, suscrita por una visitadora adjunta de este Organismo, en la cual consta lo siguiente:

Se tuvo comunicación con la peticionaria **Q**, quien manifestó que ese mismo día por la mañana, su familiar había fallecido en el Hospital General Rubén Leñero.

135. Resumen clínico de fecha 5 de julio de 2012, suscrito por la doctora Alejandra P. Vilchis M., adscrita al área de Urgencias del Hospital General Rubén Leñero, en el que se establece lo siguiente:

Paciente **Q**, de 33 años, enviado del Reclusorio Preventivo Varonil Norte el 3 de julio de 2012, con diagnóstico de intoxicación por benzodiacepinas a descartar delirium de origen a determinar, con antecedentes de ingreso previo el 3 de junio de 2012, síndrome disfuncional agudo remitido, neuroinfección descartada por liquido cefalorraquídeo, intoxicación por abuso de drogas remitido y tumoración mediastino probable linfoma, aparentemente sin antecedentes metabólicos transfusionales o quirúrgicos, ingresa a Urgencias de acuerdo a nota sin respuesta a estímulos verbales, ojos simétricos, sin respuesta pupilar, pupilas mióticas, distonía de maceteros cuello sin alteraciones, precordio rítmico de regular intensidad, pulmones con ventilación adecuada, tono e intensidad adecuada, abdomen blando, depresible, no doloroso, no megalias, peristalsis presente con reflejos osteotendinosos disminuidos.

Se inicia manejo con cristaloides, solicitando paraclínicos y TAC craneal, iniciándose manejo con doble esquema de antibiótico, vigilancia metabólica y neurológica, presentando mayor deterioro neurológico, siendo necesario apoyo mecánico ventilatorio, realizándose entubación orotraqueal, siguiendo vigilancia neurológica y cardiopulmonar, se realiza TAC craneal sin reporte médico, donde observa probable

hemorragia subaracnoidea en región occipital, solicitándose valoración por neurocirugía sin poderse realizar reportando que el hospital de apoyo tenía sobresaturado el servicio.

Se sigue manejo con doble esquema de antibióticos siendo su evolución tórpida, presentando deterioro rostocaudal importante, anisocoria derecha con midriasis, babinsky bilateral, brudzinski presente. Su evolución persiste tórpida presentando mayor deterioro neurológico rostrocaudal con pupilas midriáticas, dependiente de ventilador, presentando disminución de frecuencia cardiaca y de presión arterial, siendo necesario manejo coninotrópico presentando paro cardiaco, realizándose maniobras de reanimación sin respuesta a manejo, dándose por fallecido a las 12.30 horas del 5 de julio de 2012.

136. Resumen clínico de fecha 27 de julio de 2012, suscrito por la doctora Elizabeth Villanueva González, adscrita a la unidad médica del Reclusorio Preventivo Varonil Norte, en el cual se establece lo siguiente:

Paciente **Q**, masculino de 35 años, quien contaba con los siguientes antecedentes de importancia: [...] Con alimentación regular, no alergias, quirúrgicos negados, tabaquismo positivo. Quien en febrero de 2011 acudió a la consulta por iniciar su padecimiento hace 3 meses, caracterizado por odinofagia, tos flemosa, en accesos, aumento de la temperatura, astenia, adinamia, nauseas, pérdida de peso, quien fue valorado en el turno nocturno por el Dr. Doval, donde diagnostica infección en vías aéreas altas y bajas, pérdida de peso en estudio. Iniciándose estudios de laboratorio (BHC, QS 24 elementos, reacciones febriles, HIV, RX de tórax) y tratamiento a base de amikacina IM por 7 días y paracetamol. Se reportan en estudios del 9 de marzo de 2011, Hemoglobina 12.2g/dl, Hto. 37.5%, QS con 6.9 ac. úrico, 280 de colesterol, TP 8.2, resto de estudios dentro de parámetros normales.

El 20 de febrero de 2012 nuevamente acude a la consulta por continuar con pérdida de peso, refiriendo desde hace un año, con consumo de cocaina y piedra por 17 años. Tabaquismo intenso por 20 años, con Dx de Bronquitis Crónica/Descartar Neumopatía y pérdida de peso. Se indican nuevos estudios de laboratorio, con cita en dos semanas para su revaloración, con tratamiento a base de ambroxol jarabe 1x3 v.o, naproxeno tabletas 1x2 v.o. y polivitaminas. Se realizan estudios de laboratorio del día 29 de febrero de 2012: QS con colesterol de 221, triglicéridos de 162, BHC con hemoglobina 12.9, Hto. 32.9, plaquetas de 468.70

Quien no acudió a control, ni aun cuando estaba citado.

El 5 de marzo de 2012 acude a la consulta en el turno nocturno, continuando con sintomatología respiratoria, caracterizada por dolor en tórax, diagnosticándose osteocondritis con tratamiento a base de paracetamol tabs. 500mg 1x3 v.o. y sulfato ferroso tabs. 1x1 v.o.

El paciente fue trasladado en dos ocasiones al Hospital General Dr. Rubén Leñero el 22 de julio de 2012, con el diagnóstico de septicemia y descartar TBP, permaneciendo en dicha unidad hasta el 29 de junio de 2012, llegando a nuestra unidad y referido a su dormitorio (módulo de máxima seguridad) con los diagnósticos de Sx. confusional agudo remitido/Neuroinfección descartada por LCR/Intoxicación por drogas de abuso remitido/Tumoración de Mediastino, probable linfoma.

El 2 de julio de 2012 nuevamente acude de urgencia en el turno vespertino por probable intoxicación por benzodiacepinas, quien se mantuvo en observación y con solución fisiológica por 3 horas + MVI D.U., dándose de alta a las 18:00 hrs. por mejoría.

El 3 de julio de 2012 nuevamente acude de urgencia en el turno matutino, realizándose nuevamente antidoping siendo éste positivo a benzodiacepinas, quien no responde al interrogatorio, así como no se

contaba con la contrarreferencia de su internamiento en el Hospital General Rubén Leñero del 22 de julio de 2012 (*sic*). Así como nos informa que su familiar que le había detectado un "tumor en riñón y pulmón" por lo que se decide nuevamente su envío al HGRL con el diagnóstico de intoxicación por benzodiacepinas, descartar delirium de origen a determinar.

Infamándonos que el 5 de julio a las 12:15 horas fallece el paciente con los diagnósticos de probable hemorragia subaracnoidea en región occipital y hematoma subgaleal, con deterioro neurológico y entubación orotraqueal desencadenando paro cardiaco.

137. Oficio A-647/12, de fecha 10 de agosto 2012, suscrito por el Director del Instituto de Ciencias Forenses del Distrito Federal, en el cual consta lo siguiente:

- Oficio sin número, de fecha 5 de julio de 2012, resultado de necropsia del agraviado **Q**, suscrita por los peritos médicos Juan C. Ramírez Pérez y Mario J. Noguez Blancas, en el cual se establece lo siguiente:

Conclusión. Causa de muerte: Agraviado **Q** falleció de las alteraciones viscerales y tisulares descritas, causadas en los órganos interesados por neumonía bilateral no traumática.

- Oficio sin número, de fecha 7 de julio de 2014, resultado de examen químico toxicológico, suscrito por el perito químico Emilio González Saucedo, en el cual se establece lo siguiente:

Conclusión: Negativo a la identificación de grupos de tóxicos (cocaina, cannabinoides, anfetaminas, benzodiacepinas y opiáceos) en la muestra de sangre del agraviado **Q**.

- Oficio sin número, de fecha 8 de julio de 2012, resultado de examen químico toxicológico para identificación de alcohol etílico y sustancias volátiles, suscrito por el perito químico Ernesto Bernal Morales, en el cual se establece lo siguiente:

Conclusión: negativo para la identificación de alcohol etílico y sustancias volátiles en la muestra sanguínea.

138. Resumen clínico de fecha 4 de octubre de 2012, suscrito por la doctora Teresita de Jesús Pérez Alfaro, Encargada de la unidad médica del Reclusorio Preventivo Varonil Norte, en el cual consta lo siguiente:

Paciente agraviado **Q**.

El 14 de enero de 2011 se presentó a solicitar consulta de urgencias por un absceso en segundo molar superior izquierdo; el 09 de febrero de 2011 se le otorga consulta por padecer infección en vías respiratorias altas/bajas y pérdida de peso en estudio, a lo que se solicitan estudios de laboratorio consistentes en BAAR en expectoración, reacciones febriles seroluéticas HIV cualitativo y Rx. de tórax, los cuales se realiza hasta el 9 de marzo de 2011, sin embargo, no se encuentra evidencia que el paciente haya acudido a seguimiento. Es hasta el 20 de febrero de 2012 que acude nuevamente por bronquitis crónica a descartar neumonía, tabaquismo intenso y pérdida de peso además de dorsalgia. Se le indican estudios de laboratorio, Rx. de tórax así como se le cita en dos semanas para revaloración. Se le programó para consulta el 27 de febrero y 4 de marzo de 2012, a las cuales no se presentó.

Nuevamente se le brinda atención médica el 11 de marzo de 2012, en donde se da tratamiento para lumbalgia postraumática y el 4 de junio para síndrome anémico. El día 22 de junio de 2012 es enviado de

urgencias al Hospital Rubén Leñero con diagnóstico de probable septicemia y descartar tuberculosis pulmonar. En el mencionado lugar permanece hasta el 29 de junio de 2012, con diagnóstico de síndrome confusional agudo remitido/neuroinfección descartada por LCR/ intoxicación por drogas de abuso remitido, tumoración de mediastino probable linfoma. En donde ingresa por ataque al estado general, dolor torácico hemoptisis y elevaciones térmicas y estado confusional agudo; a su ingreso clínicamente sin datos clínicos objetivos que sugieran neuroinfección, sin embargo cuenta con factores de riesgo y cuadro clínicos sospechoso, por lo cual se realizan paraclínicos y punción lumbar no concluyente para proceso infeccioso meníngeo. Durante su estancia sin fiebre, sin datos de irritación meníngea, sin embargo en la TC de tórax se aprecia una imagen hiperdensa en mediastino, que requiere protocolo diagnostico en especialidad de Neumología por lo que se decide su egreso del Hospital Leñero para ser enviado a especialidad de Neumología. En la unidad médica no se recibe en tiempo y forma esta contrarreferencia, por lo que se desconoció por el personal médico la indicación antes mencionada.

Al regresar al reclusorio es enviado a su estancia y presentado nuevamente en urgencias de la unidad médica del Reclusorio el 2 de julio de 2012 a las 15:30, ya que se encontraba consiente desorientado en lugar y tiempo y refirió que se sentía cansado y con sed. Cráneo normocéfalo, pupilas isocóricas y midriáticas, cavidad oral hidratada, cuello cilíndrico sin datos de ingurgitación yugular, campos pulmonares bien ventilados ruidos cardiacos rítmicos de buen tono e intensidad, abdomen blando, depresible, peristalsis presente no dolorosa, extremidades simétricas, pulsos presentes, llenado capilar inmediato y sin edema. Se le realiza antidoping el cual resulta positivo a benzodiacepinas, motivo por lo que se quedó en observación, siendo egresado a las 18:00 horas por mejoría clínica. Sin embargo es presentado nuevamente el 3 de julio de 2012 con alteración neurológica, por lo que se determina que será reenviado al Hospital Rubén Leñero para nueva valoración, en virtud de que no se encuentra la contrarreferencia anterior, misma que posterior a su egreso se entregó por médico de guardia anterior.

En Hospital Rubén Leñero lo encuentran con trastorno de conciencia clasificado con un Glasgow de 4-6, realizándose tomografía de cráneo con diagnóstico de probable hemorragia subaracnoidea en región occipital y hematoma subgaleal en misma región, debido a deterioro neurológico se decide entubación orotraqueal el día 4 de julio, enterándose a su familiar (madre). La evolución es hacia la gravedad a pesar del soporte ventilatorio y con la administración de medicación para mejorar la presión arterial, desencadenando en paro cardiaco el 5 de julio a las 12:15 horas.

139. Opinión médica de fecha 9 de enero de 2014, suscrita por un médico adscrito a la Coordinación de Servicios Médicos y Psicológicos de este Organismo, en la cual consta lo siguiente:

[...]

Discusión del caso

En el caso en cuestión, en base al dictamen de necropsia realizado en el cadáver del paciente, éste falleció de neumonía tuberculosa pulmonar, sin embargo, el resultado de patología menciona que el hoy occiso presentaba una tuberculosis de tipo miliar, es decir, una tuberculosis diseminada a diferentes órganos del cuerpo, siendo en el caso particular en pulmón, riñón y próstata.

La tuberculosis es una enfermedad infecciosa, generalmente crónica, causada por el complejo Mycobacterium tuberculosis (Mycobacterium tuberculosis, Mycobacterium bovis, Mycobacterium africanum), que se transmite del enfermo al sujeto sano por inhalación de material infectante, ingestión de

leche de vaca infectada por dicho complejo, contacto con personas enfermas baciliferas o animales bovinos enfermos[158].

Dentro de los factores de riesgo para adquirir dicha patología, además del contacto con el bacilo, se encuentran estados de desnutrición y/o inmunosupresión, hacinamiento y nivel socioeconómico bajo.

Su patogenia (secuencia de sucesos celulares y tisulares que tienen lugar desde el momento del contacto inicial con un agente etiológico hasta la expresión final de la enfermedad) tiende a desarrollarse de forma crónica, ya que al momento de inhalar el bacilo, este es fagocitado por macrófagos (células especializadas) "encapsulándolo" y pudiendo quedar así por mucho tiempo (meses o años), para posteriormente sufrir una reactivación y diseminarse por sus formas más frecuentes (vía linfática o hemática)[159].

---

[158] Norma Oficial Mexicana NOM-006-SSA2-1993, Para la prevención y control de la tuberculosis en la atención primaria a la salud.

[159] FISIOPATOLOGÍA DE LA TUBERCULOSIS

La reinfección inicial por M. tuberculosis se adquiere por vía respiratoria. Dado que este microorganismo no puede atravesar el moco, debe evitar la barrera mucosa y permaneciendo suspendido en el aire hasta que alcanza la zona alveolar donde no hay moco, solo los microorganismos suspendidos en gotículas de un tamaño de 1 a 10micras pueden alcanzar la zona alveolar y evitar su eliminación. Aunque la dosis infectante mínima de M. tuberculosis para los seres humanos se desconoce, en los conejos y cobayos son suficientes de 1 a 3 microorganismos vivos, los cuales son fagocitados inicialmente por macrófagos alveolares, dado que los macrófagos alveolares residentes y los no activados que llegaron poco antes no pueden destruir los microorganismos que están dentro de las células, al inicio estos se reproducen dentro de los macrófagos y su número aumenta con rapidez. Durante este periodo, antes del desarrollo de la inmunidad específica los microorganismos aparecen en los ganglios linfáticos que drenan la zona y hay bacteremia o diseminación hemática.

Esta fase inicial, de desarrollo no inhibido de M. tuberculosis, finaliza con el desarrollo de una respuesta inmunitaria. En el sitio inicial de infección (infección primaria) los microorganismos por lo general son eliminados por completo. Sin embargo, en los sitios de diseminación el microorganismo no es eliminado sino sólo detenido en su desarrollo; durante este periodo no se sabe si continúa replicándose con mucha lentitud o permanece inactivo. Meses a años después, por razones que no se conocen por completo, el microorganismo comienza de nuevo a replicarse mas rápido y produce una TB sintomática. Aunque estos sitios pueden localizarse en cualquier parte del organismo, la mayoría de las veces se encuentran en los vértices pulmonares, los huesos, las meninges y los riñones (...).

Respuesta del huésped

El desarrollo de tuberculosis pulmonar, desde su inicio hasta la aparición de manifestaciones clínicas, depende de una serie de interacciones entre el huésped y el bacilo. 1) un grupo de uno a tres bacilos inhalados es fagocitado por un macrófago alveolar. El bacilo es destruido antes de que se produzca alguna lesión o bien se multiplica dentro del macrófago alveolar, que muere y libera el agente infeccioso multiplicado. 2) Luego muchos bacilos son fagocitados por los fagocitos que migran desde el torrente sanguíneo (monocitos, macrófagos tisulares, células reticuloendoteliales) y se multiplican dentro de ellos. Estas células se acumulan en el sitio y forman una lesión microscópica. 3) cuando el huésped se torna positivo para la tuberculina, en esta lesión, aparece un centro caseoso pequeño (de hasta 2 mm de diámetros) puede agrandarse o curarse (o estabilizarse) antes de ser detectable por la radiografía. 4) una lesión caseosa mas grande también puede curarse o estabilizarse; o bien se agranda y siembra bacilos en la sangre y la linfa. 5) En forma alternativa, una lesión caseosa puede licuarse y formar una cavidad (a través de la cual los bacilos ingresan al árbol bronquial). En el caseum licuado los bacilos se multiplican fuera de las células (por primera vez) y desde la cavidad se diseminan a otras zonas del pulmón y al medio ambiente. En general la eliminación de los bacilos es más difícil en cada paso y las interacciones del huésped con cada foco tuberculoso separado a menudo son independientes. (...).

Manual de Enfermedades Pulmonares. Alfred P. Fishman, editorial Mc Graw Hill, tercera edición.

La infección por M. tuberculosis se inicia cuando una persona susceptible inhala núcleos de gotitas aéreas que contienen microorganismos viables. Los bacilos de la tuberculosis que llegan a los alveolos son fagocitados por macrófagos alveolares y, si el inóculo escapa a la actividad microbicida de estas células, se desarrolla la infección. Una vez que se establece esta última, por lo general tiene lugar la diseminación linfática y hematógena de la tuberculosis antes de la activación de una reacción inmunitaria eficaz. Esta etapa de infección, tuberculosis primaria, suele cursar asintomática y sin manifestaciones radiográficas. En la mayoría de las personas con inmunidad de mediación celular intacta hay linfocitos T y los macrófagos rodean a los microorganismos en granulomas que limitan su multiplicación y diseminación. La infección esta contenida pero no erradicada, ya que pueden permanecer microorganismos viables latentes dentro de los granulomas durante años a décadas. Las personas con esta infección tuberculosa latente no tienen la enfermedad activa y no pueden transmitir el microorganismo a los demás. Sin embargo, la afección puede reactivarse si se deterioran las defensas inmunitarias del hospedador. En casi 6% de las personas con infección tuberculosa latente que no reciben tratamiento preventivo se presenta tuberculosis activa; la mitad de estos casos se registra en los dos años siguientes a la infección primaria. (...). En 5% de los casos, aproximadamente, la respuesta inmunitaria no es adecuada para frenar la infección primaria y se desarrolla tuberculosis primaria progresiva acompañada de manifestaciones pulmonares y de orden general. El cuadro clínico inicial no permite diferenciar de manera definitiva entre la enfermedad primaria y la reactivación de infección tuberculosa latente. (...).

Diagnóstico clínico y tratamiento, Maxine A. Papadakis, Stephen J. M Phee, editorial McGraw Hill. 52° edición 2013

PATOGENIA DE LA TUBERCULOSIS

Por lo anterior, es que el cuadro clínico (conjunto de signos y síntomas) suele ser inespecífico, con datos sugestivos, pero no característicos de la enfermedad[160], sin embargo, se debe sospechar de una patología

A las unidades respiratorias solamente llegan partículas infectantes de 10 micras que contienen de uno a tres bacilos; la mayoría de ellos es rápidamente destruida por la acción de los macrófagos alveolares. Si un inóculo suficientemente grande llega a los alvéolos y se enfrenta a macrófagos con poco poder de destrucción, los bacilos se multiplican dentro del macrófago y este puede morir; los bacilos que se liberan después de la muerte celular atraen por acción quimiotáctica a los monocitos y a nuevos macrófagos que forman un pequeño tubérculo, estas células rápidamente engloban a los bacilos pero no pueden destruirlos, para ello es necesario que se activen como resultado de la acción de las linfoquinas producidas por los linfocitos que acuden al sitio de la infección. Si la infección no se controla, entonces los bacilos se establecen definitivamente y continúan su desarrollo dentro del tejido pulmonar; la infección se disemina por vía linfática y alcanza el ganglio correspondiente, formándose de esta manera el complejo primario; que en la mayoría de los casos cura y deja una calcificación (foco de Gohn) en el parénquima; el ganglio también suele calcificarse.
Durante estos eventos el bacilo se disemina en todo el organismo, aunque sin consecuencias; sin embargo, es posible que queden focos con bacilos que no se reproducen (bacilos viables), pero que representan un peligro futuro de reactivación de la infección. En los ganglios también pueden sobrevivir bacilos por mucho tiempo.
En tres a ocho semanas el individuo se vuelve alérgico a las proteínas bacilares y se convierte en PPD +, y se establece entonces un estado de hipersensibilidad (a los antígenos del bacilo de Koch) ligada a los linfocitos T. Al mismo tiempo se adquiere inmunidad relativa contra infecciones futuras.
En caso de que se presente una reinfección, la presencia de hipersensibilidad celular en individuos previamente infectados permite que se formen rápidamente tubérculos por la acumulación de linfocitos que liberan linfoquinas, las cuales atraen monocitos y macrófagos; y así se controlan las pequeñas cantidades de bacilos que continuamente se inhalan. De la misma manera son controlados los bacilos que llegan al pulmón por vía hematógena, de tal manera que este mecanismo inmunológico resulta benéfico para el sujeto.
Sin embargo cuando la invasión de bacilos es masiva, los macrófagos no son capaces de controlar la infección y los bacilos que han sido fagocitados son liberados por los macrófagos muertos junto con las enzimas de acción lítica (proteasas, nucleadas y tal vez lipasas) que destruyen secundariamente el parénquima pulmonar ocasionando una necrosis caseosa; la presencia de radicales oxidantes agrava la lesión; el bacilo no participa directamente pues no tiene enzimas proteolíticas ni toxinas.

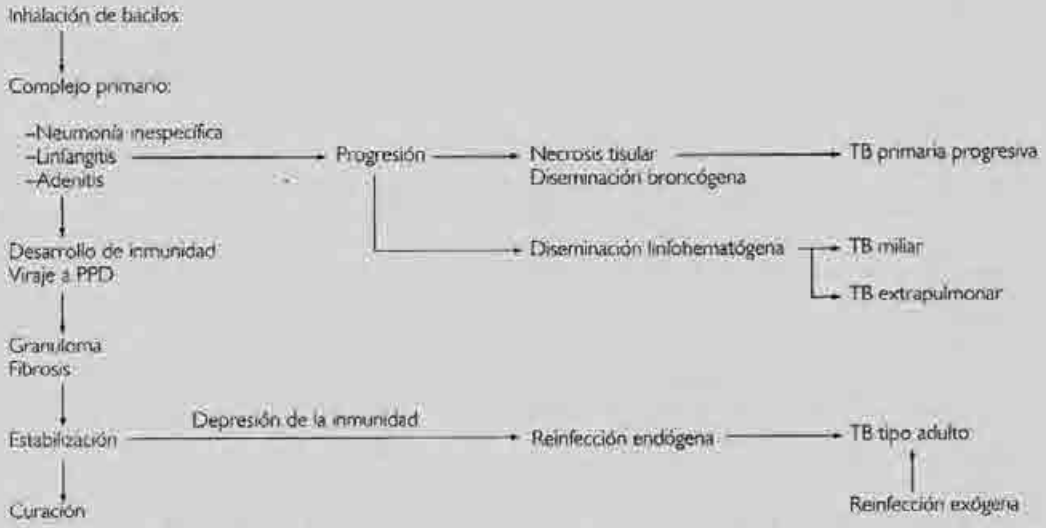

Fig. 22.13. Patogenia de la tuberculosis. Las flechas gruesas señalan la evolución más frecuente.

Neumología. Octavio Rivero Serrano, Francisco Navarro Reynoso, editorial Trillas, tercera edición.
[160] Manifestaciones clínicas
Los pacientes con tuberculosis pulmonar presentan los síntomas generales de evolución lenta con malestar, anorexia, pérdida de peso, fiebre y diaforesis nocturna. El síntoma pulmonar mas frecuente es tos crónica. Puede ser seca al inicio pero de manera característica se torna productiva con esputo purulento a medida que progresa la enfermedad. A medida el esputo tienen rasgos sanguinolentos, pero rara vez el síntoma de presentación es una hemoptisis de consideración; en la enfermedad avanzada son posibles hemoptisis que ponen en peligro la vida. Rara vez hay disnea a menos que la afectación sea extensa. Muy pocas veces el paciente es asintomático. En la exploración física, el sujeto se presenta crónicamente enfermo y desnutrido. En la exploración del tórax no hay datos específicos de infección tuberculosa; puede ser normal o revelar datos típicos, como estertores apicales postusivos.
Diagnóstico clínico y tratamiento, Maxine A. Papadakis, Stephen J. M Phee, editorial McGraw Hill. 52° edición 2013.

de este tipo en caso de que los síntomas y duración del cuadro lo ameriten[161] confirmándose el diagnostico mediante pruebas específicas (BAAR y cultivo de expectoración)[162].

Se han establecido dos estrategias para la detección de casos de tuberculosis, los cuales consisten en una búsqueda pasiva y una activa, siendo la primera basada en la sospecha clínica en pacientes sintomáticos, respecto a la segunda sólo es eficiente cuando está dirigida a grupos poblacionales con alto riesgo de padecer tuberculosis. El diagnóstico temprano y el tratamiento correcto de los enfermos de tuberculosis (TB) hasta su curación son, por el momento, los pilares fundamentales de la lucha antituberculosa. Durante el tiempo que un enfermo de tuberculosis pulmonar no es diagnosticado ni

---

La tuberculosis es una enfermedad infecciosa, trasmisible y de evolución crónica. Suele tener una sintomatología evidente aunque inespecifica.
En principio, generalmente se presenta febrícula (38 a 38.5 °C), anorexia, adelgazamiento y astenia. El escalofrío es común. Estos síntomas se acompañan de tos seca al principio y productiva después, con expectoración mucopurulenta, en ocasiones hemóptica. A veces el único síntoma es hemoptisis, de 5 a 20 ml. Si el paciente no recibe tratamiento la sintomatología se hace más evidente y puede durar semanas o meses con aparición de disnea.
En realidad no existe un cuadro específico de la tuberculosis, por lo que en ocasiones puede confundirse con otras enfermedades (...)
En general es más frecuente en el adulto joven, de sexo masculino; no obstante, algunas formas como la tuberculosis miliar pueden presentarse en cualquier edad. El cuadro característico incluye fiebre elevada, disnea y cianosis, a veces coincide con formas extrapulmonares, meningitis, adenopatías y crecimiento de bazo e hígado.
En el tuberculoso la exploración física del tórax puede revelar síndrome de condensación cavitario, o síndrome de derrame pleural, aunque a menudo los hallazgos no pueden sistematizarse (...).
El examen radiográfico es indispensable para conocer el tipo y extensión de las lesiones. Pueden observarse nódulos aislados, nódulos confluentes, cavernas y consolidaciones, uni o bilaterales. En los casos de muy larga evolución pueden observarse fibrosis o pulmón destruido (...).
En casos de diseminación hematógena a veces existen reacción leucocemoide (incremento en el conteo de glóbulos blancos), neutrofilia y monocitosis. La anemia es frecuente.
Neumología. Octavio Rivero Serrano, Francisco Navarro Reynoso, editorial Trillas, tercera edición.
[161] Los síntomas clínicos en el diagnostico de TBP son ambiguos, sin embargo se requiere la búsqueda intencionada (...)
En adultos: Tos persistente > o igual 2 semanas, productiva, en ocasiones acompañada de hemoptisis, con síntomas adicionales
como fiebre vespertina o nocturna, sudoración nocturna, pérdida de peso, astenia, adinamia (...).
El diagnóstico clínico de Tuberculosis Pulmonar inicia con un examen clínico, aunado a factores de riesgo previamente señalados, que ante la sospecha se efectuara el estudio integral y la búsqueda intencionada de M. Tuberculosis.
Siendo el examen de esputo para la búsqueda de Bacilos ácido-alcohol resistentes (BAAR) la prueba diagnóstica más importante en aquellos pacientes en los que se sospecha TBP.
El examen microscópico del esputo, es un estudio altamente específico para el diagnóstico de TBP (...).
Guía de referencia Rápida. Diagnostico y Tratamiento de Casos Nuevos de Tuberculosis Pulmonar. http://www.cenetec.salud.gob.mx/descargas/gpc/CatalogoMaestro/070_GPC_CasosnvosTBP/Tuberculosis_casos_nuevos_Rapida_CENETEC.pdf
[162] Datos de laboratorio
El elemento fundamental para el diagnóstico de la tuberculosis sigue siendo el estudio de esputo teñido con microscopio para identificar bacilos ácido resistentes y cultivo de muestras del mismo material. (...).
Diagnóstico clínico y tratamiento, Maxine A. Papadakis, Stephen J. M Phee, editorial McGraw Hill. 52° edición 2013.
Diagnostico
La clave del diagnóstico es la demostración de bacilos ácido-resistentes (BAAR) en los frotis de esputo y en otras muestras clínicas, y el aislamientos de M. tuberculosis en los cultivos (...).
Enfermedades Infecciosas Robert F. Betts, Stanley W. Chapman, Robert L. Penn, editorial Marbán.
Diagnostico
Al examinar de modo el esputo pueden observarse los bacilos, que son ácido-alcohol resistentes, ya sea con la técnica de Ziehl-Neelsen o con la de auramina-rodamina, siendo muy variables la cantidad de bacterias.
El examen bacterioscópico debe realizarse en todos los casos en que se sospecha tuberculosis, en serie de tres muestras consecutivas. En países con alta prevalencia el estudio debe hacerse en todos los tosedores con expectoración; también puede realizarse en cualquier sitio donde exista un técnico entrenado.
El cultivo está indicado cuando dos series de examen bacterioscópico han resultado negativas y persisten la sintomatología y la radiografía anormal. En todos los sospechosos de tuberculosis extrapulmonar es indispensable el cultivo, que permite la tipificación de micobacterias y el estudio de la susceptibilidad de las drogas antituberculosas (...).
Neumología. Octavio Rivero Serrano, Francisco Navarro Reynoso, editorial Trillas, tercera edición.

tratado esta puede progresar y verse abocado a un fatal desenlace, como lo demuestra el elevado número de casos de tuberculosis descubiertos en autopsia[163].

En cuanto a los planteamientos establecidos, el primero de ellos nos refiere señalar si existió un seguimiento médico apropiado en la atención de dicho padecimiento (en la unidad médica del Reclusorio Preventivo Varonil Norte).

La causa de muerte del interno paciente fue una tuberculosis pulmonar que se diseminó hacia otros órganos, por los datos mencionados en el expediente de queja, dicho cuadro clínico inició en diciembre de 2010, donde presentó síntomas respiratorios y datos inespecíficos (pérdida de peso, astenia y adinamia), manejado con diagnóstico inicial de una infección en vías respiratorias y pérdida de peso en estudio, por lo que se indicó la realización de estudios de laboratorio (biometría hemática, química sanguínea, BAAR expectoración, reacciones febriles, reacciones seroluéticas, HIV cualitativo) y RX tórax. Encontrándose documentado que se realizaron sólo estudios de biometría hemática y química sanguínea, de los cuales las cifras de hemoglobina y hematocrito se encontraban por debajo de los parámetros de referencia, así como una elevación en los valores de colesterol y ácido úrico, sin que se encontrara documentado el resultado del resto de los estudios indicados en la nota médica correspondiente a febrero de 2011.

Posterior a esto no se tienen ningún registro documentado de alguna atención médica posterior, hasta un año después de la primera (en febrero de 2012), donde el paciente acudió a consulta, diagnosticando cuadro de dorsalgia, lumbalgia y síndrome anémico, refiriendo en las diferentes notas que el señor **Q** presentaba cuadros de dolor lumbar, pérdida de peso, astenia y adinamia, indicando analgésicos y complemento alimenticio.

El paciente presentaba datos clínicos sugestivos de una enfermedad respiratoria desde la primera valoración médica documentada (febrero 2011), en la cual se indicaron estudios para iniciar protocolo por la pérdida de peso referida, esta indicación se encontraba justificada, ya que diversa literatura relacionada con el tema (como la Norma Oficial Mexicana para la prevención y control de la tuberculosis en la atención primaria a la salud y la Guía de Referencia Rápida de Diagnóstico y Tratamiento de Casos Nuevos de Tuberculosis Pulmonar) los menciona como casos probables y por tanto se sugiere realizar su búsqueda intencionada (casos que cumplan con el criterio de tos persistente, productiva, además de síntomas como fiebre, pérdida de peso, astenia y adinamia).

Sin embargo, a pesar de que esta indicación se encontraba plenamente justificada, no se encontró documentado el resultado de pruebas específicas para diagnóstico de dicha enfermedad (tuberculosis), así como tampoco se encontró evidencia de que hubiera un seguimiento respecto al padecimiento respiratorio por parte del servicio médico del Reclusorio Preventivo Varonil Norte.

Por lo señalado con anterioridad, se puede inferir que no se llevó a cabo un seguimiento médico apropiado por parte del servicio médico del Reclusorio Preventivo Varonil Norte, ya que no se encontraron documentados resultados de estudios específicos solicitados en notas médicas (como resultado de BAAR), desconociendo por tanto si no fueron realizados o si no se recabaron resultados, así como tampoco se encontró documentado algún seguimiento médico durante un año desde que el paciente fue valorado por primera ocasión.

---

[163] Archivos de Bronco neumología. Estudio del retraso diagnóstico de la tuberculosis pulmonar sintomática, volumen 37, número 04, abril 2003. http://www.archbronconeumol.org/es/estudio-del-retraso-diagnostico-tuberculosis/articulo/13045947

Esta falta de seguimiento médico provocó un retraso en el diagnóstico de tuberculosis, mismo que por tal motivo no fue atendido de forma especifica, pudiendo provocar su reactivación y por tanto la diseminación a otros órganos (pulmón, riñón próstata) ocasionando la muerte.

En relación al segundo planteamiento, donde se me solicita indicar si las referencias y traslados al Hospital General Rubén Leñero para atender su problema de salud fueron oportunos.

Respecto a dicho planteamiento, se encuentran documentadas dos referencias al centro hospitalario, una de ellas con fecha del 22 de junio de 2012 y la segunda con fecha del 3 de julio del mismo año, en la primera se refirió por un cuadro de probable septicemia y descartar tuberculosis pulmonar, y en la segunda ocasión por intoxicación por benzodiacepinas y descartar delirium de origen a determinar, por el cuadro clínico que el paciente presentaba (tos, posteriormente hemoptisis, al parecer fiebre, dolor en tórax posterior y en segunda referencia por ser llevado al servicio médico no respondiendo al interrogatorio, con aparente deterioro neurológico), se encontraban justificadas dichas referencias, asimismo se podrían considerar oportunas, ya que en base a los diagnósticos que se establecieron en el momento de las referencias, su manejo específico requería de un segundo nivel de atención (como un medio hospitalario).

Por tanto, las referencias en cuanto a los padecimientos de urgencia se consideran oportunas, sin embargo, ante el cuadro clínico previamente documentado que presentaba el paciente, el cual no remitia y llevaba más de un año de evolución, los médicos del servicio médico del Reclusorio Preventivo Varonil Norte, al no contar con un diagnóstico de certeza, pudieron haberse apoyado en una opinión médica por especialista (Medicina Interna o Neumología), la cual no ocurrió, por tanto, en cuanto a la detección del diagnóstico se podría considerar que no hubo una referencia oportuna.

En cuanto al último planteamiento, el cual refiere advertir si la atención médica brindada al interno paciente en el Hospital General Rubén Leñero fue oportuna y correcta en el seguimiento a la atención de su padecimiento.

En este sentido, respecto a su primer internamiento, no se puede determinar si la atención fue correcta y oportuna, ya que no se tienen documentadas notas médicas respecto a este primer evento, solo la nota de egreso, donde se refiere que se remitieron los diagnósticos de ingreso (síndrome confusional agudo remitido/neuroinfección descartada por LCR/ intoxicación por drogas de abuso remitido), así como se refiere que se realizaron estudios complementarios (tomografía de tórax) donde se identificó una imagen hiperdensa en mediastino, de la cual se sugirió valoración por neumología para iniciar protocolo de estudio, sin embargo, al no contar con dicha especialidad se sugirió su valoración en un tercer nivel de atención.

Respecto a su segundo internamiento, en éste sí se podría considerar que la atención médica proporcionada fue adecuada y oportuna, ya que se realizaron estudios complementarios, se proporcionó tratamiento médico, se coordinó valoración por servicio de Neurocirugía (la cual no se pudo realizar por sobresaturación del Hospital General Balbuena) y se decidió manejo invasivo de la vía aérea debido a su deterioro neurológico.

Conclusiones

1. No se llevó a cabo un seguimiento médico apropiado por parte del servicio médico del Reclusorio Preventivo Varonil Norte, ya que no se encontraron documentados resultados de estudios específicos solicitados en notas médicas (como resultado de BAAR), así como tampoco se encontró documentado algún seguimiento médico durante un año desde que el interno paciente fue valorado por primera ocasión.

2. La falta del seguimiento médico provocó un retraso en el diagnóstico de tuberculosis, por tal motivo no fue atendido de forma específica, pudiendo provocar su reactivación, diseminación a otros órganos y finalmente ocasionando la muerte.

3. Las referencias y traslados al Hospital General Rubén Leñero, en cuanto a sus padecimientos de urgencia, por parte del Servicio Médico del Reclusorio Preventivo Varonil Norte se encontraban justificadas y fueron oportunas, ya que por el cuadro clínico que el interno paciente presentó y en base a los diagnósticos que se establecieron en el momento de las referencias, su manejo específico requería de un medio hospitalario.

4. En cuanto a la detección del diagnóstico de certeza que presentó el interno paciente, se podría considerar que no hubo una referencia oportuna.

5. No se puede determinar si la atención médica recibida en el Hospital General Rubén Leñero en la primera hospitalización del interno paciente fue adecuada, ya que no se encontró información respecto a este primer internamiento más que la nota de egreso.

6. Respecto al segundo internamiento del interno paciente, se puede considerar que la atención médica recibida en el Hospital General Rubén Leñero fue adecuada, ya que se realizaron estudios complementarios, se proporcionó tratamiento médico, se coordinó valoración por servicio de neurocirugía y se decidió manejo invasivo de la vía aérea debido a su deterioro neurológico.

Caso R. Expediente CDHDF/II/122/XOCH/13/P1603

140. Acta circunstanciada de fecha 17 de abril de 2013, suscrita por una visitadora adjunta de este Organismo, en la cual consta la entrevista realizada al peticionario **R**, quien refirió lo siguiente:

[...]

El 3 de marzo de 2012, su hermano agraviado **R** le refirió que comió un betabel preparado que compró en el patio de visita del centro de reclusión y le hizo daño, por lo cual había tenido vómito.

El 5 de marzo de 2012 su familiar acudió a la unidad médica porque todavía tenía molestias; le brindaron antibióticos y medicina para gastritis, no mejoró, por lo que el jueves 8 de marzo de 2012 lo trasladaron al Hospital General Xoco en donde falleció horas después (vomitaba sangre).

El enfermero "Memo" presenció la cantidad de sangre que estaba vomitando. Su hermano sólo padecía diabetes, no tomaba ni consumía ningún tipo de droga.

No alega la falta de atención médica sino que no se hayan dado cuenta de que su hermano se encontraba tan grave, dado que falleció en cuestión de 5 días.

141. Oficio número A-325/13, de fecha 22 de abril de 2012, suscrito por el Director del Instituto de Ciencias Forenses del Tribunal Superior de Justicia del Distrito Federal, en el cual consta lo siguiente:

- Oficio sin número, de fecha 9 de marzo de 2012, dictamen de necropsia realizada a agraviado **R**, suscrito por los peritos médicos Juan Carlos Ramírez Pérez y Mario J. Noguez Blancas, en el cual se establece lo siguiente:

[...]

Conclusión: Agraviado **R** falleció de congestión visceral generalizada.

- Oficio sin número, de fecha 10 de marzo de 2012, resultado de examen químico toxicológico, suscrito por el perito químico Ernesto Bernal Morales, en el cual se establece lo siguiente:

[...]

Conclusión: Negativo, no se identificó la presencia de los grupos de tóxicos (cocaína, cannabinoides, barbitúricos y benzodiacepinas) en la muestra recibida y analizada.

- Oficio sin número, de fecha 15 de marzo de 2012, examen histopatológico suscrito por el médico patólogo Fernando García Dolores, en el cual se establece lo siguiente:

Encéfalo con: Edema cerebral, hipoxia anóxica.
Corazón con: Isquemia aguda.
Pulmón con: Neumonía aguda, edema pulmonar, infarto pulmonar, membranas hialinas.
Hígado con: Cirrosis micronodular, hepatitis crónica, esteatosis mixta.
Páncreas con: Sin cambios morfológicos.
Bazo con: Congestión.
Estómago con gastritis crónica erosiva.

- Oficio sin número, de fecha 29 de marzo de 2012, ampliación de dictamen de necropsia, suscrito por los peritos médicos Juan Carlos Ramírez Pérez y Mario J. Noguez Blancas, en el cual se establece lo siguiente:

[...]

Basados en los resultados de los estudios químico toxicológico, cromatografía de gases e histopatológico se corrobora que la causa de muerte es debida a neumonía aguda acompañada de edema pulmonar e infarto pulmonar, en un individuo que además cursaba con cirrosis micronodular, hepatitis crónica y nefritis crónica intersticial.

142. Resumen clínico de fecha 8 de marzo de 2012, suscrito por los doctores Pérez Mau y Barraza Rumo, adscritos al Hospital General Xoco, en el cual consta lo siguiente:

Paciente **R**, masculino de 46 años de edad que ingresa al servicio de urgencias del Hospital General de Xoco el 8 de marzo de 2012 a las 14:50 horas, proveniente del Reclusorio Preventivo Varonil Sur.

Cuenta con los siguientes antecedentes médicos de importancia: diabetes mellitus tipo II de 8 años de diagnóstico, en tratamiento con glibenclamida y metformina cada 8 horas. Niega HTA. Antecedente de ingesta de alcohol a base de fermentados de forma intensa, desde la adolescencia hasta hace 12 años, así como consumo de marihuana hasta hace 12 años, sin especificar patrón de consumo.

Paciente que es traído por personal de custodia de reclusorio por presentar cuadro de 6 días de evolución, con aparición de dolor abdominal localizado en región periumbilical, así como epigastrio, siendo progresivo. Presentando el día de ayer por la noche vómito de contenido hepático en una ocasión, siendo atendido en el servicio médico, persistiendo con el sangrado, motivo por el cual es referido a este Hospital para su valoración.

A su ingreso paciente consciente, agitado, con mucosas pálidas y deshidratadas, refiriendo dolor abdominal intenso, con pupilas midriáticas de 4mm., biporrefléctícas, con polipnea, centilaciones profundas y rápidas, campos pulmonares bien ventilados sin agregados, pericardio rítmico de buena intensidad sin agregados. Abdomen con dolor a la palpación en región periumbilical, peristalsis disminuida, abdomen blando, sin datos de irritación peritoneal, extremidades simétricas con arcos de movilidad conservados, pulsos homócrotos y sincrónicos, llenado capilar de 3 segundos.

Paciente que a su ingreso con gasometría con datos de acidosis metabólica severa por [ilegible], decidiéndose manejo avanzado de la vía aérea, así como manejo hídrico y control hemodinámico. Paciente que durante su estancia tendiente a la hipotensión, por lo que se inician aminas a base de dopamina, sin lograr respuesta adecuada.

Se obtienen estudios de laboratorio compatibles con acidosis metabólica severa con hiperlactatemia severa, falla renal aguda, síndrome urémico, hiperkalemia, manteniéndose anúrico por lo que se decide colocación de catéter para diálisis peritoneal, iniciándose recambios de diálisis.

Paciente que evoluciona de forma tórpida, persistiendo anúrico, con cifras tensionales a la baja, a pesar de aminas; frecuencias cardiacas tendientes a la baja. Se toman nuevos laboratorios.

Paciente que evoluciona de forma tórpida, presentando paro cardiaco a las 22:05 horas del 8 de marzo de 2012, iniciándose maniobras avanzadas de reanimación cardiocerebropulmonar sin lograr revertir el cuadro.

Se establece hora de defunción a las 22:20 horas.

Diagnósticos de defunción: Desequilibrio ácido base, acidosis metabólica severa, hiperlactatemia severa, desequilibrio hidroelectrolítico, deshidratación severa, hiperkalemia severa, falla renal aguda, síndrome urémico y sangrado de tubo digestivo alto activo.

143. Resumen clínico de fecha 16 de julio de 2013, suscrito por el doctor César Eduardo Jalapa Hernández, médico general adscrito a la unidad médica del Reclusorio Preventivo Varonil Sur, en el cual consta lo siguiente:

Paciente **R**, masculino de 46 años de edad, cuenta con el antecedente de diabetes mellitus tipo II desde hace 7 años aproximadamente, con tratamiento a base de hipoglucemiantes orales como glibenclamida 5mg. una tableta vía oral cada 8 horas, así como metformina 850 mg. una tableta vía oral cada 8 horas.

El día 8 de marzo de 2012 refiere dolor lumbar sin irradiación, por lo que acude al servicio médico, llevado por paramédicos internos; a su ingreso el interno paciente se observa en decúbito prono, somnoliento, actitud modificada a expensas de cuadro actual, con Glasgow 14/15, reactivo, orientado en sus tres esferas, tegumentos pálidos y subhidratado, pupilas isocóricas, normorrefléxicas, mucosa oral deshidratada, con huellas hemáticas (negruzcas) en cara interna de labios así como en dientes. Faringe

sin alteraciones, cuello sin datos de ingurgitación yugular ni soplos carotídeos. Región precordial con Rs Cs con taquicardia, de buena intensidad; no se auscultan soplos ni agregados, Cs Ps limpios con buena entrada y salida de aire, sin agregados. Abdomen globoso a expensas de panículo adiposo, blando, depresible, doloroso a la palpación profunda de mesogastrio y flanco izquierdo, puntos ureterales, apendiculares negativos, sin cambios de coloración ni signos compatibles con afección pancreática. Sin visceromegalias, peristalsis normoactiva, giordanos dudosos.

Se inicia terapia de reanimación hídrica, aines y anti H más inhibidor de bomba de protones, se realiza hoja de referencia con carácter "urgente" para valoración en el Hospital General Xoco, con el diagnóstico de *sangrado de tubo digestivo alto.*

144. Opinión médica de fecha 30 de septiembre de 2013, suscrita por personal médico adscrito a la Coordinación de Servicios Médicos y Psicológicos de este Organismo, en la cual se establece lo siguiente:

[...]

Discusión del caso

Se trata de paciente **R**, de 46 años de edad, quien acude el día 5 de marzo de 2012 a la unidad médica del Reclusorio Preventivo Varonil Sur por presentar dolor renal, tiene el antecedente de ser portador de diabetes mellitus tipo II desde hace 7 años, actualmente con tratamiento. A la exploración física se observa con dolor a nivel de punto ureteral derecho, resto de la exploración sin datos patológicos. Se integra el diagnóstico de infección de vías urinarias, se indica trimetoprim con sulfametoxazol tomar una tableta vía oral, cada doce horas durante diez días. El 7 de marzo acudió por vómito de contenido alimentario sin evacuaciones diarreicas. A la exploración se observó con mucosa oral subhidratada, resto sin alteraciones. Se integró el diagnóstico de intolerancia a la vía oral.

El día 7 de marzo de 2012 acude nuevamente a dicha unidad médica por presentar vómito con sangre, se observó sin huellas de la misma y se inicia reposición de líquidos con solución fisiológica 1000 p/2 horas, más omeprazol y ranitidina 2 amp IV, remitiendo el cuadro y solicitando endoscopia. El 8 de marzo acude por continuar con el vómito con sangre y además se observa con ligera palidez y tendencia a la deshidratación, taquicárdico, abdomen distendido con resistencia muscular, peristalsis normoactiva. Se solicita valoración por urgencias y de ser posible endoscopia de urgencia.

Ingresa al Hospital General Xoco el 8 de marzo de 2012 a las 15:05 horas, se observó con aumento de la frecuencia cardiaca, de la frecuencia respiratoria y disminución de la temperatura (frecuencia cardiaca 102, frecuencia respiratoria de 28 y temperatura corporal de 35). Se observó consciente, orientado, quejumbroso, con aspecto de la cara de dolor, mucosas secas y pálidas, con presencia de estertores gruesos generalizados, precordio con buena intensidad, rápido, sin agregados. Abdomen blando, depresible, peristalsis disminuida, doloroso en región periumbilical, rebote negativo, extremidades simétricas, sin deformidades, arcos de movilidad conservados. Se integran los diagnósticos de: sangrado de tubo digestivo alto, desequilibrio ácido base e hidroelectrolítico, acidosis metabólica severa con hiperlactatemia, deshidratación severa. Se reporta grave con pronóstico reservado.

El agraviado **R** falleció el 8 de marzo de 2012 a las 22:30 horas con los diagnósticos de: 1) desequilibrio ácido base, acidosis metabólica severa, hiperlactatemia severa; 2) desequilibrio hidroelectrolítico, deshidratación severa, hiperkalemia severa, 3) falla renal aguda, síndrome urémico; 4) sangrado de tubo digestivo alto activo.

Del protocolo de necropsia se concluye que: se corrobora que la causa de muerte es debida a neumonía aguda acompañada de edema pulmonar e infarto pulmonar en un individuo que además cursaba con cirrosis micronodular, hepatitis crónica y nefritis crónica intersticial, como lo demuestran los estudios histopatológicos correspondientes.

En lo que respecta a los planteamientos del problema, en primer lugar se solicita determinar si la atención médica brindada al paciente **R** en la unidad médica del Reclusorio Preventivo Varonil Sur para la atención del malestar gástrico fue adecuada y oportuna, del expediente clínico que me fue proporcionado se obtuvo que padecía diabetes mellitus de 7 años de evolución en tratamiento. En el expediente clínico se hace constar que el señor acudió a dar seguimiento a su padecimiento, la última valoración médica se llevó a cabo en agosto de 2010, se reporta una glicemia central de 257 mg/dL, se indica glibenclamida, metformina, dieta hipocalórica y cita en un mes. Se observan los resultados de la química sanguínea realizada el 15 de agosto de 2006 cuando le fue realizado el diagnóstico. La última nota médica que hace constar la atención médica ofrecida al agraviado **R** por la diabetes mellitus que padecía tiene fecha 16 de agosto de 2010. Al respecto la norma oficial mexicana NOM-015-SSA2-1994, para la prevención, tratamiento y control de la diabetes refiere que las valoraciones médicas estarán enfocadas a prevenir y descartar complicaciones de esta enfermedad como nefropatía, pie diabético, neuropatías, dislipidemias, asimismo, que las consultas deberán que las consultas se llevarán a cabo de manera frecuente hasta tener un control metabólico del paciente y que por lo menos una vez al año se deberán llevar a cabo estudios de laboratorio. En el caso que nos ocupa desde 2006 fecha en que fue diagnosticado con diabetes no se hace constar en el expediente que se hubieran realizado estudios de laboratorio para valorar el control metabólico del paciente y descartar las complicaciones mencionadas. Por lo anterior, es posible establecer que la unidad médica del Reclusorio Preventivo Varonil Sur no proporcionó la atención médica y medicamentosa al agraviado **R** por la diabetes mellitus que padecía.

En lo que respecta al padecimiento gástrico del agraviado **R**, se hace constar en el expediente que el señor acudió el día 7 de marzo por presentar vómito de contenido alimentario por lo que se integró el diagnóstico de intolerancia a la vía oral[164]. Al respecto la literatura médica refiere[165] que el vómito puede aparecer en una gran variedad de situaciones clínicas como abdomen agudo, apendicitis, colecistitis, pancreatitis, peritonitis, obstrucción intestinal, dispepsia, úlcera gástrica, así como en infecciones del aparato digestivo, enfermedades metabólicas (cetoacidosis diabética, hipercalcemia, uremia); fármacos, entre muchas otras. Dada la gran diversidad de causas de náuseas y vómitos deber realizarse una evaluación ordenada y minuciosa, teniendo como pilares la anamnesis, el examen físico y los exámenes complementarios, tomando en cuenta además que el paciente había acudido por ser diabético y presentar dolor renal con probable infección de vías urinarias. Le fue indicado metoclopramida, medicamento utilizado para el tratamiento de las náuseas y el vómito. En el caso que nos ocupa se dio un diagnóstico que no es una enfermedad es un síntoma y se dio tratamiento para dicho síntoma sin realizar o solicitar estudios de laboratorio y/o gabinete para establecer un diagnóstico adecuado.

Ese mismo día se valoró nuevamente al agraviado **R** por presentar vómito que contenía sangre (hematemesis) por lo que se administran líquidos, omeprazol y ranitidina. Se menciona que no presenta evidencia del sangrado y se da de alta por remisión del cuadro. La literatura médica[166] menciona que la hematemesis se debe a un sangrado proximal al ligamento de Treitz, o sea, proveniente del esófago, el estómago o el duodeno. Entre las causas de dicho sangrado se encuentran la enfermedad úlcero péptica, la gastritis erosiva, várices esofágicas y gástricas, síndrome de Mallory-Weiss entre otras causas. También

[164] Cabe mencionar que en la Clasificación Internacional de Enfermedades 10ª no se menciona la intolerancia a la vía oral.
[165] Argente, Horacio. Semiología Médica. 1ª edición, editorial Panamericana, México, 2006. Págs. 663.
[166] Argente, Horacio. Semiología Médica. 1ª edición, editorial Panamericana, México, 2006. Pág. 662.

se menciona que la hemorragia gastrointestinal es un problema frecuente en la práctica médica de urgencias y debe considerarse una entidad que pone en peligro la vida hasta no demostrarse lo contrario[167]. Como toda urgencia real la triada anamnesis, examen físico y valoración diagnóstica con frecuencia deben aplicarse simultáneamente con reanimación y estabilización. El tratamiento primario consiste en medidas de reanimación, suele requerirse tratamiento definitivo de las vías respiratorias para prevenir la aspiración de sangre, iniciar reposición de volumen, instalar sonda nasogástrica. El tratamiento secundario es la endoscopia para identificar y tratar los sitios sangrantes.

Por todo lo anterior, en este caso es posible determinar que existió mala práctica médica durante la atención proporcionada al agraviado **R** por su padecimiento gástrico.

En lo que se refiere a determinar si el traslado del señor **R** al Hospital General Xoco fue oportuno y si la atención médica que recibió en dicho nosocomio fue la adecuada a los síntomas que presentaba a su ingreso. En el expediente se refiere que el señor acudió desde el 7 de marzo por presentar vómito con sangre sintomatología que, como se menciona en el punto anterior, debió ser considerada un riesgo para la vida y ser referido a un hospital, lo cual fue llevado a cabo hasta el siguiente día. Fue ingresado al Hospital General Xoco con los siguientes diagnósticos de ingreso: sangrado de tubo digestivo alto, desequilibrio ácido base e hidroelectrolítico, acidosis metabólica severa con hiperlactatemia y deshidratación severa, por lo que se establece que la referencia no fue oportuna. A su ingreso a dicho hospital se le proporcionó manejo avanzado de la vía aérea, así como control hídrico y hemodinámico, se le practicó diálisis peritoneal por la hiperkalemia que presentaba.

Por lo anterior se concluye que la referencia del agraviado **R** al Hospital General Xoco no fue oportuna. Respecto a la atención que le proporcionaron en dicho hospital ésta fue adecuada con base en los síntomas que presentaba a su ingreso.

En cuanto a determinar si el motivo del deceso del agraviado **R** guarda relación con el padecimiento gástrico que presentaba. Considerando el protocolo de necropsia en el que se refiere que se observa en tráquea salida de líquido hemático y que los estudios histopatológicos concluyen que el señor falleció por neumonía aguda, al respecto la literatura médica[168] refiere que en una persona que presenta sangrado de tubo digestivo alto abundante suele requerir tratamiento definitivo de la vía aérea para prevenir la aspiración de sangre, se observó nota médica en la que se menciona que el paciente presentó broncoaspiración. Otros autores[169] refieren que la intubación endotraqueal está indicada en pacientes con un sangrado severo, en condiciones inestables o con problemas de conciencia, pues puede ocurrir una neumonía aspirativa. Por lo que es posible establecer que el motivo del deceso del agraviado **R** si guarda relación con el padecimiento gástrico que presentaba.

Conclusiones

Se observó mala práctica médica durante la atención médica proporcionada al agraviado **R** en la unidad médica del Reclusorio Preventivo Varonil Sur.

El traslado del agraviado **R** al Hospital General Xoco no fue oportuno. La atención médica que recibió en dicho hospital fue adecuada con base al cuadro clínico y estudios de laboratorio que le fueron practicados.

[167] Tintinalli, Judith; Kelen, Gabor. Medicina de Urgencias, 6ª edición, Edit. Mc Graw Hill, México 2006, pág. 589
[168] Tintinalli, Judith; Kelen, Gabor. *Medicina de Urgencias*, 6ª edición, Edit. Mc Graw Hill, México 2006, pág. 590.
[169] Carlos Contardo Zambrano, Hemorragia digestiva alta no originada por varices, Acta méd. Peruana v.23 n.3 Lima sep./dic. 2006

Con base en el protocolo de necropsia y en el expediente clínico que me fueron proporcionados, se determina que el motivo del deceso del agraviado **R** sí tiene relación con el padecimiento gástrico que presentaba.

La unidad médica del Reclusorio Preventivo Varonil Sur no proporcionó atención médica adecuada al agraviado **R** por la diabetes mellitus II que padecía.

Caso S. Expediente CDHUO/II/121/IZTP/13/P4798

145. Acta circunstanciada de fecha 19 de julio de 2013, suscrita por un visitador adjunto de este Organismo, en la que consta la entrevista al agraviado **S**, quien refirió lo siguiente:

[...] desde hace mes y medio comenzó a perder peso y al día de hoy ha perdido aproximadamente 15 kilogramos, además de que tiene los pies muy hinchados. Hace un mes fue referido al Hospital Torre Médica Tepepan en donde le indicaron que presenta probable anemia; le indicaron complejo B, ácido fólico, fluconazol y pomada para las hemorroides, pues tiene dolor muy intenso al defecar. El 17 de julio fue referido al Hospital General Balbuena, en donde le realizaron pruebas de laboratorio y un electrocardiograma. Ocasionalmente presenta fiebre y diarrea.

146. Acta circunstanciada de fecha 23 de julio de 2013, suscrita por un visitador adjunto de este Organismo, en la que consta la llamada telefónica de la madre del agraviado **S**, quien refirió lo siguiente:

El día de hoy su hijo le llamó para informarle que había estado teniendo fiebre por la madrugada, por lo que le preocupaba que su estado de salud se agravara.

Personal de esta Comisión estableció comunicación telefónica con la Dra. Gutiérrez, médica adscrita a la unidad médica del Reclusorio Preventivo Varonil Oriente, quien respecto del estado de salud del agraviado **S** informó que su probable diagnóstico es insuficiencia venosa profunda. A petición de este Organismo lo canalizaría para que se le brindara atención médica y medicamentos.

147. Oficio número UMRPVO/01226/13, de fecha 21 de julio de 2013, suscrito por el Encargado de la Unidad Médica del Reclusorio Preventivo Varonil Oriente, en el cual informa lo siguiente:

[...] El paciente **S** fue valorado el día 19 de julio del 2013 por el Dr. Emilio Ortiz Martínez, médico adscrito a esta Unidad Médica, quien diagnosticó probable insuficiencia venosa profunda, solicitó ultrasonido doppler de miembros pélvicos inferiores y valoración por el servicio de cirugía vascular. [...]

148. Acta circunstanciada de fecha 31 de julio de 2013, suscrita por un visitador adjunto de este Organismo, en la que consta la entrevista al agraviado **S**, quien refirió lo siguiente:

[...] se sentía muy mal de salud y tenía fiebre, además, resultaba evidente la dificultad que presentaba para hablar y respirar.
Por tal motivo, personal de este Organismo acompañó al agraviado **S** a la unidad médica del centro de reclusión, en donde el Dr. Raúl Barajas Ceja, encargado del área, se comprometió a brindarle atención médica y los medicamentos necesarios.

149. Acta circunstanciada de fecha 16 de agosto de 2013, suscrita por un visitador adjunto de este Organismo, en la cual consta lo siguiente:

> Personal médico adscrito a la unidad médica del Reclusorio Preventivo Varonil Oriente informó que el día 5 de agosto de 2013, el agraviado **S** ingresó al Hospital General Iztapalapa donde falleció el día 12 de agosto por choque séptico y neumonía severa por infección de VIH.

150. Oficio número SM/HGTMT/0086/2013, de fecha 9 de septiembre de 2013, suscrito por el Director del Hospital General Torre Médica Tepepan, mediante el cual informó lo siguiente:

> Se trata de paciente masculino de 45 años de edad, proveniente del Reclusorio Preventivo Varonil Oriente, que acude a este centro hospitalario el día 12 de junio de 2013 para toma de una placa de tórax únicamente; posteriormente acude el día 29 de julio de 2013, con el diagnóstico de bicitopenia en estudio como interconsulta al servicio de Medicina Interna, la cual no se realizó ya que ese día no se contaba con médico de la especialidad solicitada, por lo cual se les solicitó reprogramar consulta para el turno matutino o fines de semana, lo cual hasta el momento no ha sido solicitado a esta unidad hospitalaria, ignoramos la causa.

151. Resumen clínico de fecha 6 de septiembre de 2013, suscrito por la doctora Iris Sámano Borgonio, adscrita a la unidad médica del Reclusorio Preventivo Varonil Oriente, en el cual consta lo siguiente:

> 14/12/2012. Paciente **S** acude al servicio médico diagnosticándole descartar fractura de 3er metacarpiano derecho, celulitis de mano derecha. Tratándolo con cefotaxima, metronidazol, naproxeno, paracetamol, curaciones y Rx AP y oblicua de mano derecha.
>
> 03/05/2013. Acude al servicio médico diagnosticándole neurodermatitis, tratándolo con clorfenamina y complejo B.
>
> 10/05/2013. Se toman laboratorios los cuales reportan leucos 4.02, monocitos 19.50, linfocitos 0.94, monocitos 0.78, hemoglobina 10.32, hemoglobina corpuscular media 56.40, plaquetas 427, DHL 220, HDLD 13.5, albúmina 2.9, globulina 5.0, relación A/G 0.6, EGO proteínas 30, leucos 3-4 x campo, células epiteliales moderadas, cristales de oxalato de calcio ++, bacterias abundantes, cilindros hialinos +, granulosos +.
>
> 06/05/2013. Acude al servicio médico diagnosticándole probable diabetes mellitus, infección de vías urinarias, enfermedad ácido péptica. Tratándolo con ranitidina, ciprofloxacino, metoclopramida, se da solicitud de laboratorios BHC, QSC, EGO.
> 24/05/2013. Acude al servicio médico diagnosticándole problema agudo péptico, problema hemorroidal y estreñimiento ocasional. Indicándole pentoxifilina, psyllium plantago, sheriproct ungüento y espaven enzimático.
>
> 18/06/2013. Acude al servicio médico, diagnosticándole diabetes mellitus descartada, gastroenteritis probablemente infecciosa, enfermedad ácido péptica, síndrome anémico, fisura anal; tratándolo con TMP/SMX, butilhioscina, sulfato ferroso, ranitidina. Cuenta con medicamento para fisura anal. IC a Medicina Interna, cita abierta a urgencias.
>
> 25/06/13. Acude a Torre Médica Tepepan, diagnosticándole bicitopenia en estudio (síndrome anémico + leucopenia), candidiasis oral. Cita a Medicina Interna en un mes el día 29 de julio de 2013, a las 16:00

horas (aunque no cuenta con todos los estudios. Realizar ELISA para VIH, perfil viral para hepatitis B y C, coprológico y coproparasitoscópico, USG abdominal.

26/06/2013. Acude a servicio médico refiriendo haber acudido a Torre Médica Tepepan el 25 de junio de 2013, con los diagnósticos de bicitopenia en estudio (síndrome anémico), leucopenia, candidiasis oral. Le realizan estudios ELISA, perfil viral, coproctológico y coproparasitoscópico. Se da solicitud para tele de tórax y RX simple de abdomen. Se da tratamiento con ácido fólico, fluconazol, sulfato ferroso y/o fumarato ferroso, complejo B, furosemide. IC el día 29 de julio de 2013.

08/07/2013. Acude a servicio médico diagnosticándole insuficiencia venosa profunda, extravasación de líquidos en el tercer espacio de los miembros pélvicos, rinofaringitis viral, síndrome febril, colon irritable, síndrome hemorroidal crónico agudizado. Tratándolo con cefotaxima, loratadina, dextrometorfano, paracetamol e interconsulta a Medicina Interna para valoración por edema resistente a tratamiento.

12/07/2013. Acude a Hospital Torre Médica Tepepan para realizar tele de tórax.

12/07/2013. Acude al servicio médico diagnosticándole bicitopenia y se le realiza IC a Medicina Interna y se le indica TMP/SMX, metronidazol y butilhioscina, dieta sin grasas.

12/07/2013. Acude a consulta diagnosticándole inmunosupresión en estudio a descartar neoplasia. Tratamiento a base de IC a MI, Clínica Condesa, tratamiento médico. Se envía a Hospital General Balbuena.

15/07/2013. Acude a Hospital Torre Medica Tepepan para realizar USG abdominal diagnosticándole hepatoesplenomegalia y derrame pericárdico

17/07/2013. Acude a Hospital General Balbuena diagnosticándole anemia microcítica hipocrómica, enfermedad pulmonar obstructiva crónica, desequilibrio hidroelectrolítico descartado, diarrea crínica a descartar enfermedad por inmuno supresión, infección de vías urinarias. Indicando furosemide, TMP/SMX, sulfato ferroso, ácido fólico.

19/07/2013. Se realiza hoja de referencia a Medicina Interna.

19/07/2013. Acude al servicio médico diagnosticándole insuficiencia venosa profunda agudizada, tratándolo con IC a Medicina Interna.

27/07/2013. Acude a Hospital Belisario Dominguez realizando USG doppler, indicando datos de insuficiencia venosa periférica.
29/07/2013. Acude a Hospital Torre Médica Tepepan donde no se cuenta con médico internista en turno vespertino., Sacar cita programada en turno matutino o sábado o domingo.

31/07/2013. Acude al servicio médico de urgencias, realizándole tratamiento a base de vía parenteral.

05/08/2013, Acude al servicio médico donde se traslada de urgencia al Hospital General Iztapalapa con los diagnósticos de acidosis metabólica, hipocalemia, bicitopenia, inmunosupresión en estudio.

05/08/2013. Acude a Hospital General Iztapalapa de urgencia, diagnosticándole choque séptico, neumonía severa, infección de virus de inmunodeficiencia humana. Donde fallece el 12 de agosto de 2013.

152. Oficio HGI/SM/QDH/037/13, de fecha 18 de septiembre de 2013, suscrito por el Director del Hospital General Iztapalapa, en el cual consta lo siguiente:

- Nota de ingreso a Urgencias:
5 de agosto del 2013: El paciente **S**, de 45 años de edad, ingresa por presentar dificultad respiratoria. Refiere que no cuenta con antecedentes crónico degenerativos, niega alergias, traumáticos o transfusionales.

Padecimiento actual
Inicia padecimiento actual hace mes y medio con la presencia de tos crónica, no productiva, así como fiebre cuantificada en varias ocasiones, de predominio nocturno, edema de extremidades pélvicas, por lo cual inicia manejo su médico del reclusorio con furosemide, perdiendo 25 kilogramos en ese tiempo, persiste el ataque al estado general y la fiebre, por lo cual es enviado a esta unidad para su valoración.

[...]

Exploración física
Se trata de paciente masculino aparente igual a la cronología, con palidez de tegumentos y regular estado de hidratación, edema en manos y extremidades pélvicas, cráneo y cuello sin alteraciones, tórax normolíneo con estertores subcrepitantes diseminados con mayor fuerza en región parahiliar derecha, disminución del murmullo vesicular, precordio rítmico con taquicardia sin soplos, en abdo,en presenta peristalsis normoactiva, blando, depresible, sin datos irritación peritoneal ni megalias, extremidades pélvicas con edema y fóvea (+) hasta región de rótula.

IDX: Infección de vías respiratorias bajas, neumonía adquirida en la comunidad, probable inmunosupresión por VIH, descartar enfermedad renal crónica.

[...]

Se inicia tratamiento a base de soluciones, antibióticos, antipiréticos y soporte ventilatorio.

Se solicita valoración por el servicio de medicina interna quien considera ingresar al paciente en cuanto exista espacio disponible, considerando los diagnósticos de neumonía de focos múltiples, hepatopatía crónica alcohólica, descartar infección por virus de inmunodeficiencia humana, insuficiencia cardiaca derecha.

- Resumen clínico y nota de defunción, de fecha 12 de agosto de 2013, suscrita por la doctora Leticia Rodríguez Valdez, adscrita al Hospital General Iztapalapa, en el cual consta lo siguiente:

Se trata de paciente masculino de 45 años de edad, quien fue traído a esta unidad por personal de custodia del Reclusorio Preventivo Varonil Oriente, el día 5 de agosto de 2013, por la presencia de dificultad respiratoria.

El paciente negaba antecedentes de importancia. Negaba enfermedades crónicas degenerativas toxicomanías, así como también negaba alergias, traumáticos y transfusionales.

Refirió el motivo de sui padecimiento actual de inicio hace mes y medio con la presencia de tos crónica no productiva, así como fiebre no cuantificada, de predominio nocturno y posteriormente se agregó edema de

extremidades, a lo que se le prescribió furosemide, sin mejoría, por lo cual se decidió su traslado a esta unidad para valoración.

A su llegada el paciente presentaba hipotensión, taquicardia, fiebre y con desaturación de oxígeno por oximetría de pulso, por lo cual se decide ingreso a esta unidad. A la exploración física encontramos estertores subcrepitantes diseminados en región parahiliar bilateral, así como disminución del murmullo vesicular, se ingresó como una neumonía atípica y probable inmunosupresión por VIH, se inicia manejo médico con oxígeno, antibióticos, antipiréticos y medidas generales en su estancia en la unidad, sin embargo el día 11 de agosto de 2013 a las 17:00 horas, el paciente presenta evolución tórpida de su enfermedad, empeorando su dificultad respiratoria y siendo aún más marcada su desaturación de oxígeno, aun a pesar del uso de oxígeno suplementario, por lo cual se decide el manejo avanzado de la vía aérea con intubación orotraqueal, la lesión pulmonar del paciente no pudo ser revertida, se manejó en modo ventilatorio, asistido con volumen de Fi02 al 80 por ciento, sin embargo el paciente no respondió adecuada. [...].

El día de hoy a las 16:30 horas el paciente presenta paro cardiaco, por lo cual se inician maniobras de reanimación básicas y avanzadas. Administrando vasopresores, sin embargo el paciente permaneció en asistolia, por lo cual después de 20 minutos se declara en defunción. Quedando con los diagnósticos de choque séptico de 24 horas de evolución, neumonía severa de 45 días e infección por virus de inmunodeficiencia humana de dos meses.

153. Opinión médica de fecha 25 de abril de 2014, suscrita por un médico adscrito a la Coordinación de Servicios Médicos y Psicológicos de esta Comisión, de la cual se desprende lo siguiente:

[...]

Discusión del caso

En el caso en cuestión no se realizó protocolo de necropsia, por tanto la causa de muerte solo se determinó de forma clínica, siendo los diagnósticos referidos previamente (choque séptico, neumonía severa e infección por virus de VIH).

Dichos diagnósticos, en base a la información analizada, se encontraron sustentados clínicamente (neumonía[170], infección por virus de VIH[171] y choque séptico[172,173]).

[170]Los factores de riesgo importantes de mayor morbilidad y mortalidad por neumonía extrahospitalaria incluyen edad avanzada, alcoholismo, enfermedades concurrentes, alteración del estado mental, frecuencia respiratoria > o igual a 30 respiraciones por minuto, hipotensión (definido como una presión arterial sistólica <90 mmHg o diastólica <60 mmHg), y nitrógeno ureico sanguíneo (BUN) >30 mg/100 ml. (...).
La neumonía extrahospitalaria se inicia fuera del hospital o se diagnostica en el transcurso de 48 h a partir de la hospitalización de un paciente que no ha residido en una instalación de cuidados a largo plazo por 14 días o más antes de iniciarse los síntomas.
En condiciones normales, los mecanismos de defensa pulmonar (reflejo tusígeno, sistema mucociliar, respuestas inmunitarias) previenen el desarrollo de infecciones de las vías respiratorias inferiores consecutivas a la aspiración de secreciones bucofaríngeas que contienen bacterias o a la inhalación de aerosoles infectados la neumonía extrahospitalaria ocurre cuando hay un defecto en uno o más de los mecanismos normales de defensa del hospedador, un inóculo infeccioso muy considerable o patógenos muy virulentos que superan los mecanismos de defensa del hospedador. (...).
Manifestaciones clínicas
La mayoría de los pacientes con neumonía extrahospitalaria presenta cuadro de inicio agudo o subagudo con fiebre, tos con producción de esputo o seca y disnea. Otros síntomas comunes incluyen escalofrío, diaforesis, dolor torácico, pleuresía, hemoptisis, fatiga, mialgias, anorexia, cefalea y dolor abdominal.
Los datos comunes a la exploración física incluyen fiebre o hipotermia, taquipnea, taquicardia y desaturación leve de oxígeno arterial. (...) En la exploración del tórax sobresale la alteración de los ruidos respiratorios y estertores. (...). Diagnóstico Clínico y Tratamiento, Stephen J. ;c Phee, Maxine A. Papadakis, editorial Mc Graw Hill. 46° edición.

[171] El VIH se puede transmitir por tres mecanismos bien establecidos:
Transmisión sexual. Exposición directa a secreciones de personas infectadas como semen y secreciones vaginales.
Transmisión sanguínea. Exposición a sangre o sus derivados, ya sea por transfusiones y transplantes o por vía parenteral debido al uso de agujas contaminadas.
Transmisión perinatal. Transmisión de una madre infectada a su producto, esto se ha llamado transmisión vertical. La infección del producto se puede dar durante el embarazo, durante el parto o durante la lactancia.
Al cabo de unas semanas de la infección se presenta una enfermedad leve similar a la mononucleosis, que se caracteriza por la presencia de fiebre, faringoamigdalitis, malestar general y linfadenopatía cervical, que persisten durante una o dos semanas. Después de este tiempo, los síntomas desaparecen por completo y las personas infectadas permanecen asintomáticas durante años (5-15 años en promedio). Posteriormente se presentan síntomas inespecíficos, como linfadenopatía, anorexia, fiebre y sudores nocturnos. Es frecuente la presencia de enfermedades oportunistas, como el herpes zóster, la candidiasis orofaríngea o vulvovaginal, etc. Finalmente aparece diarrea crónica, tuberculosis pulmonar y extrapulmonar, diferentes tipos de displasías (como el sarcoma de Kaposi o el linfoma de Burkitt), retinitis por citomegalovirus (CMV), otras micobacteriosis, síndrome de desgaste y encefalopatía por VIH. La severidad de las infecciones oportunistas generalmente se correlaciona con la disfunción del sistema inmune. (…).
El diagnóstico de la infección por el VIH se puede realizar mediante dos tipos de pruebas.
a) Pruebas presuntivas o de tamizaje.
Este tipo de pruebas presenta una alta sensibilidad y una muy buena especificidad y se utilizan como primera opción en individuos en los que se sospecha de infección por el VIH. Entre ellas están los ensayos inmunoenzimáticos (ELISA en todas sus variantes), aglutinaciones y las llamadas pruebas rápidas, cuyos formatos van desde los ensayos inmunoenzimáticos en punto (dot ELISA) hasta las inmunocromatografías. Todas las pruebas de tamizaje deben ser confirmadas.
b) Pruebas confirmatorias.
Las pruebas confirmatorias presentan una buena sensibilidad y una excelente especificidad. La más utilizada de todas es la inmunoelectrotransferencia (western blot), sin embargo también la inmunofluorescencia y la radioinmunoprecipitación se consideran como pruebas confirmatorias.
c) Pruebas suplementarias.
Son los métodos del laboratorio que permiten predecir la progresión de la enfermedad y valorar el estado inmune del paciente; la cuenta de linfocitos CD4 y de carga viral, son los marcadores de progresión más utilizados para el seguimiento clínico de pacientes VIH positivos.
Virus de la Inmunodeficiencia Humana, Roberto Vázquez Campuzano, Facultad de Medicina, Universidad Nacional Autónoma de México. http://www.facmed.unam.mx/deptos/microbiologia/virologia/sida-vih.html
[172] Dentro del concepto de choque séptico se engloban dos conceptos más para su compresión total, los cuales son el de sepsis (síndrome de respuesta inflamatoria sistémica con sospecha de infección o infección documentada); sepsis grave (síndrome de sepsis asociada con disfunción orgánica, anormalidades de la perfusión o hipotensión dependiente de la sepsis y que responde a la adecuada administración de líquidos y choque séptico (sepsis grave con hipotensión que no responde a la reanimación con líquidos).
FACTORES DE RIESGO
Cualquier paciente tiene riesgo de desarrollar sepsis, este se incrementa en los extremos de la vida (< 1 año y > 60 años), en pacientes inmuno comprometidos, con presencia de enfermedades subyacentes, uso previo de antibióticos, resistencia hospitalaria, procedimiento invasivos, heridas y traumatismos, adicciones (alcohol y drogas).
El pronóstico depende de varios factores que incluye la historia de salud del paciente (condición subyacente, comorbilidad crónica, tiempo de inicio e intensidad de la infección, magnitud de la respuesta inflamatoria e impacto sobre las funciones de los órganos), para lo cual se recomienda utilizar el sistema PIRO (P= factores predisponentes, I= grado de agresión de la infección, R= intensidad de la respuesta, y O= número de órganos con disfunción) para la evaluación integral del paciente.
Diagnóstico
La presencia de manifestaciones de disfunciones orgánicas secundarias a hipo perfusión en un paciente séptico, establecen el diagnóstico clínico de sepsis grave, que para su confirmación requiere de estudios de laboratorio.
La falla circulatoria aguda caracterizada por hipotensión persistente secundaria no explicable por otras causas, es definitoria de choque séptico.
Se recomienda el monitoreo continuo de:
a. Frecuencia Respiratoria
b. Presión Arterial
c. Presión Arterial Media (la hipotensión se refiere a: PAS <90 mmHg, PAM <60 mmHg, o descenso >40 mmhg de la basal)
d. Frecuencia Cardiaca
e. Temperatura corporal
f. Volúmenes urinarios horarios
g. Alteraciones del estado mental y
h. Velocidad de llenado capilar
PRUEBAS DIAGNÓSTICAS
Para confirmar el diagnóstico de SRIS, y los procesos sépticos, además de los datos clínicos se requiere documentar en la citología hemática la presencia de: leucocitos > 12,000 o leucopenia < 4000, o bandemia > 10%

En este caso, basándome en la fisiopatologia (estudio de la enfermedad) de estas entidades, en particular al cuadro clínico y factores de riesgo que las pudieron haber ocasionado, y en conjunto con la documentación analizada, se sugiere que el agraviado **S** presentó un cuadro de inmunosupresión, es decir, una reducción de la eficacia de su sistema inmunológico, muy probablemente por ser portador del virus de VIH desde hace más tiempo que el emitido por diagnóstico.

Esta inmunosupresión ocasionó cuadros repetidos sin mejoria de infecciones oportunistas, además de datos como pérdida de peso y diarrea crónica; agregándose los resultados de los exámenes de laboratorio realizados (neutropenia, leucopenia).

Además de lo anterior, se agregó un cuadro clínico de tipo respiratorio, lo que aunado a los factores previos, desencadenó un cuadro de neumonía.

En cuanto a los planteamientos establecidos, el primero de ellos nos solicita determinar si existe un nexo causal entre la falta de atención médica oportuna dentro de la unidad médica del Reclusorio Preventivo Varonil Oriente al agraviado **S**, y si ello causó la muerte de éste.

Dentro de los datos analizados en cuanto a la atención médica que se le proporcionó al agraviado **S** por parte del servicio médico de dicho centro, nos encontramos con que el primer documento que se tiene en dicho sentido es una historia clínica elaborada en octubre de 2012 donde se mencionan como datos relevantes pérdida de peso de 12 kg, diarrea y fiebre desde hace 12 semanas, diagnosticando inmunosupresión en estudio y bicitopenia proporcionándole referencia a Hospital.

Posterior a esta referencia no se encontró ninguna nota médica sobre el seguimiento del agraviado **S** en este sentido, las notas médicas posteriores fueron con fecha del 12 de diciembre de 2012 y 3 de mayo de 2013, donde se emitieron diagnósticos de celulitis en mano y dermatitis, los cuales no tienen relación con la causa de muerte.

En el paciente con sepsis, sepsis grave o choque séptico, en ausencia de diabetes puede presentarse hiperglucemia con valores séricos >120 mg/dl, o >7.7 mmol/L, como consecuencia de alteraciones metabólicas como respuesta al proceso inflamatorio, en caso de alteración se deben realizar un monitoreo de los valores sépticos en cada turno durante toda la estancia en UCI y cada 24 horas durante su estancia hospitalaria.
Guía de Referencia Rápida. Diagnóstico y Tratamiento de Sepsis Grave y Choque Séptico en el Adulto.
http://www.medigraphic.com/pdfs/urgencia/aur-2010/aur103e.pdf

[173] Choque Séptico
La septicemia es la causa más frecuente de choque distributivo y conlleva una tasa de mortalidad de 20 a 50%. Por lo general, la septicemia es secundaria a bacteremia gramnegativa (por microorganismos como Escherichia coli, Klebsiella, proteus y Pseudomonas) y menos a menudo por anaerobios gramnegativos (bacteroides), pero la incidencia de septicemia por bacterias grampositivas (p. ej., S. aureus) y hongos va en aumento. Los factores de riesgos incluyen extremos de edad, diabetes, inmunodepresión y antecedente de un procedimiento reciente con penetración corporal.
Manifestaciones Clínicas
signos y síntomas
La hipotensión en forma tradicional se define como la presión arterial sistólica < o igual a 90 mmHg o una presión arterial media inferior a 60 a 65 mmHg, pero debe valorarse con respecto a la presión arterial normal del paciente. Una reducción de la presión sistólica mayor a 10 a 20 mmHg y un incremento del pulso de más de 15 latidos por minuto con los cambios de posición sugieren reducción del volumen intravascular. No obstante, la presión arterial a menudo no es el mejor indicador del riego sanguíneo a órganos por la presencia de mecanismos compensadores, como incremento de la frecuencia cardiaca y la contractilidad, así como vasoconstricción para prevenir la hipotensión. La vasoconstricción esplénica puede ocasionar oliguria, isquemia intestinal y disfunción hepática que al final produce deficiencia multiorgánica. El estado mental puede ser normal, pero algunos individuos sufren inquietud, agitación, confusión, letargo o coma a causa del riego sanguíneo insuficiente al encéfalo.
(...) Diagnóstico Clínico y Tratamiento. Stephen J. McPhee, Maxine A. Papadakis, editorial Mc Graw Hill, 46° edición

El 6 de mayo de 2013 se encontró documentado que el agraviado **S** volvió a presentarse en el servicio médico, donde se volvió a mencionar la pérdida de peso de 7 a 8 kg en un mes y se solicitaron estudios de laboratorio.

El 18 de junio de 2013 se refiere que acudió a consulta por diarrea, náusea y dolor abdominal, mencionando nuevamente la pérdida de peso y descartando diabetes mellitus por laboratorio, se realizó referencia para que fuera valorado por la especialidad de Medicina Interna con diagnóstico de síndrome de desgaste.

El 2 de julio de 2013 se elaboró referencia para que fuera valorado por la especialidad de Medicina Interna con los diagnósticos de bicitopenia en estudio, síndrome anémico, leucopenia y candidiasis oral.

El 8 de julio de 2013 nuevamente se realizó referencia para ser valorado por la especialidad de Medicina Interna con los diagnósticos de insuficiencia venosa profunda, extravasación de líquidos en el tercer espacio en los miembros pélvicos, rinofaringitis viral, síndrome febril, colon irritable, síndrome hemorroidal agudizado.

El 12 de julio de 2013 se refiere que acude a consulta por presentar diarrea de más de tres semanas, ya tratado con antibiótico, sin remisión, disminución de peso de 10 a 12 kg, diarrea crónica, fiebre, astenia y adinamia. Se refieren resultados de estudios paraclínicos, los cuales reportaron leucopenia, proteinuria, anemia normócitica normocrómica. Se menciona que se realiza referencia para valoración por la especialidad de Medicina Interna y referencia a Clínica Condesa para realización de prueba de ELISA con diagnósticos de inmunosupresión en estudio y descartar neoplasia.

El 17 de julio de 2013 se menciona que acude por diarrea desde hace 8 semanas ya manejada con antibiótico sin remisión, agregándose fiebre sin predominio de horario, edema en miembros inferiores, disminución de peso de 12 kg. Se ingresa a hospitalización dentro de la unidad médica y se difiere su ingreso a segundo nivel de atención a Hospital General Balbuena con diagnóstico de fiebre con neutropenia e inmuno supresión en estudio. En la nota de egreso emitida por el Hospital General Balbuena se menciona que se trata de paciente el cual cuenta con antecedente de pérdida de peso, diarrea crónica y edema en extremidades inferiores, a la exploración física se menciona soplo sistólico en foco aórtico y pulmonar, en extremidades inferiores con edema de +++, se menciona alta ya que se descartara inmuno compromiso y/o neoplasia, se indica manejarse por especialidad de Medicina Interna.

El 18 de julio de 2013 se realiza referencia, se envía a valoración por Medicina Interna con diagnóstico de probable neoplasia vs enfermedad inmunocompromiso, con esa misma fecha se realiza referencia para realizar ultrasonido doppler de miembros pélvicos por diagnóstico de probable insuficiencia venosa profunda.

El 19 de julio de 2013, acudido con dolor en ambas extremidades pélvicas que limitaban la deambulación, a la exploración física como datos de importancia se menciona marcha claudicante, edema e hiperemia de ambas extremidades, signo de godete positivo. Se emitió diagnóstico de insuficiencia venosa profunda agudizada, se realiza referencia para ser valorado por medicina interna.

El 05 de agosto de 2013 se realiza referencia al Hospital General Iztapalapa. Se envía con diagnósticos de acidosis metabólica, bicitopenia e inmunosupresión en estudio. En base a lo anterior, a pesar de que el agraviado **S** presentó datos clínicos inespecíficos, que por tanto no podían emitir o sugerir un diagnóstico de certeza, era necesario realizar una evaluación clínica completa para la búsqueda de dicho diagnóstico, incluyendo con esto que fuera valorado por las especialidades correspondientes de forma oportuna, que

se realizaran estudios de laboratorio desde el primer antecedente de pérdida de peso importante y que se diera un seguimiento médico apropiado.

Por tanto, la atención recibida por parte del servicio médico del Reclusorio Preventivo Varonil Oriente se puede clasificar como deficiente en cuanto a los aspectos anteriormente mencionados, haciendo énfasis en que esto ocasionó el retardo en el diagnóstico de infección por VIH y por tanto provocó un estado de inmunosupresión el cual aunado a un foco infeccioso provocó choque séptico.

En cuanto al segundo planteamiento, en el cual se establece advertir si existió un nexo causal entre la atención médica proporcionada en el Hospital General Torre Médica Tepepan al agraviado **S**.

Respecto a este planteamiento se revisaron y analizaron 3 contrarreferencias con fechas del 25 de junio, 12 de julio y 29 de julio de 2013, en la primera fue valorado por la especialidad de Medicina Interna donde se emitieron los diagnósticos de bicitopenia en estudio (síndrome anémico + leucopenia) y candidiasis oral. Se indicó realizar ELISA para VIH, perfil viral para hepatitis B y C, coprológico, coproparasitoscópico, radiografía de tórax, ultrasonido abdominal, uso de cubrebocas, sulfato ferroso, complejo B, ácido fólico, furosemide, fluconazol, no suspender fármacos hasta indicación y cita a Medicina Interna en un mes.

En la segunda contrarreferencia se indica que acudió a realizar una radiografía de tórax la cual fue realizada sin reportar incidentes y en la tercer contrarreferencia se refiere que no se contó con el servicio de Medicina Interna por el momento, indicando reprogramar para el día siguiente o fin de semana.

En base a lo anterior, lo cual se corroboró y relacionó por la referencias emitidas por el Servicio Médico del Reclusorio Preventivo Varonil Oriente, se puede establecer que no existió una relación directa entre la atención médica proporcionada en dicha institución y la causa de muerte del agraviado **S**, ya que se recibió atención médica la primera ocasión que se refirió, iniciando protocolo de estudio (solicitando estudios de laboratorio y gabinete), en la segunda referencia se proporcionó el servicio solicitado (toma de radiografía) y en la tercera ocasión ya no fue valorado.

Es menester señalar que como tal la causa de muerte no fue secundaria a una mala atención en el Hospital Torre Médica Tepepan, ya que la ausencia de la última atención médica no fue determinante en la causa de la muerte, además de que se brindó la opción de que fuera valorado al día siguiente o en fin de semana (a lo cual no se encontró documentado que el Servicio Médico del Reclusorio Preventivo Varonil Oriente lo hubiera vuelto a referir), sin embargo, es importante contar con un servicio de Medicina Interna disponible, ya que el agraviado **S** contaba con cita programada.

En cuanto al tercer planteamiento, en el cual se solicita advertir también si existió un nexo causal entre la atención médica proporcionada en el Hospital General Iztapalapa al agraviado **S**.

Dentro de la información analizada respecto de dicha institución se encontró documentado que el agraviado **S** recibió la atención médica adecuada, ya que se enviaron tratamientos acordes al padecimiento que presentaba, se realizaron pruebas complementarias (estudios de laboratorio y gabinete) y se valoró de forma continua, haciendo énfasis en que la referencia a esta institución se realizó al final y de forma urgente.

Por tanto, no existe una relación directa en cuanto a una mala atención médica proporcionada por el Hospital General Iztapalapa y la muerte del agraviado **S**, recordando nuevamente los factores y condiciones que ocasionaron la muerte de éste, a pesar de un adecuado tratamiento (la presencia de un

foco infeccioso más los factores de riesgo asociados como inmunosupresión y por tanto una evolución poco favorable ocasionando choque séptico lo cual llevó a una falla orgánica múltiple y muerte).

Conclusiones

1.- A pesar de que el agraviado **S** presentó datos clínicos relevantes que ameritaban un seguimiento y valoración prioritaria, como son la pérdida de peso importante, la diarrea crónica, los datos agregados como fiebre y astenia, así como los estudios indicados por el médico especialista de los cuales no hay constancia en el expediente de que todos ellos se hubieran realizado, principalmente los resultados de VIH, esto ocasionó un retardo en el diagnóstico de certeza, y por tanto, originó un estado de inmuno supresión, lo que aunado a un foco infeccioso, provocó la muerte del agraviado.

2.- Derivado del punto anterior se puede inferir que la atención médica proporcionada al agraviado **S** por parte del Servicio Médico del Reclusorio Preventivo Varonil Oriente fue deficiente en cuanto al retardo en el diagnóstico por falta de protocolo y referencia a las especialidades competentes.

3.- Desde la primera valoración realizada ... por parte de la especialidad de Medicina Interna en el Hospital Torre Médica Tepepan se debió haber realizado protocolo de estudio, ya que acorde a la Norma Oficial Mexicana para la prevención y Control de la Infección por Virus de la Inmunodeficiencia Humana contaba con datos clínicos que orientaban a un diagnostico de VIH.

Caso T. Expediente CDHDF/II/121/IZTP/13/P7399

154. Oficio UMRPVO/01872/13, de fecha 5 de noviembre de 2013, suscrito por el Dr. Raúl Barajas Ceja, Encargado de la unidad médica del Reclusorio Preventivo Varonil Oriente, en el cual consta lo siguiente:

[...] El paciente **T** presenta el diagnóstico de diabetes mellitus 2 y absceso perianal, por lo que desde el día 3 de noviembre de 2013 se encuentra hospitalizado en esta unidad médica, en donde se le proporciona atención médica de forma continua a su padecimiento actual.

El paciente fue valorado el día 4 de noviembre del 2013 por el Dr. Juan José Serrano Castro, médico adscrito al servicio de Urgencias del Hospital General Iztapalapa, quien diagnosticó absceso perianal y absceso en cara posterior de muslo izquierdo y solicitó valoración por el servicio de proctología. [...]

155. Resumen clínico de fecha 29 de diciembre de 2013, suscrito por el doctor Hugo Pineda Santa Cruz, jefe del servicio de Urgencias del Hospital General Iztapalapa, en el cual se establece lo siguiente:

El día 4 de noviembre de 2013, a las 16:49 horas, ingresa al servicio de Urgencias el paciente **T**, de 48 años de edad, el cual inicia su padecimiento actual 15 días previos a su ingreso al presentar absceso rectal, con secreción amarillenta, así como dolor abdominal.

Antecedentes: Diabetes mellitus de 14 años de evolución, con tratamiento a base de metformina y glibenclamida. Niega alérgicos.

Según la exploración física se concluye que el paciente presenta absceso perianal y absceso en muslo izquierdo cara posterior tercio medio, por lo que se refiere a la Torre Médica Tepepan para su valoración y tratamiento por Proctología.

156. Resumen clínico de fecha 5 de diciembre de 2013, suscrito por el doctor Pedro F. Román Zepeda, Jefe del servicio de Cirugía del Hospital General Tláhuac, en el cual consta lo siguiente:

> Paciente **T**, masculino, de 48 años de edad, con diagnóstico de diabetes mellitus tipo II, absceso perianal y síndrome de Fournier, siendo manejado en el Hospital General Torre Médica Tepepan.
>
> El día 14 de noviembre de 2013 se comunican del Hospital General Torre Médica Tepepan, argumentando que no cuentan con tiempo quirúrgico y que el paciente requiere manejo quirúrgico urgente, por lo que es aceptado por el doctor Gilberto Guzmán (Asistente de Dirección de guardia nocturna) en el entendido de que el paciente se operaría en este hospital y que por no contar con camas disponible en hospitalización se regresaría a su unidad tratante.
>
> El paciente llegó al servicio de Urgencias de esta unidad a las 23:56 horas del 14 de noviembre de 2013 y se pasó al quirófano a las 01:00 horas del día siguiente (una hora después de que llegó a esta unidad) intervenido por la doctora Claudia Dominguez, con los hallazgos de tejido necrótico de región perianal y ambos glúteos, que se extiende a periné, limitado a tejido graso y piel, realizándose resección de tejido necrótico abundante lavado quirúrgico.
>
> Se refiere en las notas que el paciente cursó postoperatorio inmediato en buenas condiciones generales y con estabilidad hemodinámica, por lo que se regresó para manejo postoperatorio a su unidad tratante, según acuerdo inicial.

157. Resumen clínico, sin fecha, suscrito por la doctora Verónica Celaya Velázquez, adscrita al Hospital General Torre Médica Tepepan, en el cual consta lo siguiente:

> Paciente **T**, de 48 años de edad, ingresa al servicio de Urgencias, enviado del Reclusorio Oriente, con diagnóstico de absceso perianal de más de 15 días de evolución.
>
> Contando con los siguientes antecedentes: Diabetes mellitus tipo 2 de aproximadamente 14 años de diagnóstico, con tratamiento a base de hipoglucemiantes orales (metformina-glibenclamida), con regular apego y seguimiento. Negándose otras enfermedades crónico degenerativas. Tabaquismo desde los 19 años, negó toxicomanías.
>
> Inició su padecimiento de ingreso 15 días previos con presencia de absceso perianal, refiriéndose cuadro anterior ocho años previos. Se refiere en nota de referencia que en su centro de reclusión se prescribió amikacina, metronidzol, ceftriaxona sin mejoría, por lo que se refiere a esta unidad hospitalaria.
>
> A su ingreso el paciente se encontró tranquilo, consciente, orientado, cooperador, con palidez de mucosas y tegumentos, deshidratación leve de mucosa, caquéctico, limitación a la marcha, actitud antiálgica, fascie álgica, cardiopulmonar sin compromiso, región perianal con absceso de tres por tres centímetros, a nivel de glúteo izquierdo, línea media, con salida de material purulento, fétido, doloroso, edema y eritema. Se inicia tratamiento. Se realizó lavado y curación de absceso.
>
> [...]
>
> Se transfunde paquete globular y plasma fresco congelado. Programando aseo y debridamiento quirúrgico. Es valorado por el servicio de Medicina Interna continuando manejo antimicrobiano y control de glicemia con insulina NPH e insulina de acción rápida.

El día 8 de noviembre de 2013 se realiza curación en cama con debridamiento parcial con anestesia local. Se indica colchón antiescaras, manteniéndose continuidad en las curaciones, signos vitales en parámetros normales.

El día 14 de noviembre evoluciona a síndrome de Fournier, por lo que se solicita referencia al Hospital General Tláhuac, por no contar con área de terapia intensiva y banco de sangre, en dicha unidad hospitalaria se realiza debridamiento extenso de región afectada y aseo quirúrgico, el día 15 de noviembre en la madrugada, contrarrefiriéndose a esta unidad en las primeras horas de postquirúrgico para continuar manejo y vigilancia.

El día 15 de noviembre inicia con edema de miembros pélvicos y con datos de respuesta inflamatoria sistemática, por lo que se solicita traslado a Hospital General Balbuena por no contar en esta unidad con área de terapia intensiva. Se traslada el día 17 de noviembre de 2013 al Hospital General de Balbuena.

158. Resumen clínico de fecha 28 de noviembre de 2013, suscrito por el doctor Almiralla Cortés Rosendo, adscrito a la unidad médica del Reclusorio Preventivo Varonil Oriente, en el cual consta lo siguiente:

03/11/13. Se le realiza historia clínica con diagnóstico de absceso anal, se le indica antibiótico e insulina.

03/11/13. Se le brinda atención por absceso y se interna dentro del servicio médico del RPVO.

04/11/13. Se le atiende con diagnóstico de absceso perianal, más absceso en cada posterior muslo izquierdo tercio medio. Se realiza envío a Proctología y Cirugía General en Torre Médica Tepepan.

04/11/13. Diagnóstico de probable diabetes descontrolada.

Referencias y contrarreferencias

17/10/13. Se envía al servicio de Urgencias del Hospital General Iztapalapa con la diabetes descontrolada.

01/11/13. Se realizan laboratorios [...].

04/11/13. Coloproctología Hospital General Iztapalapa, con diagnóstico de absceso perianal.
05/11/13. Envía a Cirugía General con diagnóstico de diabetes tipo 2, absceso perianal, Torre Médica Tepepan.

159. Opinión médica de fecha 1 de octubre de 2014, suscrita por personal médico adscrito a la Coordinación de Servicios Médicos y Psicológicos de este Organismo, de la cual se desprende lo siguiente:

[...]

Discusión del caso

Se trata de paciente **T** con antecedente de padecer diabetes mellitus de 15 años de evolución, tratado con hipoglucemiantes orales[174]. En el expediente que me fue proporcionado se hace constar que acudió el 1

[174] Glibenclamida y metformina.

de noviembre de 2013 al Hospital General Torre Médica Tepepan en donde le fueron practicados estudios de laboratorio, con lo que se determinó que presentaba aumento de leucocitos, disminución de linfocitos, disminución de albúmina, sodio eritrocitos, hemoglobina y hematocrito, así como aumento importante de plaquetas, glucosa, nitrógeno ureico, ácido úrico, fosfatasa alcalina y potasio. La primera nota médica que se hace constar en el expediente clínico del Reclusorio Preventivo Varonil Oriente, de fecha 3 de noviembre de 2013, refiere que el paciente es diagnosticado con absceso anal y tratado con analgésicos y antibióticos, con salida de líquido hace 2 días, en poca cantidad, fétido, de color amarillo rojo negro, por lo que acude al servicio. A la exploración física con miembros pélvicos hipotróficos[175], en zona anal se observó una masa en forma elíptica de 5 x 2 cm aproximadamente, con salida de líquido fétido de regular cantidad. Se decide su internamiento en dicha unidad médica. El 4 de noviembre de 2013 se encuentra al paciente deteriorado. Se refiere que no cuentan con glucómetro para control de diabetes mellitus, por lo que se decide su envío a hospital de la red para valoración. Fue referido al Hospital General Iztapalapa el día 4 de noviembre de 2013, en dicho hospital fue valorado y se decide su referencia al Hospital General Torre Médica Tepepan para valoración y tratamiento por médico proctólogo[176].

El señor T fue ingresado al Hospital General Torre Médica Tepepan el 5 de noviembre de 2013, se refiere que presenta absceso perianal de más de 15 días de evolución, diabetes mellitus 2 descompensada, anemia, desequilibrio hidroelectrolítico. Se observó en región perianal con absceso de 3 x 3 muy fétido a nivel de glúteo izquierdo línea media, con salida de secreción amarillo oscuro, con colgajo, doloroso, ambos glúteos con induración, edema, eritema, doloroso a la palpación, con secreción de líquido por el absceso a la manipulación de ambos glúteos. Se realiza lavado y curación. Se solicitan estudios de laboratorio y valoración por Cirugía General. A las 21:30 horas de ese mismo día se menciona que el paciente requiere desbridamiento[177] quirúrgico pero si mejoraran condiciones incluyendo cruce y transfusión de hemoderivados un paquete globular y tres plasmas frescos. Se programa cirugía para el día 7 de noviembre de 2013 y se indica ayuno.

El día 7 de noviembre de 2013 se menciona que se espera completar transfusión de dos paquetes de plasma fresco congelado, laboratorios de control y valoración por medicina interna para realizar desbridamiento quirúrgico el día de mañana (8 de noviembre de 2013) a las 16:00 horas.

El 8 de noviembre de 2013 se realiza desbridamiento quirúrgico con anestesia local porque no se realizó la valoración por Medicina Interna que solicitó Anestesiología. El día 9 de noviembre de 2013, a las 22:00 horas se realiza valoración por Medicina Interna quien refiere que no existen contraindicaciones y el beneficio de realizar desbridación supera los riesgos y se sugiere interconsultar al servicio de Nutrición para aumentar aporte calórico-proteico. El 11 de noviembre de 2013 el paciente presenta náuseas y vómito por lo que se indica antiemético. El 12 de noviembre de 2013 se menciona que el 15 de noviembre de 2013 se realizará el desbridamiento quirúrgico.

El 14 de noviembre de 2013 a las 16:00 horas se refiere que el paciente presenta progresión a síndrome de Fournier de origen proctológico, por lo que requiere manejo quirúrgico urgente para desbridamiento extenso. Agregan que no cuentan con banco de sangre ni terapia intensiva se refiere para manejo quirúrgico al Hospital General Tláhuac. En dicho hospital se retira tejido necrótico de región perianal en ambos glúteos que se extiende hasta periné en forma bilateral limitado a tejido graso y piel.

---

175 Adelgazados.

176 Especialista en enfermedades del ano y del recto.

177 Retiro de tejido desvitalizado de una herida.

Regresa al Hospital General Torre Médica Tepepan se reporta que tolera vía oral y afebril, a la exploración física presenta disminución de la induración e hipertermia, hiperemia local sin trasudado pero con zonas de necrosis escasas en sacro y ambos glúteos y persiste crepitación a la palpación de ambos glúteos. Herida quirúrgica en glúteo izquierdo de 10 x 7 cm con abundante secreción seropurulenta en región perianal. Requiere de desbridamiento más extenso pero no se cuenta con anestesiólogo.

El día 15 de noviembre de 2013 se reporta grave y que requiere más lavados quirúrgicos, así como una colostomía[178] derivativa para desfuncionalizar el recto y evitar más contaminación por excremento, de momento no se cuenta con personal en el área de quirófanos, así como tampoco con anestesiología, por lo que se continúa con el manejo establecido y curaciones.

El 17 de noviembre de 2013 presenta estertores crepitantes en ambos hemitórax, se solicita radiografía para descartar neumonía basal. El paciente se agrava por lo que se traslada al Hospital General Balbuena para diagnóstico y tratamiento.

El 17 de noviembre de 2013 a las 15:00 horas es valorado por el servicio de Cirugía General del Hospital General Balbuena en donde se observa región sacra con úlcera de 10 x 20 cm de tejido necrótico con aire esfacelada[179], cursa con sepsis de región sacra por lo que se prepara para realizar colostomía derivativa y lavado quirúrgico con desbridación. Se solicita tiempo quirúrgico a la brevedad posible. Enfermería comenta que por ser paciente séptico y encontrarse paciente en sala, se esperarán al término de cirugía.

El 18 de noviembre de 2013 siguen en espera de tiempo quirúrgico y a las 12:25 horas se reporta con sepsis grave de origen en tejidos blandos, 1. fascitis necrotizante en región sacra; 2. diabetes mellitus descontrolada; 3. desequilibrio ácido base por acidosis metabólica; 4. desequilibrio electrolítico por hipernatremia isotónica hipovolémica; 5. anemia normocítica-normocrómica severa. A las 12:30 horas el servicio de Cirugía General refiere que al momento sin posibilidad de intervenirlo por urgencias presentes en la sala de observación. El 19 de noviembre de 2013, a las 02:30 horas aproximadamente, se realiza lavado y desbridación. Hallazgos: tejido necrótico con escara sacra de 40 x 30. Sangrado 500 cc, pasará a piso o terapia intensiva en cuanto exista espacio. Se observa nota posquirúrgica del mismo día a las 04:00 horas en la que se menciona que el paciente pasará a piso o a terapia intensiva en cuanto se cuente con espacio. La nota transanestésica reporta que el paciente inicia con deterioro hemodinámico sin respuesta a manejo con líquidos. Presenta paro cardiorrespiratorio sin respuesta a maniobras de reanimación cardiopulmonar por 25 minutos. Se declara hora de muerte a las 05:30 horas del 19 de noviembre de 2013. El certificado de defunción señala como causas de muerte choque séptico, acidosis metabólica, infección de tejidos blandos y diabetes mellitus.

En lo que respecta a los planteamientos del problema, en primer lugar se solicita determinar si la atención médica que se le proporcionó al paciente en la unidad médica del Reclusorio Preventivo Varonil Oriente para atender su padecimiento fue adecuada y oportuna, cabe señalar que el expediente que me fue proporcionado es omiso ya que no contiene notas médicas previas al 3 de noviembre de 2013, lo anterior, con base en el resumen médico de fecha 28 de noviembre de 2013, en el que se refiere que se envió al paciente al Hospital General de Iztapalapa el 17 de octubre de 2013 por diabetes descontrolada[180]. También se observan resultados de laboratorio de fecha 1 de noviembre de 2013. Al respecto la Norma Oficial Mexicana Nom-015-SSA2-2010, para la Prevención, Tratamiento y Control de la Diabetes Mellitus en su numeral 8.1.5.2, establece que la prevención secundaria estará encaminada a pacientes ya

[178] Formación quirúrgica de un ano artificial en la pared abdominal anterior o en la región lumbar.
[179] Con desprendimiento de tejido necrótico.
[180] Ver numeral 4, página 3, del presente informe.

confirmados con diabetes mellitus y cuyos objetivos son evitar la aparición de complicaciones agudas y evitar o retrasar las complicaciones crónicas. Así como establecer las acciones para cumplir los objetivos propuestos se fundamentan en el control metabólico óptimo y permanente de la enfermedad. Aunado a lo anterior, en la nota médica de fecha 3 de noviembre de 2013 se refiere que no cuentan con glucómetro por lo que no se podía establecer la glucosa del paciente. En el caso que nos ocupa no se observa ninguna nota médica respecto a la evolución y tratamiento ofrecido ni se hace constar que se establecieran medidas para lograr un control metabólico óptimo de la enfermedad. Dicho expediente no cumple con lo que establece la Norma Oficial Mexicana NOM-004-SSA3-2012, Del expediente clínico, en sus numerales 5. 1 y 6.2.

Por todo lo anterior, se establece que no se proporcionó una atención médica adecuada por la diabetes mellitus que el paciente padecía.

Asimismo, los estudios de laboratorio de fecha 1 de noviembre de 2013 reportan aumento importante de leucocitos[181] y plaquetas, así como anemia, sin embargo, no se hace constar que se le haya dado seguimiento ni que se haya establecido un diagnóstico.

En lo que respecta al absceso anal, la literatura médica[182] refiere que la enfermedad de Fournier es una infección necrotizante localizada en los tejidos blandos, específicamente en este caso en la región perianal, que produce una muerte tisular, de progresión muy rápida, hasta 1,5 cm/hora, que se propaga a través de las fascias regionales y que se acompaña en todos los casos de una sepsis, por lo que se debe realizar un buen tratamiento quirúrgico de manera precoz, asimismo, bajo ninguna circunstancia se debe dejar tratamiento antibiótico en espera de regresión o aparición de fluctuación. En este caso no se hace constar el tratamiento ofrecido antes del 3 de noviembre de 2013, se hospitalizó y se indicó el tratamiento antibiótico adecuado, sin embargo, se refirió hasta el siguiente día porque no se contaba con glucómetro.

Por lo anterior se concluye que la Unidad Médica del Reclusorio Preventivo Varonil Oriente no proporcionó la atención médica adecuada al paciente **T** por la diabetes, la anemia clínica y el absceso anal que presentaba.

En cuanto a señalar si existió un seguimiento médico apropiado en la atención de dicho padecimiento, en el expediente clínico de la Unidad Médica no se hace constar la atención proporcionada en octubre de 2013, fecha en que fue referido por descontrol de la diabetes, asimismo, no se da seguimiento a los estudios de laboratorio de fecha 1 de noviembre de 2013, los cuales se reportaron anormales (entre ellos glucosa muy alta, 502 mg/dl). Por lo anterior, con base en la bibliografía médica, el paciente debió haber sido valorado integralmente para establecer un diagnóstico y ofrecer un tratamiento adecuado. Tomando en cuenta que el aumento de leucocitos suele presentarse en casos de infecciones agudas y con base en la nota médica de fecha 4 de noviembre de 2013, en la misma unidad médica, se menciona que el paciente inició con el absceso 15 días antes. Por lo anterior, se establece que no existió un seguimiento médico apropiado en la atención del paciente **T**.

En lo que se refiere a indicar si la referencia y traslado al Hospital General Iztapalapa para atender su problema de salud fueron oportunos, considerando el resultado de laboratorio de fecha 1 de noviembre de

[181] Los leucocitos son las unidades móviles del sistema protector del organismo. Se forman en parte en la médula ósea y en parte en el tejido linfático, son transportados en la sangre de forma específica a áreas de infección e inflamación intensas, proporcionando así una rápida y potente defensa frente a cualquier agente infeccioso que pudiera estar presente.

[182] Gunther Bocic A, et al. Enfermedad de Fournier. Tratamiento, Rev. Chilena de Cirugía. Vol. 62 - No 6, Diciembre 2010; pág. 635-638

2013 y la nota médica de fecha 4 de noviembre de 2013, en donde se refiere que el absceso inició quince días antes. Asimismo, fue hospitalizado el día 3 de noviembre de 2013 y referido hasta el siguiente día, tomando en cuenta que es un padecimiento que evoluciona rápidamente y era necesario tratamiento quirúrgico urgente, se concluye que la referencia al Hospital General Iztapalapa no fue oportuna.

En lo que respecta a advertir si la atención médica brindada al interno paciente **T** en el Hospital General Iztapalapa, el Hospital General Torre Médica Tepepan, el Hospital General Tláhuac y el Hospital General Balbuena, fue oportuna y correcta en el seguimiento a la atención de su padecimiento:

En el Hospital General Iztapalapa se hace constar que el paciente fue referido el 4 de noviembre de 2013, y se contrarrefiere al Hospital General Torre Médica Tepepan para ser valorado por el Servicio de Proctología, al respecto, la literatura médica[183] refiere que el síndrome de Fournier puede ser diagnosticado y tratado indistintamente por los servicios de Cirugía General, Coloproctología y Urología. Cabe mencionar que el Hospital General Torre Médica Tepepan no cuenta con el servicio de Proctología. Por lo anterior, se establece que la atención médica no fue adecuada ya que el Hospital General Iztapalapa sí cuenta con el servicio de Cirugía General por lo que debió ofrecer el tratamiento quirúrgico que requería el paciente.

En el Hospital General Torre Médica Tepepan, como se menciona en los puntos anteriores, el señor **T** requería tratamiento quirúrgico urgente por tratarse de un padecimiento de necrosis tisular que progresa rápidamente. Desde su ingreso, el 5 de noviembre de 2013 se hace constar que el paciente requería el desbridamiento quirúrgico[184], sin embargo, por distintos factores como falta de valoración por Medicina Interna[185], falta de banco de sangre y terapia intensiva[186], falta de personal en área de quirófanos y anestesiología[187], no se realizó dicho procedimiento. Asimismo, de la valoración de Medicina Interna se sugiere que el paciente sea tratado por el servicio de Nutrición, sin embargo, en el expediente no se hace constar que ésta se haya solicitado o llevado a cabo. Aunado a lo anterior, el tratamiento antibiótico ofrecido a base de ceftriaxona y metronidazol no se apega a lo que establece la literatura médica[188] que menciona que además se debe administrar amikacina. Tampoco se realizaron cultivos de una zona representativa de infección ni hemocultivos, tal como lo establece la Guía de Referencia Rápida sobre el Diagnóstico y Tratamiento de la fascitis necrosante o también llamada enfermedad o síndrome de Fournier. Tampoco se realizaron estudios de gabinete como radiografía y/o tomografía computada para establecer la extensión de la lesión.

No se observaron las notas ni indicaciones médicas correspondientes al 16 de noviembre de 2013, ni indicaciones médicas de los días 15, 16 y 17 de noviembre de 2013 por lo que no cumple con lo que establece la Norma Oficial Mexicana NOM-004-SSA3-2012, Del expediente clínico, en sus numerales 5. 1 y 8.3.

Por lo anterior, se establece que la atención médica proporcionada por el Hospital General Torre Médica Tepepan al señor **T** no fue oportuna ni correcta.

---

[183] Raúl Guzmán Mederos, Gangrena de Fournier. Nuestra experiencia. Especialidad: Urología- Coloproctología. Hospital Docente Clínico Quirúrgico "Dr. Salvador Allende, Facultad de Medicina Departamento de Cirugía.
[184] Ver numeral 7, página 3 del presente informe.
[185] Ver numerales 8, 10 y 13, página 4 del presente informe.
[186] Ver numeral 23, página 5.
[187] Ver numeral 27, página 6.
[188] Navarro-Vera Juan Abel, Gangrena de Fournier, Revista de evidencia e investigación clínica, |Volumen 3 | Número 1 | Enero-Marzo 2010

En lo que respecta al Hospital General Tláhuac, en el expediente que me fue proporcionado se hace constar que fue trasladado únicamente para la realización de desbridamiento el 14 de noviembre de 2013, el cual fue realizado dos horas después de su ingreso. Fue contrarreferido a Hospital General Torre Médica Tepepan el 15 de noviembre de 2013. Por lo anterior, en este caso se concluye que la atención médica proporcionada en el Hospital General Tláhuac fue adecuada.

En lo que respecta a la atención médica proporcionada por el Hospital General Balbuena, el paciente ingresó el 17 de noviembre de 2013, fue valorado por el servicio de Cirugía General a las 15:00 horas, se plantea la necesidad de desbridamiento quirúrgico y colostomía derivativa, sin embargo, ese día no pudo realizarse por encontrarse un paciente en sala; el 18 de noviembre de 2013 tampoco se intervino por existir otras urgencias. El día 19 de noviembre de 2013 a las 02:30 horas al paciente se le practica el lavado quirúrgico. Se había planeado además la colostomía derivativa y en la nota no se hace constar el motivo por el cual ésta no se realizó. En el expediente clínico no se observó la nota de fallecimiento y/o de egreso del médico tratante. Por lo anterior, el expediente clínico no cumple con lo que establece la Norma Oficial Mexicana NOM-004-SSA3-2012, Del expediente clínico en sus numerales 5.1 y 8.9.11

Por lo anterior, en este caso se establece que la atención médica proporcionada al señor **T** en el Hospital General Balbuena no fue adecuada.

En lo que respecta a determinar si el inadecuado seguimiento o la falta de atención médica adecuada y oportuna condicionaron el agravamiento en su padecimiento y en consecuencia su fallecimiento, con base en el Certificado de Defunción de fecha 19 de noviembre de 2013, en donde se señalan como causas de muerte choque séptico, acidosis metabólica, infección de tejidos blandos y diabetes mellitus. Al respecto, la literatura médica refiere que la enfermedad de Fournier es una infección necrotizante[189] localizada en tejidos blandos, específicamente en este caso en región perineal, que progresa rápidamente, hasta 1.5 cm hora, que se propaga a través de las fascias regionales y que se acompaña en todos los casos de una sepsis. La mortalidad general reportada supera el 10%. Asimismo, se ha observado que la mortalidad de la Gangrena de Fournier es tres veces más elevada en pacientes diabéticos y con anemia. Puesto que más del 50% de los casos tiene como foco primario el rectoanal, es fundamental sospechar del diagnóstico y realizar un buen tratamiento quirúrgico de manera precoz de los abscesos anales. El tratamiento del absceso anal es siempre quirúrgico y en ningún caso, bajo ninguna circunstancia se debe dejar tratamiento antibiótico en espera de regresión o aparición de fluctuación. Cuando esta enfermedad evoluciona pueden evidenciarse manifestaciones sistémicas, éstas suelen estar dadas por deterioro del estado general, marcada postración, náuseas y vómitos, progresando a alteraciones hidroelectrolíticas, sepsis, coagulopatía, choque y muerte. En el caso que nos ocupa, se observó desde un inicio que la unidad médica del Reclusorio Preventivo Varonil Oriente no le ofreció un tratamiento integral adecuado por la diabetes que el paciente presentaba, lo que lo hacía más susceptible a presentar la enfermedad y empeoraba el pronóstico. Asimismo, se observaron alteraciones en los estudios de laboratorio, aunado a que probablemente el absceso anal presentaba quince días de evolución, debió referirse inmediatamente para tratamiento quirúrgico del absceso. Tampoco se realizaron cultivos ni estudios de gabinete como radiografías o tomografía axial computada o resonancia magnética para establecer la magnitud de la lesión[190] y presencia de aire en los tejidos. Se observó un retraso importante en la desbridación quirúrgica que requería el paciente, ya que se hace constar en las notas médicas la presencia del absceso desde el 3 de noviembre de 2013 y por diversas circunstancias ajenas al paciente ésta no se realizó hasta el 14 de noviembre de 2013. Se ha documentado que el fenómeno de obstrucción arterial subcutánea se extiende

---

189 Que causa muerte celular.

190 Guía de Referencia rápida, diagnóstico y tratamiento de la fascistis necrosante, Catalogo Maestro de Guías de Práctica Clínica: IMSS-074-0 8.

5 cm más allá de los límites de sección en donde se observa tejido aparentemente sano por lo que con mucha frecuencia se suele requerir una segunda resección 24-48 horas después de la primera. En este caso el segundo desbridamiento se realizó hasta el 19 de noviembre de 2013. No se realizaron cultivos para establecer los microorganismos asociados a la infección y ofrecer el tratamiento antibiótico adecuado. Tampoco se realizaron estudios de gabinete para establecer la magnitud y gravedad de la lesión. Tampoco se interconsultó a Nutrición para ofrecer el aporte calórico-proteico que el paciente requería. La falta de atención médica adecuada (antibióticos adecuados y desbridamiento quirúrgico precoz) favorecieron la progresión de la enfermedad que, como se documenta en la literatura, puede evolucionar a choque séptico y muerte, como en el caso que nos ocupa.

Por todo lo anterior, se establece en este caso que el inadecuado seguimiento y falta de atención médica oportuna y adecuada por la enfermedad de Fournier y la diabetes que padecía el agraviado **T** [...] condicionaron el agravamiento y su fallecimiento.

Conclusiones

1. La atención médica proporcionada al agraviado **T** por parte de la Unidad Médica del Reclusorio Preventivo Varonil Oriente no fue adecuada ni oportuna ya que no se hace constar que se ofreciera un tratamiento por la diabetes que presentaba por lo que no se cumplió con lo que establece la Norma para la prevención, tratamiento y control de la diabetes mellitus, numeral 8.1.5.2. Se ha documentado que la diabetes mellitus y su descontrol aumentan la susceptibilidad y el pronóstico de la enfermedad de Fournier. El paciente no fue estudiado por la leucocitosis, anemia, aumento de plaquetas y glucosa que presentaba, por lo que no se descartó el absceso anal[191] por lo que no se observó un seguimiento médico apropiado y el paciente no fue referido al Hospital General Iztapalapa para tratamiento quirúrgico oportunamente.

2. La atención médica proporcionada al agraviado **T** por el Hospital General Tláhuac fue adecuada ya que se hace constar que le fue practicado el desbridamiento quirúrgico a dos horas de su ingreso y fue contrarreferido al Hospital General Torre Médica Tepepan. En lo que respecta a la atención médica proporcionada por el Hospital General Iztapalapa y el Hospital General Torre Médica Tepepan se observó que ésta no fue oportuna ni correcta ya que no le fue practicado el desbridamiento quirúrgico urgente que el paciente requería, ni se le proporcionó el tratamiento antibiótico adecuado, ni le fueron practicados cultivos ni estudios de imagen para establecer la gravedad de la lesión que el paciente presentaba, ni fue valorado por el servicio de Nutrición. En lo que respecta al Hospital General Balbuena se observó retraso en la realización del procedimiento quirúrgico que requería el paciente por lo que se concluye que la atención médica proporcionada no fue adecuada.

3. El inadecuado seguimiento y la falta de atención médica correcta por la diabetes mellitus, el aumento de leucocitos, plaquetas y glucosa; así como la anemia, y la falta de tratamiento antibiótico y quirúrgico adecuados y oportunos del absceso anal que el paciente presentaba, favorecieron su agravamiento y su fallecimiento.

[191] En la nota médica del 3 de noviembre de 2013, en la que se refiere que el paciente ya fue tratado con antibióticos y analgésicos.